Infarto ventricular derecho: nos puede volver locos

Vea cuándo debe sospechar esta complicación del infarto de miocardio parietal inferior que es potencialmente mortal y que puede ser pasada por alto con facilidad.

Guy Goldich, RN, CCRN, MSN

Usted está asignado al cuidado de Andrés R., de 68 años de edad, que ha sido hospitalizado hace 1 h debido a un infarto agudo de miocardio. El paciente parece presentar una situación de shock cardiogénico: su presión arterial (PA) es de 81/44 mmHg y se observa distensión de ambas venas yugulares, aunque los pulmones se mantienen limpios y no hay signos ni síntomas de insuficiencia cardíaca. ¿Que está ocurriendo?

Cuando usted revisa el electrocardiograma (ECG) del señor Andrés R. observa una elevación del segmento ST en las derivaciones II, III y aVF, lo que indica un infarto de miocardio (IM) parietal inferior. Sin embargo, otros signos y síntomas del paciente señalan un problema frecuente que a menudo se diagnostica y trata erróneamente: un infarto ventricular derecho (VD).

En este artículo se describe el infarto VD, además de los métodos para identificarlo y para tratarlo.

¿Qué ocurre en el infarto del VD?

La mayor parte de los IM afectan a distintas zonas del ventrículo izquierdo, que representa la cavidad de bombeo principal del corazón. La asunción de que el ventrículo izquierdo es la cavidad cardíaca afectada está tan arraigada que generalmente no se especifica este detalle cuando se describe la localización del IM. Por ejemplo, se habla de un IM parietal anterior, no de un IM parietal anterior en el *ventrículo izquierdo* (VI). Sin embargo, en muchos IM parietales inferiores el ventrículo derecho también padece isquemia.

Para comprender la manera con que se puede producir un infarto VD puede recurrirse al cuadro anexo *Un vistazo a las arterias coronarias*, en el que se revisa la perfusión de las distintas zonas del corazón. Hay que recordar que si se produce una oclusión *distal* en la arteria coronaria derecha, las ramas del VD no están afectadas y el paciente presenta un IM parietal inferior aislado. Sin embargo, cuando la oclusión arterial coronaria derecha es más proximal y afecta a las ramas del VD o a la rama marginal aguda, se interrumpe el flujo sanguíneo tanto en la pared inferior del VI como en la pared libre del VD.

La incidencia media del IM parietal inferior con infarto del VD es de aproximadamente el 50%. Un dato significativo es que sólo fallecen el 6% de los pacientes con IM parietal inferior y sin afectación del VD, mientras que en los pacientes con ambos tipos de problema la mortalidad es del 30%. La causa principal del fallecimiento en estos pacientes es el shock cardiogénico.

Durante el infarto del VD la disfunción grave que se produce en el VD da lugar a 2 consecuencias hemodinámicas:

- La *disminución de la contractilidad del VD* hace que la cantidad de sangre bombeada a través del sistema pulmonar y hacia el corazón izquierdo sea insuficiente. El llenado insuficiente del VI da lugar a una reducción del gasto cardíaco (GC) con hipotensión grave y shock cardiogénico.
- El *aumento de la presión en la aurícula derecha y en los vasos del retorno venoso* se debe a la disminución de la capacidad del

Un vistazo a las arterias coronarias

He aquí una sucinta revisión de las zonas del corazón que son perfundidas por las distintas arterias, así como de las alteraciones que hay que descartar en el ECG.

Arteria	Zona lesionada	Alteraciones en el ECG
Coronaria izquierda (arteria coronaria descendente anterior izquierda, rama diagonal)	Pared anterior del ventrículo izquierdo	V_3, V_4
Coronaria izquierda (rama circunfleja)	Pared lateral alta del ventrículo izquierdo	V_5, V_6, I, aVL
Coronaria derecha (rama descendente posterior)	Paredes inferior y posterior del ventrículo izquierdo	II, III, aVF
Coronaria derecha (ramas proximales)	Ventrículo derecho, paredes inferior y posterior del ventrículo izquierdo	V_4R, II, III, aVF

ventrículo derecho para movilizar la sangre que retorna desde la circulación sistémica. Para evitar la congestión circulatoria, el gasto cardíaco del VD debe estar equiparado con el del VI.

Una tríada clásica

El señor Andrés R. presenta la tríada clásica de signos de infarto del VD:

• *Hipotensión sistémica grave* debido a la incapacidad del ventrículo derecho para aportar una cantidad de sangre suficiente al ventrículo izquierdo. El ventrículo izquierdo puede intentar compensar esta situación incrementando la frecuencia cardíaca, lo que da lugar a taquicardia sinusal; esta respuesta es perjudicial debido a que la disminución del tiempo de llenado ventricular (a consecuencia de la taquicardia) reduce aún más el GC.

• *Ausencia de congestión pulmonar* debido a que hay una disminución intensa del flujo sanguíneo a través del sistema pulmonar. Además, el ventrículo izquierdo puede mantener gran parte de su capacidad para movilizar la sangre que retorna desde los pulmones, lo que disminuye todavía más el potencial de congestión pulmonar.

• *Elevación de la presión venosa central*, que se manifiesta por la distensión de las venas yugulares a consecuencia de la insuficiencia del ventrículo derecho para adaptarse al retorno venoso sistémico. En los casos graves, el paciente puede presentar reflujo hepatoyugular, un signo de congestión venosa derecha grave.

Si el infarto afecta a la válvula tricúspide se puede producir la disfunción de un músculo papilar con insuficiencia tricuspídea. La auscultación demuestra la presencia de un soplo holosistólico, es decir, un soplo silbante de tono medio e intensidad variable que se detecta mejor en el borde esternal inferior izquierdo.

Dado que la arteria coronaria derecha es la que irriga el nódulo auriculoventricular (AV) en la mayor parte de las personas, la interrupción de esta forma de irrigación también puede dar lugar a grados variables de bloqueo cardíaco.

Pruebas diagnósticas

En todos los pacientes con un IM parietal inferior e hipotensión es necesario descartar un infarto del VD. El ECG del corazón derecho es un método sencillo y rápido para detectar el infarto del VD. En un ECG convencional, las derivaciones precordiales o torácicas (V_1 a V_6) se colocan en la parte anterior e izquierda del tórax para obtener datos correspondientes al tabique, la pared anterior y la pared lateral izquierda del corazón. Las derivaciones en un ECG del corazón derecho se colocan de manera especular respecto a las anteriores; estas derivaciones se disponen desde la parte media del tórax hasta la parte inferior derecha de la pared torácica (véase el cuadro anexo *El ECG del corazón derecho*). El ECG del corazón derecho ofrece información acerca del tabique y del corazón derecho, incluyendo el ventrículo derecho.

La observación de una elevación del segmento ST de 1 mm o más en la derivación V_4R (la R se refiere a que la derivación está localizada en el lado derecho) indica un infarto del VD.

El ECG del corazón derecho

El esquema muestra la localización de las derivaciones torácicas para la obtención de un ECG del ventrículo derecho (parte superior) y de un ECG convencional (parte inferior).

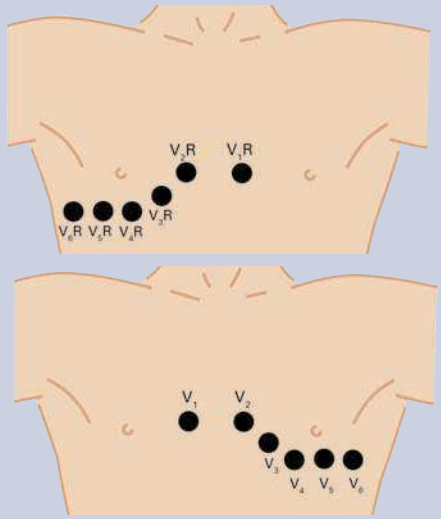

No obstante, hay que tener cuidado cuando se evalúa un ECG del corazón derecho. Dada la menor masa muscular del ventrículo derecho, los complejos ECG son más pequeños y hay más dificultades para reconocer la elevación del segmento ST que tiene lugar en el infarto del VD. (Hay más detalles de ello en el cuadro anexo *Estudio de las derivaciones*.)

El ECG del corazón derecho se debe realizar lo antes posible debido a que la elevación del segmento ST en la derivación V_4R es transitoria y a menudo desaparece a las 10-18 h del comienzo del infarto. También puede ser útil el ecocardiograma para identificar el infarto del VD. En el ecocardiograma bidimensional se pueden detectar alteración en el movimiento del VD, dilatación del VD y disminución de la fracción de eyección del VD.

Si se coloca un catéter en la arteria pulmonar se puede detectar el signo cardinal del infarto del VD, es decir, la elevación de la presión de llenado auricular derecha o de la presión venosa central. La presión capilar pulmonar de enclavamiento (normalmente, de 8 a 12 mmHg) suele ser normal o está ligeramente disminuida, aunque si el paciente padece un cuadro de insuficiencia VI esta presión puede estar aumentada.

Prioridades del tratamiento

Cuando es hospitalizado, el señor Andrés R. es atendido mediante el protocolo estándar en todos los pacientes con IM: ácido acetilsalicílico nada más ser ingresado, realización de un ECG de 12 derivaciones, administración de oxígeno suplementario (4 l/min) a través de una cánula nasal, y análisis de sangre con determinación de los parámetros cardíacos. En el caso del señor Andrés R., el resto de los tratamientos estándar del IM (nitratos, morfina y un bloqueador beta) se mantienen en suspenso debido a su hipotensión.

Estudio de las derivaciones

Dado que el IM ventricular derecho puede acompañar al IM parietal inferior, es necesario descartar la elevación del segmento ST en la derivación V_4R y también en las derivaciones II, III y aVF.

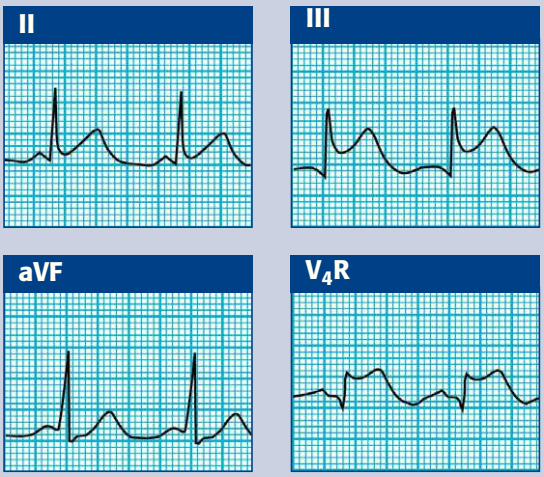

El tratamiento inicial y más efectivo del IM parietal inferior con afectación del VD es la reperfusión rápida del vaso afectado (generalmente, la arteria coronaria derecha). El American College of Cardiology recomienda una angioplastia inmediata como tratamiento de elección; no obstante, también son estrategias de reperfusión aceptables en pacientes seleccionados la fibrinólisis y la cirugía de derivación coronaria.

Para contrarrestar los problemas de hipotensión y shock del señor Andrés R., usted debe conseguir la prescripción médica necesaria para realizar la perfusión de 1-2 l de solución de cloruro sódico al 0,9% a lo largo de las 8 h siguientes, con objeto de incrementar la precarga del VD. Si existen medios para realizar un control hemodinámico, se debe administrar sueroterapia intravenosa (i.v.) con objeto de incrementar la presión venosa central hasta 10-14 mmHg. El aumento de la precarga del VD y el estiramiento de las fibras miocárdicas del VD incrementan la contractilidad del VD y facilitan el aumento del GC.

Para el mantenimiento de presiones de llenado elevadas en el corazón derecho, se debe evitar la administración de nitratos, morfina o diuréticos debido a que reducen el retorno del volumen sanguíneo al lado derecho del corazón y disminuyen las presiones de llenado, empeorando la hipotensión. Si el tratamiento volumétrico mediante sueroterapia no permite mejorar la hipotensión del paciente, usted debe recibir la prescripción para la administración de un agente inotrópico que incremente la contractilidad del VD. Se inicia en el señor Andrés R. la administración de dobutamina por vía i.v. con objeto de incrementar el GC.

Si el paciente desarrolla un shock cardiógeno debido a una disfunción significativa del VI asociada a infarto del VD, hay que preparar lo necesario para la colocación de una bomba de balón intraaórtica. También hay que tener a mano un marcapasos transvenoso de doble cavidad. El bloqueo cardíaco completo representa una situación crítica cuando se combina con una situación existente de gasto del VD bajo. A pesar de que técnicamente ofrece más dificultades que la estimulación de cavidad única, la estimulación secuencial AV restablece una frecuencia cardíaca estable y la sincronía AV necesaria para una precarga auricular efectiva.

¿Cuál es el pronóstico?

La reanimación mediante sueroterapia i.v. y la perfusión de dobutamina estabilizan la PA del señor Andrés R. El paciente evoluciona bien a lo largo de los días siguientes y puede ser trasladado a la unidad de telemetría al tercer día de su hospitalización.

Muchos (aunque no todos) pacientes con infarto del VD que sobreviven a su episodio de hipotensión inicial presentan una mejoría significativa de la función del VD al cabo de varios días o semanas. Uno de los factores que explican esta mejoría es el hecho de que la disfunción del VD que acompaña al IM parietal inferior puede deberse a un cuadro de conmoción miocárdica (pérdida temporal de la función contráctil tras la reperfusión), más que a un infarto irreversible. El ventrículo derecho puede tolerar una isquemia prolongada con un grado de necrosis menor que el ventrículo izquierdo, quizá debido a que su menor masa muscular requiere demandas metabólicas también más bajas. Por otra parte, el ventrículo derecho es una cavidad de pared fina que trabaja con presiones menores que el ventrículo izquierdo, de manera que el flujo sanguíneo que alcanza el VD tiene lugar de manera continua a lo largo de todo el ciclo cardíaco, no solamente durante la diástole, tal como ocurre en el ventrículo izquierdo. Finalmente, el desarrollo de la circulación colateral desde el ventrículo izquierdo hacia el derecho también ayuda a la recuperación del VD.

La supervivencia prolongada del señor Andrés R. depende de su fracción de eyección VI; dado que es superior al 40%, su pronóstico es bueno incluso teniendo en cuenta que la fracción de eyección del VD es inferior al 40%.

Lecciones aprendidas

El reconocimiento rápido de los signos y síntomas del infarto del VD le permiten a usted iniciar las intervenciones apropiadas; el tratamiento temprano y activo puede facilitar la recuperación del paciente y mejorar su pronóstico a largo plazo. Ⓝ

BIBLIOGRAFÍA SELECCIONADA

Antman EM, et al. ACC/AHA guidelines for the management of patients with ST-elevation myocardial infarction: A report of the American College of Cardiology/American Heart Association Task Force on Practice Guidelines (Committee to Revise the 1999 Guidelines for the Management of Patients with Acute Myocardial Infarction). *Journal of the American College of Cardiology*. 44(3):E1-E211, August 4, 2004. **http://www.acc.org/clinical/guidelines/stemi/index.pdf**.

Carter T, Ellis K. Right ventricular infarction. *Critical Care Nurse*. 25(2):52-62, April 2005.

Moye S, et al. The electrocardiogram in right ventricular myocardial infarction. *American Journal of Emergency Medicine*. 23(6):793-799, October 2005.

Guy Goldich es profesional de enfermería en la unidad de cuidados intensivos cardíacos del Abington (Pensilvania) Memorial Hospital, y profesor adjunto en la Dixon School of Nursing del hospital.