



## CASO CLÍNICO

## Uso de ozonoterapia rectal en paciente anciana con neumonía grave por COVID-19



## Usefulness of rectal ozonotherapy in a geriatric patient with severe COVID-19 pneumonia

Daiana Yulissa Peña-Lora<sup>a,\*</sup>, María Jesús Albaladejo-Florín<sup>b</sup> y Marcos Edgar Fernández-Cuadros<sup>b</sup><sup>a</sup> Unidad de Geriatria, Hospital Universitario Santa Cristina, Madrid, España<sup>b</sup> Servicio de Rehabilitación y Medicina Física, Hospital Universitario Santa Cristina, Madrid, España

## Introducción

No existe actualmente tratamiento específico para el manejo de la infección por SARS-CoV-2. La enfermedad por COVID-19 tiene reconocidas tres fases clínicas: la infección temprana, la fase pulmonar y la hiperinflamación<sup>1</sup>. Existen estudios que avalan el uso del ozono como antiviral, estimulador de la inmunidad celular, antiinflamatorio, antioxidante y estimulador de la oxigenación en los tejidos hipóxicos<sup>1</sup>. Estas propiedades nos permitieron considerar su uso en este caso; dada la evolución tórpida, a pesar del tratamiento estándar (oxígeno, hidroxycloquinina, lopinavir/ritonavir, metilprednisolona y antibióticos de amplio espectro).

## Caso clínico

Se trata de una mujer de 84 años, que ingresó por clínica de 10 días de evolución, presentando fiebre, aumento de tos con expectoración blanquecina, mialgias, odinofagia y deposiciones líquidas que fueron aumentando de forma progresiva. Con esa sintomatología, fue diagnosticada de infección respiratoria por SARS-CoV-2 (confirmada por RT-PCR SARS-CoV-2) y derivada a nuestro centro para continuar tratamiento, según protocolo clínico.

Situación basal: Barthel 65, FAC 3, Lawton 4, sin deterioro cognitivo. Viuda, vivía con uno de sus dos hijos.

Como antecedentes médicos destacaban: hipertensión arterial, diabetes mellitus tipo 2, insuficiencia cardiaca, miocardiopatía hipertensiva, enfermedad pulmonar obstructiva crónica con oxígeno crónico domiciliario, nódulo pulmonar con criterios metabólicos de malignidad y síndrome lacunar motor puro sin secuelas.

Su tratamiento habitual era: oxígeno domiciliario, insulina lantus, insulina rápida, oxicodona/naloxona, paracetamol, lormetazepam, calcio/colecalciferol, pantoprazol, atorvastatina, pregabalina, tramadol, bromazepam, budesonida/formoterol, olmesartán/amlodipino/hidroclorotiazida y metoclopramida.

Tabla 1

Comparación de parámetros analíticos en paciente tratada con ozono rectal tras cinco sesiones de tratamiento

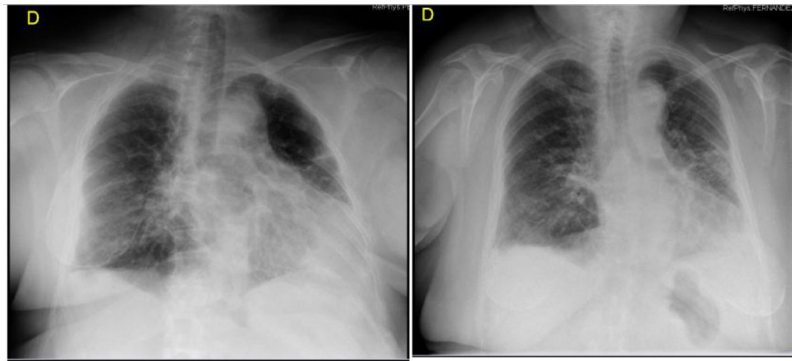
Variables	Pre-O <sub>3</sub>	Post-O <sub>3</sub>
Leucocitos (10 x 3 μL)	5,06	4,4
Linfocitos (10 x 3 μL)	1,6	1,6
Fibrinógeno (mg/dL)	619	590
Dímero D (ng/mL)	2.303	398
Urea (mg/dL)	49	61
Ferritina (ng/mL)	302	152
LDH (U/L)	327	195
Procalcitonina (ng/mL)	0,11	0,11
PCR (mg/dL)	2,3	1,6
RT-PCR SARS-COV-2	Positiva	Negativa
IL-6 (pg/mL)	136,1	9,28

Desde su llegada a este hospital presentó inestabilidad, con desaturación que no remontó a pesar de oxigenoterapia a alto flujo, disnea de reposo y mal control glucémico. Presentó muy mala evolución clínica, importante afectación radiológica bilateral y aumento de reactantes de fase aguda, que no mejoraron a pesar de tratamiento según las guías clínicas para neumonía por COVID-19<sup>2</sup>, por lo tanto, se prescribió terapia con corticoides y varios ciclos de antibióticos de amplio espectro por sobreinfección bacteriana por *Klebsiella pneumoniae* ssp. EPC + OXA-48 en esputo y además colonización por SARM (*Staphylococcus aureus* resistente a metilicina).

La radiografía y la tomografía axial computarizada de tórax reportaron: afectación pulmonar bilateral, sugerente de neumonitis por COVID-19, grado 5 (escala radiológica de Taylor)<sup>3</sup>, sin datos de tromboembolismo pulmonar (fig. 1). En resultado de analíticas se evidenció muy poca mejoría de los parámetros de inflamación (tabla 1), por lo que se propuso la aplicación de ozonoterapia rectal 100 cc/35 μg/mL (cinco sesiones, 1 sesión c/24h), como uso pasivo, previo consentimiento verbal de la paciente y la familia. Tras completar las sesiones, se realizó control analítico y radiológico, en el que se objetivó una mejoría evidente de los reactantes de fase aguda, así como de la evolución radiológica y de la clínica de la paciente, llegando a precisar la misma pauta de oxígeno que

\* Autor para correspondencia.

Correo electrónico: daipen07@yahoo.com (D.Y. Peña-Lora).



**Figura 1.** Cambio radiológico en paciente tratada con ozono rectal (cinco sesiones de tratamiento), según escala de Taylor. Radiografía de tórax, 2 de mayo 2020: calcificación de prótesis mamarias. Disminución de volumen del pulmón izquierdo. Importante condensación parenquimatosa en el LII. Infiltrados intersticiales alveolares parcheados afectando al resto de ambos pulmones, quedando una pequeña zona respetada, probablemente hiperinsuflado en el vértice izquierdo. Engrosamiento pleural bilateral. Escasos cambios con respecto a la radiografía previa realizada el día 19 de abril. Sugerente de neumonitis por COVID-19. Grado 5. Radiografía, 6 de mayo 2020: neumonía bilateral. Marcada mejoría con respecto a controles previos. Pulmón derecho: Se mantiene un infiltrado alveolar e intersticial en pulmón derecho, especialmente en lóbulo inferior con engrosamiento pleural adyacente. Pulmón izquierdo ha mejorado considerablemente el infiltrado alveolar del lóbulo inferior, la pérdida de volumen y el componente de engrosamiento pleural. Persiste la afectación intersticial, fibrosis y engrosamiento pleural. Grado 3 moderado.

usaba de forma crónica en su domicilio, con disnea de moderados esfuerzos y siendo dada de alta con datos de neumonitis grado 3<sup>3</sup> (fig. 1 y tabla 1).

## Discusión

Éste es el primer caso de una paciente mayor, tratada en nuestro hospital con ozono rectal. Se observó mejoría clínica, radiológica y de laboratorio tras la aplicación de esta terapia.

Existe evidencia de casos tratados en China<sup>4,5</sup>, Italia<sup>6,7</sup> y España<sup>8,9</sup> mediante ozono vía autohemoterapia, con buenos resultados. No existe referencia de casos tratados mediante ozono por vía rectal<sup>1</sup>.

El ozono mejora marcadores de inflamación en otras patologías, tales como esclerosis múltiple, Alzheimer, artrosis y síndrome de isquemia-reperusión (renal y hepática)<sup>1,10</sup>.

Está demostrado el poder antiviral, antiparasitario y antibacteriano del ozono<sup>11</sup>. Esta técnica se usa para potabilizar el agua en grandes centrales en el mundo y para la desinfección en el ámbito quirúrgico<sup>11</sup>.

Los estudios publicados han demostrado que los pacientes tratados con esta terapia, mejoran su condición clínica (reduciendo la temperatura, disminuyendo las demandas de oxígeno y mejorando la saturación). También hubo mejoría de parámetros analíticos (disminución de reactantes de fase aguda) y radiológicos (disminución del patrón en vidrio deslustrado)<sup>4-9</sup>. En algunos casos hubo negativización de RT-PCR SARS-CoV-2, lo cual confirma el efecto antiviral del ozono<sup>4-9</sup>. Así mismo, esta terapia favoreció una disminución en la estancia hospitalaria en los pacientes tratados, comparados con la terapia estándar.

Aunque la técnica de administración del ozono en nuestra paciente ha sido diferente (rectal), hemos podido observar los mismos beneficios (clínicos, radiológicos y de laboratorio), que en las series publicadas<sup>4-9</sup>. Este tratamiento es similar a la terapia usada por Rowen, quien trató a pacientes con ébola, los cuales, tras cinco sesiones de terapia (ozono rectal) mejoraron la clínica, disminuyendo la tormenta de citoquinas (hiperinflamación) y la tasa de mortalidad fue cero<sup>12</sup>. Rowen sostiene que el ozono es capaz de oxidar las proteínas de la cápsida, y la proteína S-spike, típica del SARS-CoV-2, de la misma forma como actuó sobre el virus del ébola<sup>12</sup>. Esta propiedad explicaría el efecto positivo en pacientes con enfermedad por COVID-19.

## Conclusión

El ozono rectal podría ser capaz de mejorar variables clínicas (saturación de oxígeno y demanda de oxígeno), de laboratorio (disminución de marcadores de inflamación) y radiológicas (según escala de Taylor), como se ha observado en este caso. El ozono rectal podría ser una opción a tener en cuenta como tratamiento coadyuvante o compasivo, en el manejo de pacientes con neumonía severa por COVID-19.

## Financiación

Este trabajo no ha recibido ningún tipo de financiación.

## Conflicto de intereses

Los autores declaran no tener ningún conflicto de intereses.

## Agradecimientos

A Saturnino Díaz Trujillo, bibliotecario del Hospital Universitario Santa Cristina, Madrid; por la búsqueda bibliográfica para la realización de este estudio.

## Bibliografía

- Fernández-Cuadros ME, Albaladejo-Florín MJ, Peña-Lora DY, Álava-Rabasa S, Pérez-Moro OS. Ozone (O<sub>3</sub>) and SARS-CoV-2: physiological bases and their therapeutic possibilities according to COVID-19 evolutionary stage. *SN Compr Clin Med.* 2020, <http://dx.doi.org/10.1007/s42399-020-003287>.
- Siddiqi HK, Mehra MR. COVID-19 illness in native and immunosuppressed states: A clinical-therapeutic staging proposal. *J Heart Lung Transplant.* 2020;39:405–7.
- Taylor E, Haven K, Reed P, Bissielo A, Harvey D, McArthur C, et al. A chest radiograph scoring system in patients with severe acute respiratory infection: a validation study. *BMC Med Imaging.* 2015;15:61.
- Wu J, Tan C, Yu H, Wang Y, Tian Y, Shao W, et al. Case Report: Recovery of One Icu-Acquired Covid-19 Patient via Ozonated Autohemotherapy. 2020. Available at SSRN 3561379.
- Zheng Z, Dong M, Hu K. A preliminary evaluation on the efficacy of ozone therapy in the treatment of COVID-19. *J Med Virol.* 2020, <http://dx.doi.org/10.1002/jmv.26040>.
- Gaspari A; First Report – Oxygen Ozone SIOOT in patients recovered with COVID-19. <https://ozonesociety.org>.
- Valdesani L; Franzini M.; Second Report – Oxygen Ozone SIOOT in patients recovered with COVID-19. Disponible en: <https://ozonesociety.org>.

8. Hernández A, Papadakis PJ, Torres A, González DA, Vives M, Ferrando C, et al. Dos terapias conocidas podrían ser efectivas como adyuvantes en el paciente crítico infectado por COVID-19. *Rev Esp de Anestesiología Reanimación*. 2020;67:245–52.
9. Hernández A, Vinals M, Pablos A, Vilas F, Papadakis PJ, Wijeyesundera DN, et al. Ozone therapy for patients with SARS-COV-2 pneumonia: a single-center prospective cohort study. *MedRxiv*. 2020, <http://dx.doi.org/10.1101/2020.06.03.20117994>.
10. Fernández-Cuadros ME, Pérez-Moro OS, Albaladejo-Florín MJ, Álava-Rabasa S. El ozono intraarticular modula la inflamación, mejora el dolor, la rigidez, la función y tiene un efecto anabólico sobre la artrosis de rodilla: estudio cuasi-experimental prospectivo tipo antes-después, 115 pacientes. *Rev Soc Esp Dolor*. 2020, <http://dx.doi.org/10.20986/resed.2020.3775/2019>.
11. Fernández-Cuadros ME, Pérez-Moro OS, Mirón-Canelo JA. Could ozone be used as a feasible future treatment in osteoarthritis of the knee. *Diversity Equal Health Care*. 2016;13:232–9.
12. Rowen RJ, Robins H. A Plausible «Penny» Costing Effective Treatment for Corona Virus Ozone Therapy. *J Infect Dis Epidemiol*. 2020;6:113.