



clínica e investigación en ginecología y obstetricia

www.elsevier.es/gine



CASO CLÍNICO

Embarazo ectópico en cicatriz de cesárea previa: reporte de un caso y revisión de la literatura



N. Ureña, K. de la Ossa y O. Reyes*

Servicio de Ginecología, Maternidad del Hospital Santo Tomás, Panamá, República de Panamá

Recibido el 21 de agosto de 2013; aceptado el 14 de febrero de 2014

Disponible en Internet el 1 de octubre de 2014

PALABRAS CLAVE

Embarazo ectópico;
Cesárea previa;
Hemorragia posparto

Resumen Describimos un caso de embarazo ectópico localizado en la cicatriz de una cesárea previa que requirió realizar una histerectomía para control de la hemorragia asociada. Debido al incremento de la tasa de cesáreas a nivel mundial, es un cuadro que, aunque raro, irá en aumento. Se hace una revisión actualizada de la literatura mundial sobre el tema.

© 2013 Elsevier España, S.L.U. Todos los derechos reservados.

KEYWORDS

Ectopic pregnancy;
Previous cesarean section;
Post partum bleeding

Ectopic pregnancy in the scar of a previous cesarean section: Report of a case and review of the literature

Abstract We describe a case of ectopic pregnancy in the scar of a previous cesarean section that required a hysterectomy to control the bleeding. Although rare, this event is becoming more common because of the worldwide increase in cesarean sections. We present a review of the world literature on the subject.

© 2013 Elsevier España, S.L.U. All rights reserved.

El embarazo ectópico es parte del diagnóstico diferencial de la paciente que se presenta con dolor abdominal agudo. La localización en la cicatriz de una cesárea previa es inusual, sin embargo, las consecuencias de no diagnosticarlo a tiempo pueden ser catastróficas y conllevar una hemorragia severa.

Caso clínico

Paciente de 24 años G1P1 es referida de una clínica privada con el diagnóstico de embarazo ectópico derecho e ingresada en nuestra institución con historia de dolor en fosa ilíaca derecha de 3 días de evolución asociado a prueba de embarazo positiva y amenorrea de 6 6/7. Antecedente de parto por cesárea en el 2007 por inducción fallida.

Al examen físico: PA: 100/60 FC: 88 FR: 20. Presenta dolor a la palpación del abdomen, en flanco derecho. Sin sangrado

* Autor para correspondencia.

Correo electrónico: oreyespanama@yahoo.es (O. Reyes).

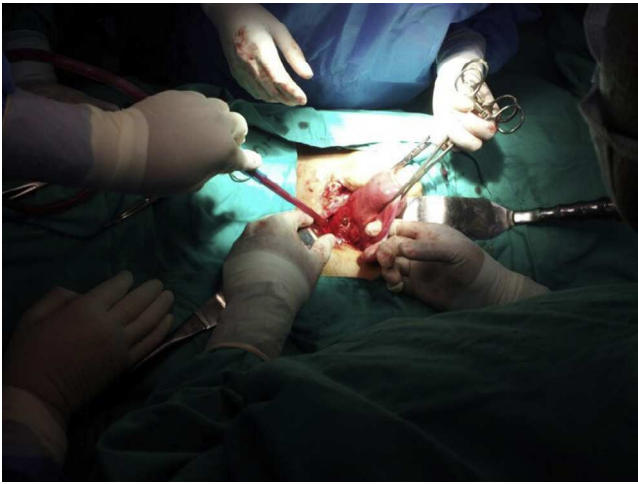

Figura 1 Saco gestacional en cara anterior del útero hacia cicatriz de cesárea previa.

transvaginal. El aspecto del cérvix es normal y no se palpan masas anexiales bilaterales.

Se realiza ultrasonido que reporta útero en anteverso-flexión y lateralizado hacia la izquierda, ovarios de aspecto normal y con líquido libre presente. Se evidencia saco gestacional con embrión de 8 semanas y frecuencia cardíaca de 183 lpm, localizado por encima del orificio cervical interno, por debajo de la cicatriz de la histerorrfaia previa que protruye a través de la pared uterina y detrás de la vejiga; el corion es posterior y derecho, ocupando casi el total de la pared uterina, muy cercano a la arteria uterina derecha. Se establece el diagnóstico de embarazo ectópico en cicatriz de cesárea previa.

Dos días después se programa para laparotomía exploratoria con el propósito de realizar resección del embarazo ectópico. Durante la cirugía (figs. 1 y 2) se visualiza saco gestacional en cara anterior del útero hacia cicatriz de cesárea previa y cerca de la arteria uterina derecha. El procedimiento se asocia a sangrado activo de difícil control, lo que ameritó histerectomía total abdominal.

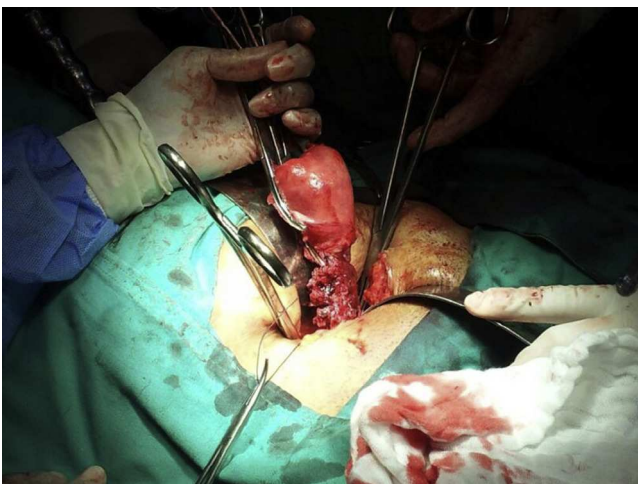


Figura 2 Extracción de pieza quirúrgica debido a sangrado incontrolable.

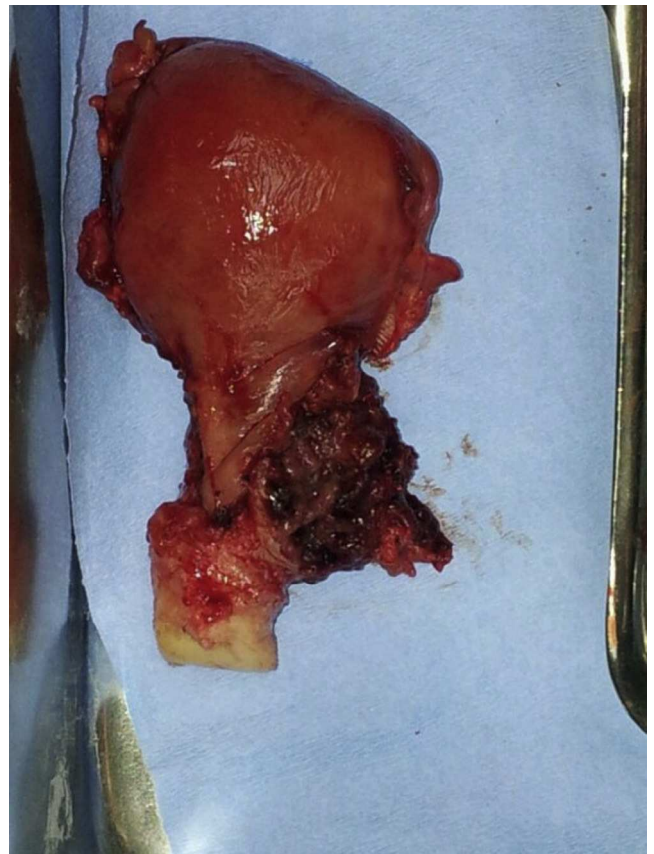

Figura 3 Pieza quirúrgica con evidencia de embarazo ectópico localizado en región de cicatriz previa.

El diagnóstico histopatológico de la pieza quirúrgica fue de embarazo ectópico en segmento uterino inferior (fig. 3).

Comentario

Con el inicio de la operación cesárea nace una nueva posibilidad de implantación ectópica del embrión, debido a la disrupción que existe en el endometrio y miometrio por la cicatriz de dicha operación.

El primer caso descrito en la bibliografía médica data de 1978, por Larsen y Solomon^{1,2}. Desde entonces, a la fecha, se han reportado poco más de 200 casos. La incidencia aproximada es de 0,15% en mujeres con cesárea previa y de 6,1% en pacientes con cesárea previa y antecedente de embarazo ectópico. La prevalencia es de 1 en 1.800 a 2.216 embarazos, con tendencia a aumentar conforme se incrementa la terminación de los embarazos por vía abdominal (40-50%)^{3,4}.

El diagnóstico diferencial entre aborto espontáneo en curso, el embarazo istmicocervical y la implantación dentro de una cicatriz de la cesárea puede ser difícil. Criterios estrictos de imágenes por ultrasonido se deben utilizar para evaluar el diagnóstico. Una vista de ultrasonido sagital a lo largo del eje longitudinal del útero, a través del saco gestacional, puede localizar un implante en cicatriz de cesárea con precisión. Las imágenes por ultrasonido deben revelar una cavidad uterina vacía, un canal cervical vacío, el desarrollo del saco gestacional en la parte anterior del istmo

uterino, y la ausencia de miometrio saludable entre la vejiga y el saco. El último criterio permite la diferenciación con la implantación ístmico-cervical⁵.

Existen 2 tipos de gestación sobre la cicatriz de la cesárea. El primero sería aquel en el que el saco tiende a progresar hacia el canal cervical y de ahí hacia la cavidad uterina. Por el contrario, en el segundo el crecimiento del saco tiene lugar fundamentalmente hacia el exterior progresando, por tanto, hacia la rotura y la hemorragia. La diferencia es importante, ya que las gestaciones que se corresponden con el primer tipo pueden llegar a término⁶. En este caso en particular el progreso era hacia fuera de la cavidad uterina e incluso cerca de la vejiga y de la arteria uterina derecha.

El desarrollo de la ecografía en los últimos años ha permitido que el diagnóstico se realice cada vez más precozmente y resulta posible la aplicación de tratamientos que preservan la integridad uterina y permiten mantener la fertilidad^{7,8}. Algunos signos que nos pueden llevar a pensar que la gestación no va a progresar hacia la cavidad uterina serían: a) trofoblasto situado principalmente entre la vejiga y la pared anterior del útero; b) partes fetales no visibles en la cavidad uterina, y c) discontinuidad en la pared anterior uterina en un corte sagital que incluya el saco gestacional o adelgazamiento del miometrio^{3,6,7,9}. Algunos autores exigen incluso que exista ausencia de miometrio a este nivel para diferenciarlo del embarazo cervical, en el cual el miometrio apenas se ve modificado.

Se han descrito múltiples modalidades terapéuticas¹⁰⁻¹². La laparoscopia o la laparotomía para la terminación de este tipo embarazos pueden ser útiles, ya que permiten corregir el defecto con la posibilidad de buscar un nuevo embarazo. Sin embargo, la localización de la masa ectópica por laparoscopia puede ser difícil y existe un mayor riesgo de lesionar la vejiga. Rotas et al., en su revisión de 122 casos, reportaron que la resección del saco gestacional y de la cicatriz previa con reparación mediante laparotomía o laparoscopia son formas seguras de tratamiento, sobre todo en pacientes con β -hCG mayor de 15.000 mU/mL¹³.

Otros grupos recomiendan la resección de la cicatriz previa porque reduce el riesgo de recurrencia. La histeroscopia es un método de mínima invasión que tiene la ventaja de identificar el saco gestacional y la distribución de los vasos en el sitio de implantación, con verificación de la hemostasia en ese momento. Ben Naig et al. proponen reparar la cicatriz 3 meses después de la terminación del embarazo

ectópico mediante histeroscopia quirúrgica para verificar la hemostasia y asegurar la integridad de la cicatriz¹⁴.

Conflicto de intereses

Los autores declaran no tener ningún conflicto de intereses.

Bibliografía

1. Rojas J, Duarte P. Ectopic pregnancy in cesarean scar. A case report. *Rev Col Obstet y Ginecol.* 2007;58:65-9.
2. Hassan I, Lower A, Overton C. Ectopic pregnancy within a cesarean section scar. *Ultrasound Obstet Gynecol.* 2007;29:470-8.
3. Seow KM, Cheng WC, Chuang J, Lee C, Tsai YL, Hwang JL. Methotrexate for cesarean scar pregnancy after in vitro fertilization and embryo transfer. A case report. *J Reprod Med.* 2000;45:754-7.
4. Lee JH, Kim SH, Cho SH, Kim SRL. Laparoscopic surgery of ectopic gestational sac implanted in the cesarean section scar. *Surg Laparosc Endosc Percut Tech.* 2008;18:479-82.
5. Fylstra DL, Pound-Chang T, Miller MG, Cooper A, Miller KM. Ectopic pregnancy within a cesarean delivery scar: A case report. *Am J Obstet Gynecol.* 2002;187:302-4.
6. Vial Y, Petignat P, Hohlfeld P. Pregnancy in a cesarean scar. *Ultrasound Obstet Gynecol.* 2000;16:592-3.
7. Godin PA, Bassil S, Donnez J. An ectopic pregnancy developing in a previous caesarian section scar. *Fertil Steril.* 1997;67:398-400.
8. Lam PM, Lo KW. Multiple-dose methotrexate for pregnancy in a cesarean section scar. A case report. *J Reprod Med.* 2002;47:332-4.
9. Chen CY, Chen CP, Chang TY, Yeh LF, Lin CJ, Chen JR, et al. Methotrexate treatment for cesarean scar pregnancy. *Adv Obstet Perinatol.* 2001;12:87-93.
10. Fylstra DL. Ectopic pregnancy within a cesarean scar: A review. *Obstet Gynecol Surv.* 2002;57:537-43.
11. Valley MT, Pierce JG, Daniel TB, Kaunitz AM. Cesarean scar pregnancy: Imaging and treatment with conservative surgery. *Obstet Gynecol.* 1998;91:838-40.
12. Haimov-Kochman R, Sciaky-Tamir Y, Yanai N, Yagel S. Conservative management of two ectopic pregnancies implanted in previous uterine scars. *Ultrasound Obstet Gynecol.* 2002;19:616-9.
13. Rotas MA, Haberman S, Levkur M. Cesarean scar ectopic pregnancies: Etiology, diagnosis, and management. *Obstet Gynecol.* 2006;107:1373-81.
14. González de Jesús LP, García AB. Embarazo ectópico en cicatriz de cesárea previa. *Ginecol Obstet Mex.* 2012;80:295-9.