



CASO CLÍNICO

Útero didelfo, bicollis y tabique vaginal longitudinal, causa de aborto habitual

J. López-Olmos^{a,*} y J. Vizquete del Río^b

^a Unidad de Ginecología, Centro de Especialidades de Monteolivete, Valencia, España

^b Servicio de Radiología, Hospital Dr. Peset Aleixandre, Valencia, España

Recibido el 26 de noviembre de 2012; aceptado el 4 de marzo de 2013

PALABRAS CLAVE

Útero didelfo;
Bicollis;
Tabique vaginal longitudinal;
Aborto habitual

KEYWORDS

Didelphic uterus;
Bicollis;
Longitudinal vaginal septum;
Recurrent abortion

Resumen Presentamos un caso de útero didelfo, bicollis y un tabique vaginal longitudinal, parcial alto, en una mujer de 27 años que ya tiene 3 abortos.
© 2012 Elsevier España, S.L. Todos los derechos reservados.

Didelphic uterus, bicollis, and longitudinal vaginal septum. A cause of recurrent abortion

Abstract We present a case of didelphic uterus, bicollis, and high partial longitudinal vaginal septum in a 27-year-old woman with three consecutive abortions.
© 2012 Elsevier España, S.L. All rights reserved.

Introducción

El útero didelfo o útero doble es la clase III en la clasificación de anomalías müllerianas de la *American Fertility Society* ([AFS] Sociedad Americana de Fertilidad) de 1988. Es por falta completa de fusión de los conductos de Müller¹, con diferenciación normal de cada uno para cuello y hemicuerpo uterino. Hay 2 cavidades endometriales, cada una de ellas con su cuello uterino (bicollis). Hay un tabique vaginal

longitudinal que separa ambos cuellos². Con tabique vaginal longitudinal hay que sospechar un útero didelfo.

Es un proceso asintomático o que causa dispareunia. Con la gestación puede dar abortos espontáneos (21%) o partos prematuros (24%)². La supervivencia fetal es del 75%, el retraso de crecimiento intrauterino (RCIU) se da en el 11%, la mortalidad perinatal es del 11% y la tasa de cesáreas del 84%.

Se ve en la ecografía; para confirmar el diagnóstico se realiza la histerosalpingografía (HSG) para ver si hay comunicación, y para resolver casos problema la resonancia magnética nuclear (RMN)³ en la enfermedad vaginal con septos. En el 76% el embarazo ocurre en el lado derecho. Hay mejor pronóstico en cuanto a la función reproductora, por mejor irrigación, que en el útero bicorne. La correc-

* Autor para correspondencia.

Correo electrónico: Jlopezo@sego.es (J. López-Olmos).

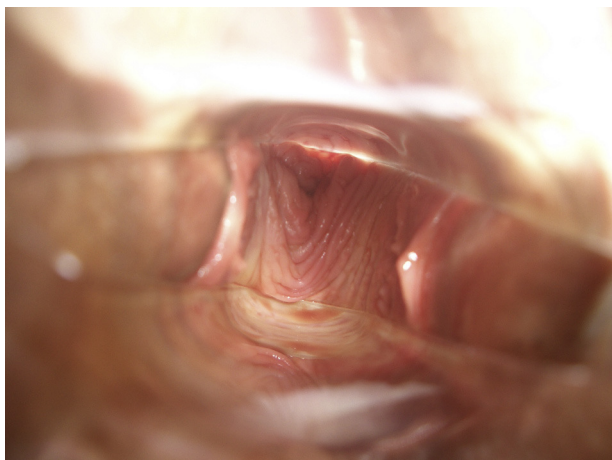


Figura 1 Imagen macroscópica. Tabique vaginal longitudinal, al fondo.

ción quirúrgica es difícil y tiene poco éxito, por lo que no es recomendable¹. No está indicado hacer intervención quirúrgica por los abortos, salvo en abortos repetidos del segundo trimestre o en partos prematuros. El cerclaje del cuello uterino solo se recomienda con incompetencia cervical.

En este trabajo presentamos un caso de útero didelfo, bicollis, con un tabique longitudinal vaginal parcial alto, asociado a 3 abortos.

Caso clínico

Mujer de 27 años, G2 P0 A2, con antecedentes personales de apendicectomía y alergia a algunos alimentos. Consultó para revisión. Decía tener un tabique vaginal.

En la exploración con espéculo presentaba un tabique vaginal longitudinal, parcial alto (figs. 1 y 2). Se practicó una toma para citología cervicovaginal, en la que se diagnosticó candidiasis vaginal. En la ecografía vaginal se vio un útero con 2 cavidades separadas (fig. 3), siendo las líneas endometriales (LE) de 2,2 y 2,9 mm. Los ovarios eran normales. Se solicitó RMN pélvica para el diagnóstico definitivo de la malformación. En la RMN (figs. 4 y 5) se vio un útero didelfo

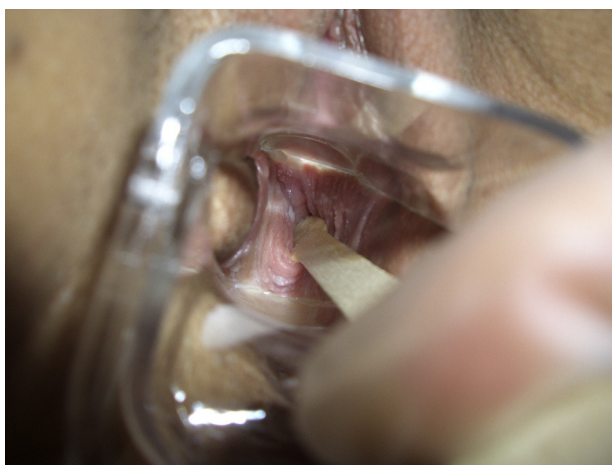

Figura 2 Imagen macroscópica. La espátula señala al fondo el inicio del tabique vaginal longitudinal, parcial alto.

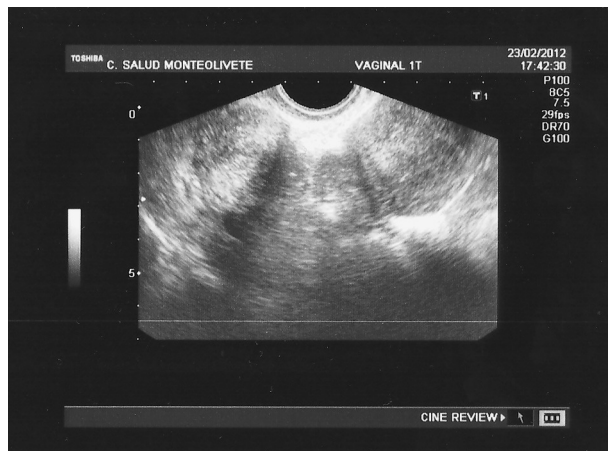


Figura 3 Ecografía vaginal. Se ve el útero doble (útero didelfo)

con 2 cuellos, 2 cavidades, ovarios normales y riñones normales.

La paciente deseaba gestar con su nueva pareja (tenía antecedentes de 2 abortos en su país; era inmigrante). Acudió a control, refiriendo que había quedado gestante espontáneamente, al dejar de tomar píldoras contraceptivas, y había tenido un aborto completo (según el informe de urgencias). Según esto ya son 3 abortos.

Se le indicó la posibilidad de intervención dados sus 3 abortos, pero decidió no operarse. Se la citó para una nueva revisión en un año.

Discusión

Nuestro caso es una mujer de 27 años, con 3 gestaciones y 3 abortos. Diagnosticada de tabique vaginal longitudinal, parcial alto, comprobado, en la ecografía vaginal detectamos un útero doble, didelfo. Solicitamos RMN que

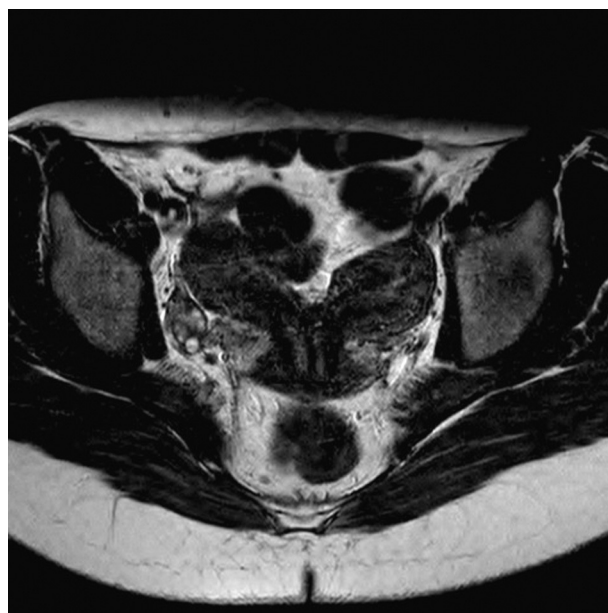

Figura 4 Resonancia magnética nuclear. Útero didelfo.

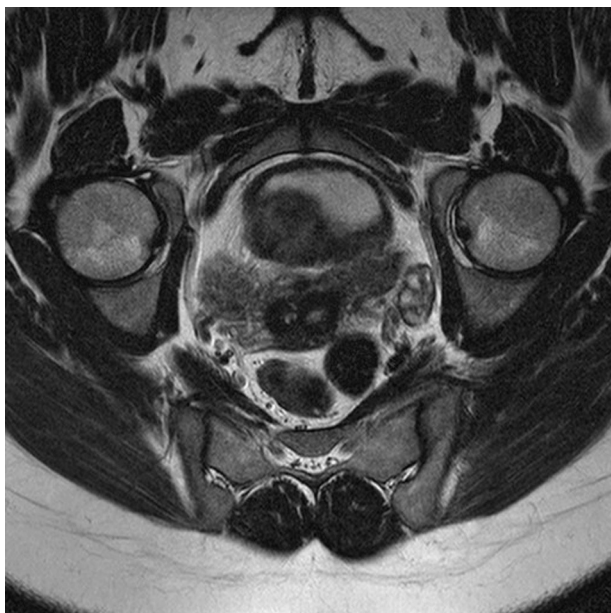

Figura 5 Resonancia magnética nuclear. Se aprecian los 2 cuellos uterinos.

da el diagnóstico definitivo: útero didelfo, bicollis y tabique vaginal longitudinal. Indicamos intervención tras el tercer aborto del primer trimestre, pero la paciente no aceptó. Está buscando el embarazo con su nueva pareja.

Repasamos ahora el tabique vaginal longitudinal (TVL) y el útero didelfo.

El TVL, solo, es una anomalía rara. Heinonen⁴, entre 1962-1981, en 19 años, tiene 83 mujeres con TVL; en 47 el septo es completo (de introito a fondo de vagina), y en 36 el septo es parcial (más con útero septo completo). El TVL es asintomático, se detecta en la exploración con espéculo o en el parto. El TVL parcial en la parte alta de la vagina (como en nuestro caso), es por desaparición de la partición entre los ductos müllerianos fusionados de abajo hacia arriba. Con TVL es más frecuente el útero didelfo. Debe hacerse HSG y pielografía intravenosa (PIV). La excisión del TVL es para evitar distocia y dispareunia. No debe hacerse excisión en el embarazo.

Haddad et al.⁵ tienen 202 casos en 24 años (1969-1993). Es más frecuente el TVL, completo, con 92 casos (45,5%) o alto parcial, con 74 casos (36,7%). En el 87,7% había asociada malformación uterina (en el 99,4% con útero septo completo o alto parcial). El 59,5% fueron úteros septos completos, clase Va. La clase III, útero didelfo, se dio en el 24,3%. Asintomáticas estaban el 56,4%, pero pueden dar distocia los TVL. Las sintomáticas requieren tratamiento quirúrgico. Los síntomas declarados fueron: dispareunia en 60 casos (29,7%); dificultades con uso de tampones en 19 casos; dificultades en el coito o sangrados en 18 casos. La edad media fue de 25,2 años (13-70). Se practicó resección en 21 casos. La excisión completa del septo se realizó antes del parto o después, y con cuidado. No debe hacerse cesárea solo por TVL.

Montevecchi y Valle⁶ tienen 3 casos de TVL congénito y hacen tratamiento quirúrgico. Las mujeres eran una de 14 años, con útero didelfo, hamatosalpinx derecho y hematometra, a quien le hicieron resectoscopia vaginal; tuvo un embarazo 8 años después. Y 2 de 26 y 25 años, con TVL

grosso, y en la ecografía útero didelfo. Hicieron histeroscopia diagnóstica y quirúrgica.

Di Spiezio Sardo et al.⁷, con TVL en una mujer de 27 años, virgen, con leucorrea e infecciones vaginales recurrentes, hacen vaginoscopia con histeroscopia rígida de 4 mm, y resección, tratamiento efectivo con himen intacto. No tenía doble cérvix y el útero era normal.

Con anomalías vaginales obstructivas puede haber consecuencias a largo plazo⁸, por los síntomas hematocolpos y hematometra. En una serie de 26 casos con TVT, tabique vaginal transversal (3 casos), o himen imperforado (13 casos) y TVL (10 casos) con TVL, el seguimiento fue de 16 años (1-44 años). Hay diagnóstico atrasado (27 meses). Hay malformaciones uterinas y renales en 10/10: 7 úteros didelfos, 2 úteros septos y un útero bicorne. En 3/10 casos se necesitó reexcisión del tabique. Hubo abortos en el 9%, sangrado disfuncional en el 40%, no hubo dispareunia y dismenorrea en el 20%. Hubo 25/28 embarazos con parto a término (89%) y 82% de nacidos vivos. En general, no hay consecuencias a largo plazo.

En la serie de Patton et al.⁹, de 1988-2002, con 16 casos de útero septo, doble cérvix y TVL (15 total y uno parcial), hubo abortos en 9 casos y dispareunia en 7 casos. La edad media fue de 27,8 años (18-44 años). Dos de 10 tenían agenesia renal unilateral. Hubo endometriosis en el 56%. El diagnóstico es con HSG, ecografía y RMN más laparoscopia. Histeroscopia y laparotomía para el tratamiento, la metroplastia de Tompkin modificada en 5 casos. Después se pone un dispositivo intrauterino (DIU). Debe retrasarse el embarazo 2-3 meses, y el parto debe ser por cesárea. Tras la intervención los abortos son del 18%. Con TVL y doble cérvix hay que hacer el diagnóstico diferencial, porque aquí hubo un falso diagnóstico de útero didelfo en 10 casos y de útero bicorne en 3 casos.

Grynberg et al.¹⁰ tratan 22 pacientes con infertilidad, abortos, dispareunia y dismenorrea, en 2002-2007, por útero septo y TVL hacen resección por histeroscopia. Hubo 37 embarazos en 20 mujeres, 10 partos antes de la metroplastia y 8 después. Las semanas de embarazo fueron 36,5 (antes) y 38 (después). Pretérmino hubo 4 casos (25%) antes, y 3 casos (14%) después, $p=0,44$. La tasa de hijos nacidos vivos fue del 62,5% antes y del 38% después de la cirugía, $p=0,19$. Después de la metroplastia disminuye la tasa de cesáreas y la tasa de nalgas ($p=0,01$). En 19 casos disminuyó la dispareunia y la dismenorrea. La resección es un procedimiento seguro (de septo vaginal, septo cervical y metroplastia) y mejora la sintomatología.

Heinonen¹¹ tiene 49 casos de útero didelfo + TVL entre 1962 y 1998. La edad media fue de 21 años (13-46 años) y el seguimiento medio de 9 años (0,8-22,5 años). Presentaban dismenorrea en 71% (30/42), infertilidad primaria en 13% (5/40), endometriosis en 16% (7/45) y neoplasias de ovario en 9% (4/45), con un cáncer de ovario. Había obstrucción vaginal en 9 casos (18%), con 6 hematocolpos. Había 8 casos con agenesia renal ipsilateral. En 26 casos (53%) se hizo resección del TVL y en 9 casos metroplastia.

En 34/36 casos hubo concepción, de un embarazo al menos, en total 71 embarazos. En el 76% el embarazo es en el útero derecho. La supervivencia fetal fue del 75%, la prematuridad del 24%, el RCIU en 11%, la mortalidad perinatal 5,3% y la tasa de cesáreas 84%. En general, la fertilidad no empeora, el pronóstico del embarazo es bueno, pero

necesita cuidado prenatal riguroso, y no aumenta la endometriosis o el cáncer de ovario. El aborto recurrente, aquí en 2 casos (6%), es raro, menos que en el útero bicorne o septo. Pero nuestro caso tiene ya 3 abortos.

Finalmente, vemos otro caso raro, con combinación de varias anomalías: útero didelfo, TVL y TVT¹². Se trata de una mujer de 15 años, con amenorrea primaria y sin relaciones sexuales. Por tacto rectal se evidencia hemato-colpos de 12 × 6 cm. En la ecografía se objetiva doble útero, doble cérvix y TVL. Con la RMN se confirma, y no hay anomalías renales, pero sí un TVT. Se hizo dilatación vaginal durante 10 semanas, hasta 4 cm. Luego examen bajo anestesia, excisión del TVT y no excisión del TVL. Ambos tabiques son independientes. Las anomalías múltiples hay que identificarlas para poder planear el tratamiento quirúrgico conservador.

Conflicto de intereses

Los autores declaran no tener ningún conflicto de intereses.

Bibliografía

1. Daya S. Útero didelfo (clase III). En: Copeland LJ, Farrell JF, McGregor JA, editores. Ginecología de Copeland. Buenos Aires: Médica Panamericana; 1994. p. 207, cap 9.
2. Bradshaw KD. Anomalías anatómicas útero didelfo. En: Schorge JO, Schaffer JI, Halvorson LM, Hoffman BL, Bradshaw KD, Cunningham FG, editores. Williams Ginecología. 1ª ed. Méjico: Mc Graw-Hill Interamericana; 2009. p. 417-8, cap 18.
3. Lopez C, Balogun M, Ganesan R, Olliff JF. MRI of vaginal conditions. *Clin Radiol*. 2005;60:648-62.
4. Heinonen PK. Longitudinal vaginal septum. *Eur J Obstet Gynecol Reprod Biol*. 1982;13:253-8.
5. Haddad B, Louis-Sylvestre Ch, Poitout Ph, Paniel B-J. Longitudinal vaginal septum: A retrospective study of 202 cases. *Eur J Obstet Gynecol Reprod Biol*. 1997;74:197-9.
6. Montevocchi L, Valle RF. Resectoscopic treatment of complete longitudinal vaginal septum. *Int J Gynecol Obstet*. 2004;84:65-70.
7. Di Spiezio Sardo A, Bettocchi S, Bramante S, Guida M, Bifulco G, Nappi C. Office vaginoscopic treatment of an isolated longitudinal vaginal septum: A case report. *J Min Invas Gynecol*. 2007;14:512-5.
8. Joki-Erkkilä MM, Heinonen PK. Presenting and long-term clinical implications and fecundity in females with obstructing vaginal malformations. *J Pediatr Adolesc Gynecol*. 2003;16:307-12.
9. Patton PhE, Novy MJ, Lee DM, Hickok LR. The diagnosis and reproductive outcome after surgical treatment of the complete septate uterus, duplicated cervix and vaginal septum. *Am J Obstet Gynecol*. 2004;190:1669-78.
10. Grynberg M, Gervaise A, Faivre E, Deffieux X, Frydman R, Fernandez H. Treatment of twenty-two patients with complete uterine and vaginal septum. *J Min Invas Gynecol*. 2012;19:34-9.
11. Heinonen PK. Clinical implications of the didelphic uterus: Long-term follow-up of 49 cases. *Eur J Obstet Gynecol Reprod Biol*. 2000;91:183-90.
12. Moawad NS, Mahajan ST, Moawad SA, Greenfield M. Uterus didelphys and longitudinal vaginal septum coincident with an obstructive transverse vaginal septum. *J Pediatr Adolesc Gynecol*. 2009;22:e163-5.