



## CARTA CIENTÍFICA

### Colecistogastrostomía guiada por ecoendoscopia como tratamiento de rescate tras fracaso clínico de coledocoduodenostomía endoscópica



### Endoscopic ultrasound-guided gallbladder drainage as rescue treatment after clinical failure of endoscopic choledochoduodenostomy

El drenaje de la vía biliar mediante coledocoduodenostomía guiada por ecoendoscopia se describe por primera vez en el año 2001<sup>1</sup>. Desde entonces, esta técnica ha experimentado un amplio desarrollo hasta convertirse en una alternativa prometedora para el manejo de la ictericia obstructiva de origen tumoral en pacientes en los que la colangiopancreatografía retrógrada endoscópica (CPRE) resulta fallida, permitiendo distintos abordajes adaptados a la localización de la estenosis. Entre las distintas opciones surgidas en los últimos años con esta indicación se ha descrito la colecistogastrostomía, si bien las series publicadas son todavía escasas<sup>2</sup>.

Presentamos el caso de un varón de 68 años que acudió a nuestro centro por un cuadro de ictericia de 3 meses de evolución con pérdida de 8 kg de peso. En la analítica de sangre destacaba una elevación marcada de bilirrubina directa (22 mg/dl) y enzimas de colestasis.

Se realizó un estudio de imagen mediante tomografía computarizada (TC; *fig. 1A*) en la que se identificó una tumoración en marco duodenal y cabeza pancreática, asociada a dilatación de la vía biliar intra y extrahepática. Destacaba, además, un importante conglomerado adenopático local, cuya punción guiada por ecoendoscopia fue diagnóstica de adenocarcinoma. Dada la afectación locorregional y la invasión vascular, la cirugía quedó contraindicada.

Con el objetivo de drenar la vía biliar, se intentó un drenaje transpapilar mediante CPRE, siendo fallido por la existencia de una estenosis filiforme de la primera porción duodenal, que impedía la progresión del duodenoscopio. Se decidió realizar un drenaje guiado por ecoendoscopia del colédoco, de 12 mm, mediante coledocoduodenostomía (USE-CD). Se colocó una prótesis metálica de aposición luminal (PAL) modelo HotAxios de 8 × 8 mm (Boston Scientific<sup>®</sup>), siguiendo la técnica convencional sobre guía y con control

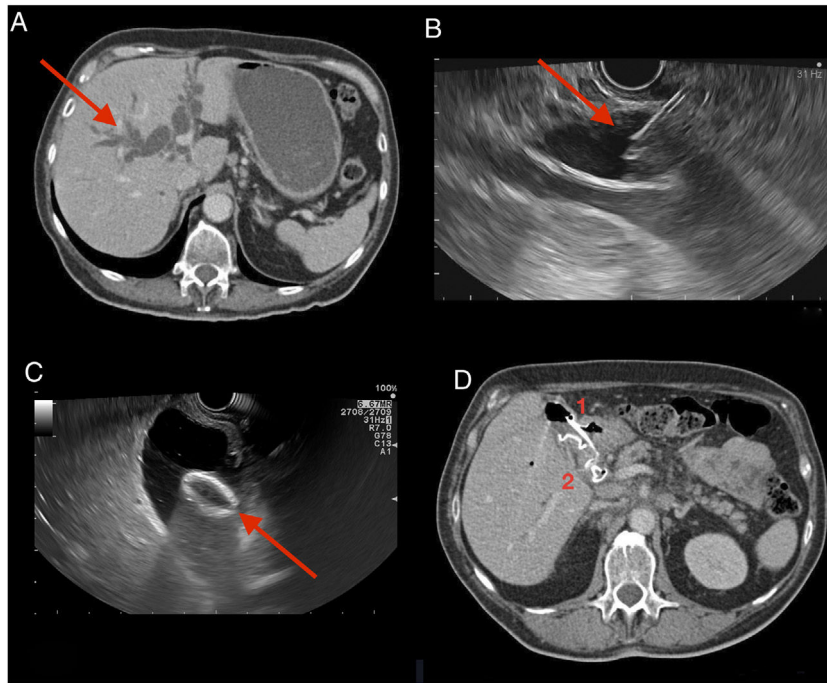
ecoendoscópico y radiológico, permitiendo así el drenaje biliar hacia el duodeno (*fig. 1B-D*).

A pesar del éxito técnico y la ausencia de efectos adversos, las cifras de bilirrubina solo descendieron hasta 19 mg/dl a los 7 días, lo que impedía iniciar el tratamiento quimioterápico, prioritario dada la agresividad tumoral. Se comprobó mediante TC y ecoendoscopia la normoposición y el correcto funcionamiento de la PAL, atribuyéndose la falta de respuesta clínica al probable componente de obstrucción multifocal producido por el conglomerado adenopático. Ante la dificultad de acceso al duodeno, la afectación tumoral local y la persistencia de una vesícula biliar de aspecto hidrópico, se decidió realizar un tratamiento de rescate mediante colecistogastrostomía guiada por ecoendoscopia (USE-CG) con prótesis tipo HotAxios 15 × 10 mm (Boston Scientific<sup>®</sup>) utilizando la técnica de manos libres (sin paso previo de guía), sin eventos adversos (*fig. 1C,D*).

La respuesta al tratamiento endoscópico de rescate fue excelente, con normalización de las cifras de bilirrubina (2,3 mg/dl) en el plazo de dos semanas. Esto permitió iniciar el tratamiento quimioterápico sistémico, con buena respuesta hasta el momento.

Si bien el tratamiento de elección en la ictericia obstructiva de origen tumoral es el drenaje de la vía biliar mediante CPRE, hasta el 16% de los abordajes transpapilares pueden fracasar en este contexto<sup>3</sup>. En el pasado, el drenaje percutáneo suponía la única alternativa, por lo que el desarrollo de técnicas guiadas por ecoendoscopia ha ampliado las posibilidades terapéuticas. Frente al acceso percutáneo, la USE-CD y la hepaticogastrostomía (USE-HG) parecen tener al menos resultados similares en términos de eficacia clínica, con una menor tasa de eventos adversos y una menor necesidad de reintervenciones<sup>4</sup>. Además, estas técnicas permiten un drenaje biliar hacia el tubo digestivo, lo que resulta más fisiológico, al tiempo que es percibido como menos invasivo por los pacientes<sup>5</sup>.

Aunque la coledocoduodenostomía y la hepaticogastrostomía son las técnicas más frecuentemente utilizadas para paliar la ictericia de las estenosis biliares malignas, existen estudios preliminares que sugieren que la USE-CG supone una alternativa eficaz en este contexto<sup>2</sup>. Con el caso presentado no se pretende comparar los resultados de estas técnicas, sino destacar el potencial de la USE-CG como herramienta en el manejo de la ictericia obstructiva de origen tumoral, especialmente cuando otras vías de drenaje fracasan desde el punto de vista clínico. El fácil acceso a la



**Figura 1** A) Tomografía computarizada al ingreso: se identifica una marcada dilatación de la vía biliar intra y extrahepática. B) Colédoco aumentado de calibre sobre el que se realiza punción guiada por ecoendoscopia para colocación de prótesis PAL (USE-CD). C) Imagen por ecoendoscopia de colecistogastrostomía (USE-CG), con prótesis PAL. D) Tomografía computarizada de control a los 7 días de la realización de la USE-CG: se aprecian los dos accesos sobre la vía biliar: colecistogastrostomía, con prótesis doble *pig-tail* telescópica (1) y USE-CD (2). Obsérvese como la vía biliar intra y extrahepática, así como la vesícula, han vuelto a un calibre normal tras ser drenadas.

vesícula biliar desde el tubo digestivo, especialmente si se encuentra distendida, la convierten en una técnica atractiva y aplicable a la práctica clínica por equipos con experiencia. Su eficacia y seguridad reales deberán ser refrendadas en estudios prospectivos y comparativos.

## Bibliografía

1. Giovannini M, Moutardier V, Pesenti C, Bories E, Lelong B, Delpero JR. Endoscopic ultrasound-guided bilioduodenal anastomosis: A new technique for biliary drainage. *Endoscopy*. 2001;33: 898-900.
2. Imai H, Kitano M, Omoto S, Kadosaka K, Kamata K, Miyata T, et al. EUS-guided gallbladder drainage for rescue treatment of malignant distal biliary obstruction after unsuccessful ERCP. *Gastrointest Endosc*. 2016;84:147-51.
3. Enochsson L, Swahn F, Arnelo U, Nilsson M, Löhr M, Persson G. Nationwide, population-based data from 11,074 ERCP procedures from the Swedish Registry for Gallstone Surgery and ERCP. *Gastrointest Endosc*. 2010;72:1175-84.
4. Sharaiha RZ, Khan MA, Kamal F, Tyberg A, Tombazzi CR, Ali B, et al. Efficacy and safety of EUS-guided biliary drainage in comparison with percutaneous biliary drainage when ERCP fails: A systematic review and meta-analysis. *Gastrointest Endosc*. 2017;85:904-14.
5. Nam K, Kim DU, Lee TH, Iwashita T, Nakai Y, Bolkhir A, et al. Patient perception and preference of EUS-guided drainage over percutaneous drainage when endoscopic transpapillary biliary drainage fails: An international multicenter survey. *Endosc Ultrasound*. 2018;7:48-55.

Alvaro de la Serna Gamboa\*, Sergio López Durán, María Rosario González Alonso, Enrique Vázquez-Sequeiros y Agustín Albillos Martínez

*Servicio de Gastroenterología y Hepatología, Hospital Universitario Ramón y Cajal, Madrid, España*

\*Autor para correspondencia.  
 Correo electrónico: [alvaro.dlsg@gmail.com](mailto:alvaro.dlsg@gmail.com)  
 (A. de la Serna Gamboa).