



IMAGEN DEL MES

Gammagrafía hepatobiliar con SPECT/TC en el diagnóstico de una fístula biliopleural posquirúrgica



Hepatobiliary scintigraphy with SPECT/CT IN the diagnosis of postsurgical biliopleural fistula

Tania Díaz-Antonio^a, Salomé Sanz-Viedma^{a,*}, Alberto Delgado García^a,
Jorge Roldán de la Rúa^b, M. Dolores Martínez del Valle Torres^a
y Miguel Ángel Suárez Muñoz^b

^a Unidad de Gestión Clínica de Diagnóstico por la Imagen, Hospital Universitario Virgen de la Victoria, Málaga, España

^b Unidad de Cirugía Hepatobiliopancreática, Hospital Universitario Virgen de la Victoria, Málaga, España

Paciente varón de 66 años diagnosticado de hidatidosis hepática con afectación del lóbulo derecho. Durante la intervención quirúrgica (hepatectomía derecha laparoscópica) se produjo neumotórax derecho por múltiples adherencias hepato-frénicas, que precisó la colocación de un drenaje pleural. En el posoperatorio se apreció la salida de contenido bilioso por el drenaje pleural, lo que hizo sospechar la presencia de una fístula biliopleural. El diagnóstico fue confirmado mediante gammagrafía hepatobiliar, que evidenció el paso del radiofármaco hacia la cavidad pleural, estableciendo la etiología del derrame (fig. 1).

La fístula biliopleural consiste en la comunicación anormal entre la vía biliar y la pleura. En la mayoría de los casos

es de causa adquirida y entre sus factores predisponentes se incluyen los traumatismos hepáticos, las enfermedades parasitarias, la obstrucción de la vía biliar o la causa iatrogénica: migración de *stents* biliares, poscolecistectomía, biopsia hepática o ablación por radiofrecuencia de lesiones hepáticas¹.

La gammagrafía hepatobiliar con ^{99m}Tc-mebrofenina es una prueba no invasiva que puede detectar esta entidad; en este caso se define claramente el trayecto fistuloso desde el hígado hacia el espacio pleural. Es una técnica de imagen de gran utilidad como primer paso en el diagnóstico de las complicaciones biliares posquirúrgicas^{2,3}.

* Autor para correspondencia.

Correo electrónico: salomesanzv@gmail.com (S. Sanz-Viedma).

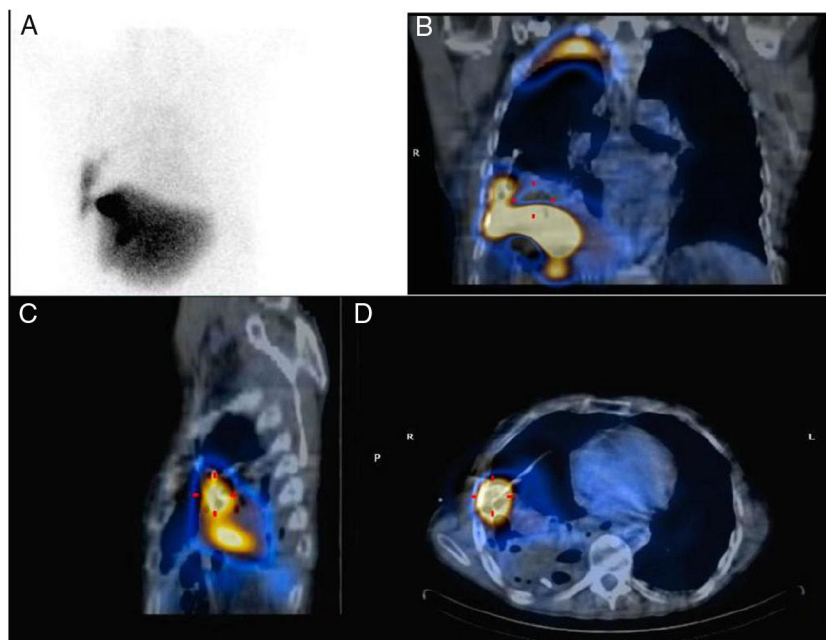


Figura 1 A) Gammagrafía hepatobiliar. Imagen planar. B-D) SPECT/TC coronal, sagital y axial. Se observa el paso del radiofármaco a través de la fístula al espacio pleuro-pulmonar derecho.

Bibliografía

1. Lee MT, Hsi SC, Hu P, Liu K. Biliopleural fistula: A rare complication of percutaneous transhepatic gallbladder drainage. *World J Gastroenterol.* 2007;13:3268–70.
2. Marín-Oyaga V, Cohen-Castillo K, Gutierrez-Villamil C, Arevalo-Leal S. ^{99m}Tc -mebrofenin hepatobiliary scintigraphy in a patient with a bilio-pleural-bronchial fistula. *Rev Esp Med Nucl Imagen Mol.* 2017;36:263–4.
3. Bhattacharya A, Gupta R, Mittal BR. Traumatic biliopleural communication detected by hepatobiliary scintigraphy. *Clin Nucl Med.* 2006;31:170–1.