



IMAGEN DEL MES

Linfoma de Burkitt gástrico: una entidad infrecuente

Gastric Burkitt's lymphoma: A rare entity



Soraya López López^{a,*}, Alfonso Elosua González^a, Marta Gómez Alonso^a
y Diego Requena López^b

^a Servicio de Aparato Digestivo, Complejo Hospitalario de Navarra, Pamplona, Navarra, España

^b Servicio de Anatomía Patológica, Complejo Hospitalario de Navarra, Pamplona, Navarra, España

Recibido el 8 de enero de 2018; aceptado el 22 de marzo de 2018

Disponible en Internet el 13 de abril de 2018

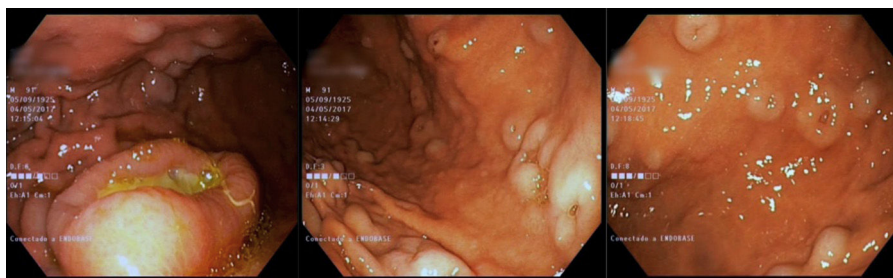


Figura 1 Endoscopia: múltiples lesiones sobreelevadas, umbilicadas, con aspecto de «donut», que se extienden por curvatura mayor y menor. La mayor de 2 cm, muestra depresión central y ulceración en su superficie.

El linfoma de Burkitt (LB) es un linfoma no-Hodgkin (LNH) de células B con alta tasa proliferativa. En adultos es una entidad rara, siendo su localización extranodal gástrica infrecuente.

Presentamos el caso de un varón de 91 años, ingresado por deterioro progresivo y anemia. En gastroscopia se observa una lesión de 2 cm ulcerada en curvatura mayor, y lesiones similares de menor tamaño en cuerpo gástrico (fig. 1). La histología e inmunohistoquímica, compatibles con LB, se muestran en la figura 2. La TC describe carcinomatosis

peritoneal. Presenta evolución tórpida, falleciendo días después.

El LB esporádico en el adulto es infrecuente (1-2% del LNH). La principal localización extranodal es abdominal, especialmente ileocecal, siendo la localización gástrica excepcional.

Endoscópicamente se observan masas ulceradas, descritas como «imagen en donut». La alta tasa proliferativa y su excelente respuesta a la quimioterapia hacen necesarios un diagnóstico y tratamiento precoces para mejorar el pronóstico de estos pacientes.

* Autor para correspondencia.

Correo electrónico: digestivosorayalopez@gmail.com
(S. López López).

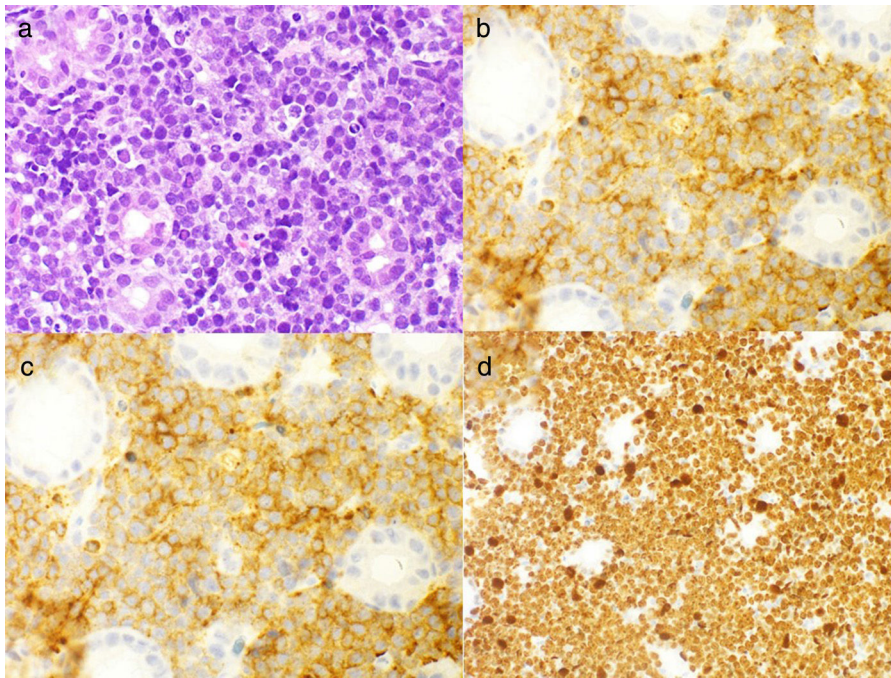


Figura 2 a) Hematoxilina-eosina mostrando infiltrado linfoide con patrón en cielo estrellado; b) Inmunohistoquímica positiva para CD20 (marcador células B); c) Inmunohistoquímica positiva para CD10 (típico del LB), y d) Ki-67 con tasa de proliferación cercana al 100%.