

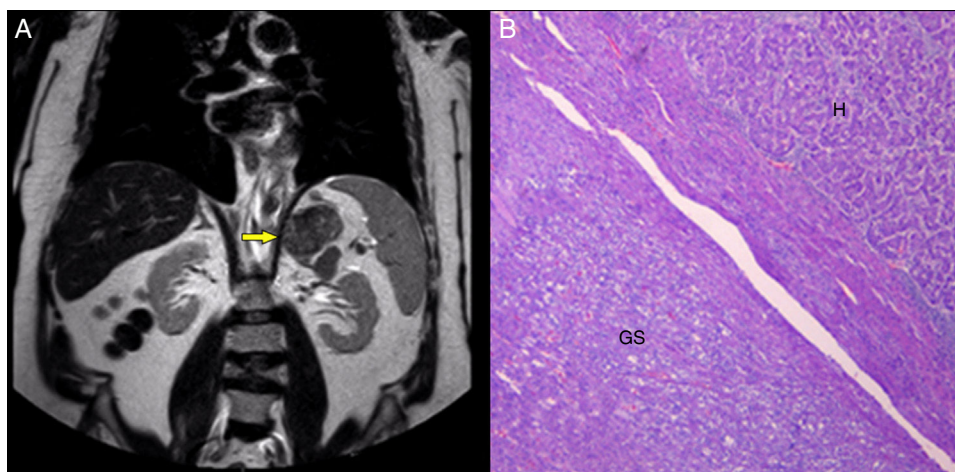Figura 1 A) RM de la metástasis en la glándula suprarrenal izquierda (flecha). B) Tinción hematoxilina-eosina de la metástasis del hepatocarcinoma (H) junto al tejido suprarrenal normal (GS).

Bibliografía

1. Fassnacht M, Arlt W, Bancos I, Dralle H, Newell-Price J, Sahdev A, et al. Management of adrenal incidentalomas: European Society of Endocrinology Clinical Practice Guideline in collaboration with the European Network for the Study of Adrenal Tumors. *Eur J Endocrinol.* 2016;175:G1–34.
2. Katyal S, Oliver JH III, Peterson MS, Ferris JV, Carr BS, Baron RL. Extrahepatic metastases of hepatocellular carcinoma. *Radiology.* 2000;216:698–703.
3. Hong S, Kim T, Sung KB, Kim P, Ha H, Kim A, et al. Extrahepatic spread of hepatocellular carcinoma: A pictorial review. *Eur Radiol.* 2003;13:874–82.
4. Sormaz IC, Yegen G, Akyuz F, Tunca F, Şenyürek YG. Recurrent Hepatocellular Carcinoma in the Right Adrenal Gland 11 Years After Liver Transplantation for Hepatocellular Carcinoma: a Case Report and Literature Review. *Indian J Surg.* 2017;79:450–4.
5. Tsalis K, Zacharakis E, Sapidis N, Lambrou I, Zacharakis E, Bet-sis D. Adrenal metastasis as first presentation of hepatocellular carcinoma. *World J Surg Oncol.* 2005;3:50.

Eugenia Sánchez Rodríguez^{a,*}, Raquel Ríos León^a, Álvaro Flores de Miguel^a, Antonio Guerrero García^a, Héctor Pian^b, Francisco Gea Rodríguez^a y Agustín Albillos Martínez^a

^a Servicio de Gastroenterología y Hepatología, Hospital Ramón y Cajal, Madrid, España

^b Servicio de Anatomía Patológica, Hospital Ramón y Cajal, Madrid, España

* Autor para correspondencia.

Correo electrónico: eugenia.sanchez.rodriguez@gmail.com (E. Sánchez Rodríguez).

<https://doi.org/10.1016/j.gastrohep.2018.03.001>
0210-5705/

© 2018 Elsevier España, S.L.U. Todos los derechos reservados.

Hallazgo inesperado de colon en arañazo de gato en una colonoscopia de cribado



An unexpected finding of cat scratch colon in a screening colonoscopy

El «colon en arañazo de gato» («cat scratch colon») es un hallazgo endoscópico caracterizado por la presencia de roturas lineales de la mucosa del colon, de color rojo brillante y que por su aspecto recuerdan al arañazo de un gato. La aparición de estas lesiones se ha atribuido al barotrauma producido por la insuflación durante la colonoscopia.

Presentamos el caso de una mujer de 69 años, sin antecedentes médicos de interés, que fue derivada a nuestra

unidad para la realización de una colonoscopia de cribado de carcinoma colorrectal tras detección de sangre oculta en heces positiva. La colonoscopia se realizó tras preparación evacuante con polietilenglicol, bajo sedación con propofol y mediante insuflación con CO₂. La progresión endoscópica no fue traumática, sin embargo, al intubar el colon transversal proximal, colon ascendente y ciego se identificaron en la mucosa varias estrías longitudinales eritematosas con hemorragia mucosa espontánea (fig. 1). En recto presentaba múltiples pólipos milimétricos que fueron extirpados. El resto de la mucosa colónica era macroscópicamente normal. La prueba se desarrolló sin incidencias y no se objetivó ninguna complicación secundaria. Los resultados de la histología fueron pólipos hiperplásicos y mucosa colónica sin alteraciones histológicas.

El «colon en arañazo de gato» («cat scratch colon») fue descrito por primera vez por McDonnell et al. en

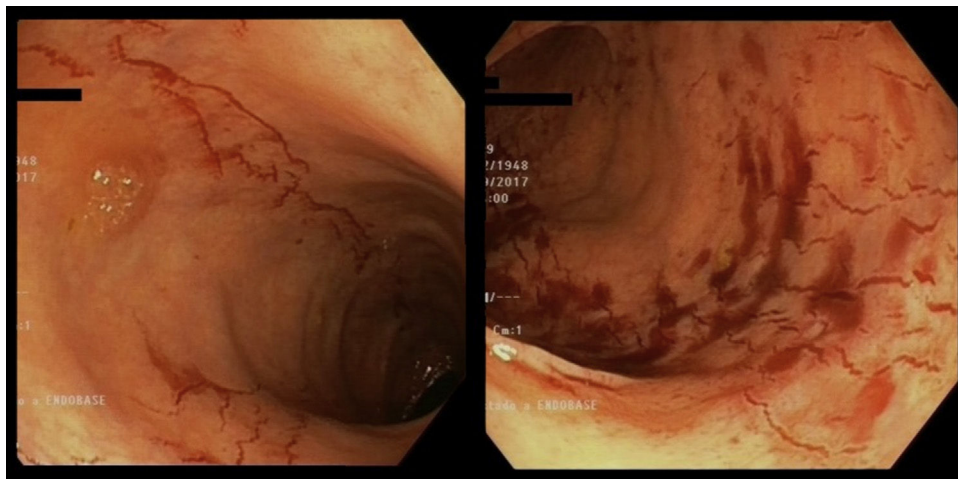


Figura 1 Estrías eritematosas longitudinales con hemorragia mucosa en colon ascendente y transversal proximal.

2007¹ y se define como la presencia de roturas lineales eritematosas brillantes que suelen aparecer en el colon derecho y que en ocasiones pueden acompañarse de extravasación de sangre fresca. Estas lesiones generalmente no tienen repercusión clínica, sin embargo se han descrito casos de perforación incluso tras insuflación mediante CO₂².

Aunque la etiología es desconocida, algunos autores han postulado la posibilidad de que el principal mecanismo patogénico de dicha entidad sea el barotrauma secundario a la insuflación durante la colonoscopia. Sin embargo, se ha descrito una asociación con distintos procesos patológicos que pueden afectar a la distensibilidad del colon como la colitis colágena o la colitis por derivación, así como la toma previa de antiinflamatorios no esteroideos^{3,4}. Más recientemente se ha publicado un caso de «colon en arañazo de gato» en un paciente con colitis isquémica en la que los autores proponen que el aumento de rigidez de las paredes del colon secundarios a la isquemia puede jugar un papel en la aparición de rupturas mucosas con el aumento de presión tras la insuflación de aire durante la colonoscopia⁵. En nuestro caso, la mucosa colónica era macroscópicamente normal y además las biopsias permitieron descartar la presencia de colitis colágena.

El «colon en arañazo de gato» es un hallazgo endoscópico infrecuente, que normalmente no tiene repercusión clínica y suele producirse como consecuencia del barotrauma secundario a la insuflación u otros procesos que afecten a la distensibilidad del colon.

Bibliografía

- McDonnell WM, Loura F, Pointon MJ, Greenon JK. Cat scratch colon. *Endoscopy*. 2007;39:459–61.
- Murphy CJ, Cox K, Fang JC. “Cat Scratch Colon” and Cecal Barotrauma perforation during colonoscopy using CO₂ insufflation. *SAGE Open Med Case Rep*. 2014;2, 2050313X14550359.
- Payeras G, Briz R, Barranco R, Calvache A, Castro P. Cat scratch colon. A new ethiopathogenic possibility. *Rev Esp Enferm Dig*. 2010;102:720–1.
- Ruiz-Rebollo ML, Velayos-Jiménez B, Prieto de Paula JM, Alvarez Quiñones M, González Hernández JM. Cat scratch colon. *Diagn Ther Endosc*. 2011;2011:875941.
- Park EJ, Lee JS, Lee TH, Choi DH, Kim EB, Jeon SR, et al. “Cat scratch colon” in a patient with ischemic colitis. *Clin Endosc*. 2015;48:178–80.

Natalia Mora Cuadrado*, Noelia Alcaide Suárez, Beatriz Antolín Melero, Beatriz Burgueño Gómez, Miguel Durà Gil, Luis Ignacio Fernández Salazar y José Manuel González Hernández

Servicio de Aparato Digestivo, Hospital Clínico Universitario de Valladolid, Valladolid, España

* Autor para correspondencia.

Correo electrónico: nalia.mora@gmail.com
(N. Mora Cuadrado).

<https://doi.org/10.1016/j.gastrohep.2018.03.002>
0210-5705/

© 2018 Elsevier España, S.L.U. Todos los derechos reservados.