

sangrado digestivo⁹. Se han propuesto diversos tratamientos farmacológicos para lograr reducir o curar el daño mucoso intestinal producido por los AINE, como la irsogladina¹⁰ y la rebamipida¹¹, pero hasta el momento no hay una evidencia concluyente de su beneficio.

Por tanto, la enteropatía por AINE es una etiología infradiagnosticada de HDOO debido a su curso a menudo asintomático y benigno a largo plazo². Esta entidad debe tenerse en consideración y sospecharse en pacientes con consumo crónico de AINE. La indicación de estos fármacos ha de realizarse con cautela en pacientes con factores de riesgo específicos y comorbilidades, especialmente enfermedad coronaria, con la finalidad de prevenir el riesgo de hemorragia.

Bibliografía

- Graham DY, Opekun AR, Willingham FF, Qureshi WA. Visible small-intestinal mucosal injury in chronic NSAID users. *Clin Gastroenterol Hepatol*. 2005;3:55–9.
- Shim KN, Song EM, Jeon YT, Kim JO, Jeon SR, Chang DK, et al. Long-term outcomes of NSAID-induced small intestinal injury assessed by capsule endoscopy in Korea: A nationwide multicenter retrospective study. *Gut Liver*. 2015;9:727–33.
- Hayashi Y, Yamamoto H, Taguchi H, Sunada K, Miyata T, Yano T, et al. Nonsteroidal anti-inflammatory drug-induced small-bowel lesions identified by double-balloon endoscopy: Endoscopic features of the lesions and endoscopic treatments for diaphragm disease. *J Gastroenterol*. 2009;44 Suppl 19:57–63.
- Iwamoto J, Mizokami Y, Saito Y, Shimokobe K, Honda A, Ikegami T, et al. Small-bowel mucosal injuries in low-dose aspirin users with obscure gastrointestinal bleeding. *World J Gastroenterol*. 2014;20:13133–8.
- Wang YZ, Sun G, Cai FC, Yang YS. Diagnosis, clinical features and treatment strategies of gastrointestinal diaphragm disease associated with nonsteroidal anti-inflammatory drugs. *Gastroenterol Res Pract*. 2016;2016:3679741.
- Frye JM, Hansel SL, Dolan SG, Fidler JL, Song LM, Barlow JM, et al. NSAID enteropathy: Appearance at CT and MR enterography in the age of multi-modality imaging and treatment. *Abdom Imaging*. 2015;40:1011–25.
- Cho KM, Park SY, Chung JO, Jun CH, Kim TJ, Son DJ, et al. Risk factors for small bowel bleeding in chronic nonsteroidal anti-inflammatory drug users. *J Dig Dis*. 2015;16:499–504.
- Endo H, Sakai E, Taniguchi L, Kessoku T, Komiya Y, Ezuka A, et al. Risk factors for small-bowel mucosal breaks in chronic low-dose aspirin users: Data from a prospective multicenter capsule endoscopy registry. *Gastrointest Endosc*. 2014;80:826–34.
- Ishihara M, Ohmiya N, Nakamura M, Funasaka K, Miyahara R, Ohno E, et al. Risk factors of symptomatic NSAID-induced small intestinal injury and diaphragm disease. *Aliment Pharmacol Ther*. 2014;40:538–47.
- Isomura Y, Yamaji Y, Yamada A, Watanabe Y, Suzuki H, Kobayashi Y, et al. Irsogladine improves small-intestinal injuries in regular users of nonsteroidal anti-inflammatory drugs. *Gastrointest Endosc*. 2014;80:118–25.
- Watanabe T, Takeuchi T, Handa O, Sakata Y, Tanigawa T, Shiba M, et al. A multicenter, randomized, double-blind, placebo-controlled trial of high-dose rebamipide treatment for low-dose aspirin-induced moderate-to-severe small intestinal damage. *PLoS One*. 2015;10:e0122330.

Enrique Pérez-Cuadrado-Robles^{a,*}, Noé Quesada-Vázquez^b, Blanca Martínez-Andrés^a, José Francisco Sánchez-Melgarejo^a, José María Rubio-Mateos^a, Antonio López-Higueras^a y Enrique Pérez-Cuadrado-Martínez^a

^a Unidad de Intestino Delgado, Hospital Universitario Morales Meseguer, Murcia, España

^b Servicio de Aparato Digestivo, Hospital General Universitario de Alicante, Alicante, España

* Autor para correspondencia.

Correo electrónico: kikemurcia@gmail.com (E. Pérez-Cuadrado-Robles).

<https://doi.org/10.1016/j.gastrohep.2016.10.009>
0210-5705/

© 2016 Elsevier España, S.L.U., AEEH y AEG. Todos los derechos reservados.

Utilidad del Hemospray en paciente con hemorragia digestiva baja refractaria secundaria a úlcera en ciego por citomegalovirus



Usefulness of Hemospray in a patient with refractory lower gastrointestinal bleeding secondary to a caecal ulcer caused by cytomegalovirus

La presencia de citomegalovirus (CMV) es muy ubicua, pudiendo presentar hasta dos tercios de la población una serología positiva¹. El CMV, como otros virus de la familia herpes, persiste de manera latente en el organismo pudiéndose reactivar en estados de inmunosupresión². Los

órganos más afectados son la retina, el pulmón, el esófago, el sistema nervioso central y el colon³. La afectación del colon por CMV ha sido descrita en la literatura bien en forma de colitis² o bien como úlceras solitarias⁴ en pacientes inmunocomprometidos, si bien la hemorragia digestiva baja masiva es una complicación rara de la afectación por CMV en el colon⁴.

Se presenta el caso de un varón de 62 años con antecedentes de taquicardia supraventricular en seguimiento por cardiología y en tratamiento con atenolol. El paciente es derivado al centro hospitalario por hematuria e insuficiencia renal. En el estudio realizado se objetivó en la ecografía una lesión sospechosa de malignidad en la vejiga. Se programó para cistoscopia, donde se biopsió la vejiga diagnosticándose de cistitis granulomatosa y obteniéndose cultivos de orina positivos para *Mycobacterium tuberculosis*.

El paciente recibió tratamiento tuberculostático, pero como consecuencia de la infección presentó una

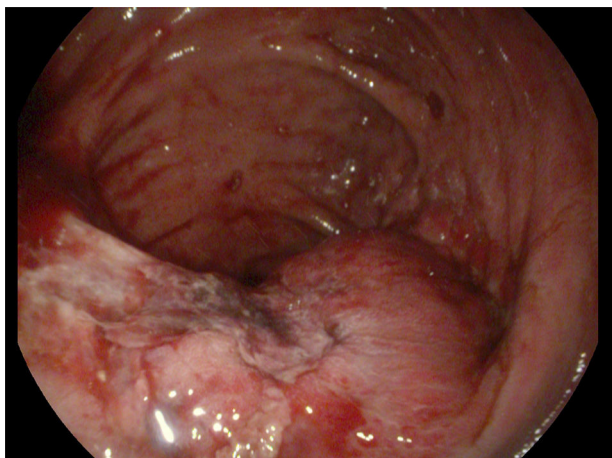


Figura 1 Úlcera sobre válvula ileocecal.

microvejiga con uropatía obstructiva secundaria que precisó drenaje mediante nefrostomía bilateral percutánea. Ante la falta de respuesta se realizó derivación urinaria tipo ureteroileostomía tipo Bricker sin cistectomía con uréter del riñón izquierdo, encontrándose el uréter del riñón derecho fibrosado. En el postoperatorio presentó cuadro de insuficiencia renal y edema agudo de pulmón que requirió ingreso en UCI e intubación orotraqueal durante 17 días.

Una vez en la planta el paciente presentó rectorragia indolora con anemia secundaria. Se realizó colonoscopia completa donde se objetivaron 2 úlceras, una en la válvula ileocecal (fig. 1) y la otra en el recto, ambas con fibrina, obteniéndose biopsia para estudio anatomopatológico y enviándose muestra para cultivo, no objetivando restos hemáticos en la exploración. Tres días después se recibe el resultado de la anatomía patológica observándose inclusiones sugestivas de infección por CMV e iniciándose tratamiento intravenoso con ganciclovir. Cinco días después se repitió la colonoscopia por persistir episodios de rectorragia y anemia secundaria, observándose restos hemáticos frescos en todo el colon (en íleon restos biliosos) con úlcera en íleon terminal con vaso visible que se trató mediante esclerosis con adrenalina y Etoxisclerol.

El paciente continuó con rectorragia y anemia, precisando desde el inicio un total de 8 concentrados de hematíes. En este tiempo su situación renal se deterioró, por lo que inició programa de diálisis. Una semana después de la primera colonoscopia se repitió de nuevo la colonoscopia donde se observó la úlcera rectal sin datos de sangrado reciente y la úlcera en válvula ileocecal con coágulo rojo que se retiró observándose babeo hemático. Se aplicó el Hemospray en dicha úlcera cediendo el sangrado.

El paciente, desde el momento de la realización de la endoscopia, no presentó datos de resangrado, manteniendo las cifras de hemoglobina estables. Su insuficiencia renal progresó, con importante deterioro de su estado general, presentando finalmente edema agudo de pulmón que le condujo al fallecimiento 72 h después de la colonoscopia.

La hemorragia digestiva baja por úlceras solitarias en colon secundarias a CMV es una complicación rara, habiéndose descrito casos en pacientes con comorbilidades, como trasplante renal o diabetes mellitus. Como tratamiento en los casos de sangrado por úlceras solitarias se ha empleado el tratamiento con ganciclovir intravenoso o cirugía en casos de sangrado refractario^{4,5}.

Recientemente se han introducido los agentes hemostáticos como el TC 315 (Hemospray[®], Cook Medical), como parte del arsenal terapéutico endoscópico para el manejo del sangrado digestivo, siendo una herramienta eficaz en el control de la hemorragia digestiva alta no varicosa. Resulta especialmente útil para aquellos sangrados activos en sábana como los que se producen por tumores gastrointestinales⁶. También se ha demostrado recientemente su utilidad para el sangrado digestivo varicoso⁷.

En la literatura se ha descrito su uso en varios casos de hemorragia digestiva baja en contexto de polipectomía, colitis actínica, sangrado diverticular o cáncer colorrectal, logrando una hemostasia inmediata en el 100% de los casos⁸. En nuestro caso, dado lo refractario del sangrado, tanto al tratamiento intravenoso para CMV como a la terapia endoscópica, se decidió la aplicación del Hemospray, resultando eficaz en el control del sangrado. No obstante, a pesar del cese del sangrado, el deterioro sufrido por el paciente le condujo finalmente al fallecimiento.

El sangrado refractario por una úlcera de colon secundaria a infección por CMV es una complicación rara. La aplicación de Hemospray puede resultar una medida eficaz para controlar el sangrado.

Bibliografía

1. Kalil AC, Florescu DF. Prevalence and mortality associated with cytomegalovirus infection in nonimmunosuppressed patients in the intensive care unit. *Crit Care Med.* 2009;37:2350–8.
2. Siciliano RF, Castelli JB, Randi BA, Viera RD, Strabelli TM. Cytomegalovirus colitis in immunocompetent critically ill patients. *Int J Infect Dis.* 2014;20:71–3.
3. Galiatsatos P, Shrier I, Lamoureux E, Szilagy A. Meta-analysis of outcome of cytomegalovirus colitis in immunocompetent hosts. *Dig Dis Sci.* 2005;50:609–16.
4. Lim LG, Rajnakova A, Ya B, Salyo-Tellez M, Lim LL. Recurrent lower gastrointestinal bleeding secondary to cytomegalovirus-associated colonic ulcer in a non human immunodeficiency virus infected patient: Timely diagnosis and treatment averted surgery. *Colorectal Dis.* 2009;11:984–5.
5. Patel NP, Carry RJ. Cytomegalovirus as a cause of cecal ulcer with massive hemorrhage in a renal transplant recipient. *Am Surg.* 1980;46:260–2.
6. Barkun AN, Moosavi S, Martel M. Topical hemostatic agents: A systematic review with particular emphasis on endoscopic application in GI bleeding. *Gastrointest Endosc.* 2013;77:692–700.
7. Ibrahim M, El-Mikkawy A, Abdalla H, Mostafa I, Devière J. Management of acute variceal bleeding using hemostatic powder. *United European Gastroenterol J.* 2015;3:277–83.
8. Chen YI, Barkun AN. Hemostatic powders in gastrointestinal bleeding: A systematic review. *Gastrointest Endosc Clin N Am.* 2015;25:535–52.

Rubén Diez-Rodríguez^{a,*}, Rocio Silvana Castillo-Trujillo^a,
Martha Lucía González-Bárceñas^a,
Cristina Pisabarrros-Blanco^a y Ana Barrientos-Castañeda^b

^a *Unidad de Aparato Digestivo, Hospital el Bierzo,
Ponferrada, León, España*

^b *Servicio de Urgencias, Complejo Asistencial de León,
León, España*

* Autor para correspondencia.

Correo electrónico: rudio@msn.com (R. Diez-Rodríguez).

<https://doi.org/10.1016/j.gastrohep.2016.10.008>
0210-5705/

© 2016 Elsevier España, S.L.U., AEEH y AEG. Todos los derechos reservados.