

- single institute experience in 149 patients. *Abdom Radiol (NY)*. 2016;41:295–302.
4. Peris K, Fargnoli MC, Lunghi F, Chimenti S. Unusually large cutaneous metastases of renal cell carcinoma. *Acta Derm Venereol*. 2015;81:77–8.
  5. Onak Kandemir N, Barut F, Yilmaz K, Tokgoz H, Hosnuter M, Ozdamar SO. Renal cell carcinoma presenting with cutaneous metastasis: A case report. *Case Rep Med*. 2010;2010, pii: 913734.
  6. Motzer RJ, Escudier B, McDermott DF, George S, Hammers HJ, Srinivas S, Tykodi SS, Sosman JA. Nivolumab versus everolimus in advanced renal-cell carcinoma. *N Engl J Med*. 2015;373:18013–21813.
  7. Adamo R, Greaney PJ Jr, Witkiewicz A, Kennedy EP, Yeo CJ. Renal cell carcinoma metastatic to the duodenum: Treatment by classic pancreaticoduodenectomy and review of the literature. *J Gastrointest Surg*. 2008;12:1465–8.

Uriel Vilella-Segura<sup>a,\*</sup>, Jorge García-Leiva<sup>b</sup>  
y Perla Judith Nuñez Becerra<sup>a</sup>

<sup>a</sup> Servicio de Medicina Interna, Hospital Central Dr. Ignacio Morones Prieto, Universidad Autónoma de San Luis Potosí, San Luis Potosí, México

<sup>b</sup> Servicio de Gastroenterología, Hospital Central Dr. Ignacio Morones Prieto, Universidad Autónoma de San Luis Potosí, San Luis Potosí, México

\* Autor para correspondencia.

Correo electrónico: [uvise08@gmail.com](mailto:uvise08@gmail.com) (U. Vilella-Segura).

<http://dx.doi.org/10.1016/j.gastrohep.2016.07.002>  
0210-5705/

© 2016 Elsevier España, S.L.U., AEEH y AEG. Todos los derechos reservados.

## Pseudoaneurisma de arteria mesentérica superior por pancreatitis crónica



### Superior mesenteric artery pseudoaneurysm due to chronic pancreatitis

La formación de pseudoaneurisma de arterias viscerales (PSAV), como una complicación vascular de la pancreatitis, es un fenómeno muy poco frecuente. Aún más excepcional resulta la formación de pseudoaneurismas localizados en la arteria mesentérica superior (AMS).

Reportamos el caso de una paciente de 58 años con antecedentes de enolismo crónico, hipertensión, diabetes mellitus, cirrosis hepática enólica y una pancreatitis crónica enólica con un pseudoquistes pancreático de 32 × 43 mm, según último TAC realizado en mayo de 2011. No antecedentes quirúrgicos.

La paciente acude a urgencias por unas 6 h de evolución de dolor intenso en el epigastrio, que irradia a ambos hipocondrios, y se acompaña de náuseas y vómitos. No refiere fiebre ni otra clínica acompañante. Se cursa una analítica en la que destaca amilasemia de 2.215 U/l, AST/ALT 32/18 U/l, bilirrubina total 2,7 mg/dl, leucocitos 21.910 mm<sup>3</sup> (91%N, 4%L), Hb 15,1 g/dl, Hto 42,9% e INR 1,32. Se orienta inicialmente como una pancreatitis crónica reagudizada, y se decide el ingreso en el servicio de digestivo para iniciar tratamiento y seguimiento evolutivo.

A las 24 h de su llegada, la paciente permanece hemodinámicamente estable, aunque persiste el dolor intenso en abdomen. En la analítica de control destaca anemia aguda con Hb 10,7 g/dl y Hto 29,9%. Se realiza una angio-TAC donde se evidencian signos de pancreatitis crónica, hepatopatía crónica, ascitis difusa (perihéptica, periesplénica, entre asas y en pelvis) y una colección hemática heterogénea en varios estadios de evolución con signos de sangrado reciente que engloba la AMS, que sugiere una rotura contenida de pseudoaneurisma de la arteria mesentérica superior (PSAMS) (fig. 1).

Se consulta el caso al servicio de cirugía vascular, y se decide realizar una arteriografía con intención de tratamiento endovascular (TEV) para la exclusión del PSAMS.

Mediante un acceso humeral izquierdo, se cateteriza la AMS mediante un catéter multipropósito (COOK®), y se coloca un introductor de 6 F en el origen de la AMS. Se realiza una arteriografía selectiva, visualizando un gran pseudoaneurisma con cuello ancho y con una luz verdadera irregular de aproximadamente unos 25 mm. Mediante una técnica telescópica se cateteriza el saco aneurismático con un microcatéter Progreat® (Terumo), que se posiciona en el interior del pseudoaneurisma. Para evitar que los coils migren a la AMS se utiliza una técnica de andamiaje del saco, embolizando inicialmente con dos *microcoils* de liberación controlada en J de 25 × 25 mm y 20 × 50 mm tipo DCS (COOK®) creando una «jaula» y, posteriormente, rellenando el saco en forma de ovillo con *microcoils* DCS espiral de 15 × 8 mm y 10 × 8 mm. Se realiza una angiografía de control, y se aprecia una imagen de contraste remanente a la entrada del saco aneurismático. Se valora continuar con esta técnica, aunque debido al alto riesgo de invasión de la luz arterial por algún *coil* se decide dejar el microcatéter Progreat® dentro del saco del pseudoaneurisma, y colocar un *stent* cubierto de 5 × 28 mm (BeGraft®) en la AMS, posteriormente se emboliza con un nuevo *coil* DCS espiral de 10 × 8 mm para acabar de excluir el pseudoaneurisma.

En la comprobación de la arteriografía, se observa la exclusión completa del saco aneurismático con permeabilidad de la AMS, y con la colateralidad preservada excepto en la zona de la colocación del *stent* donde no hay contrastación de varias ramas yeyunales (fig. 2).

Durante su ingreso hospitalario, la paciente no presentó complicaciones relacionadas con enfermedad vascular, y no tubo nueva anemia. Fue dada de alta a los 20 días posteriores al TEV.

Fue controlada posteriormente en consultas externas mediante la realización de angio-TAC al mes y a los 3 meses de la intervención. No se observó crecimiento ni fugas en la cavidad aneurismática, el *stent* se mantiene permeable y sin presencia de estenosis. La paciente permanece clínicamente asintomática.

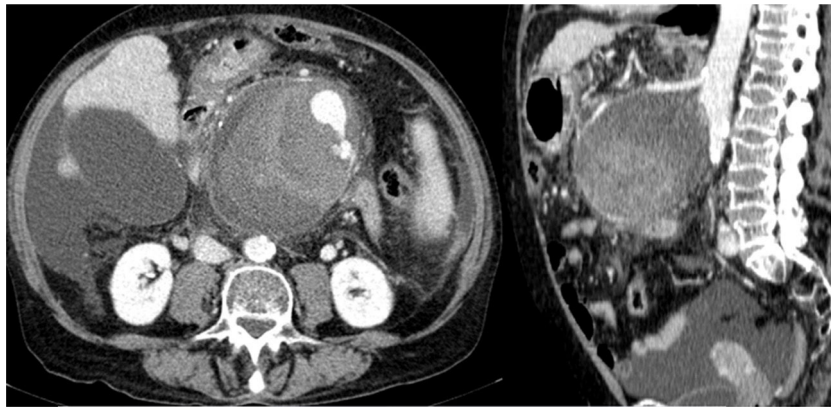


Figura 1 Angio-TAC de abdomen: muestra el PSAMS (102 x 98 x 103 mm [APxLLxCC]).

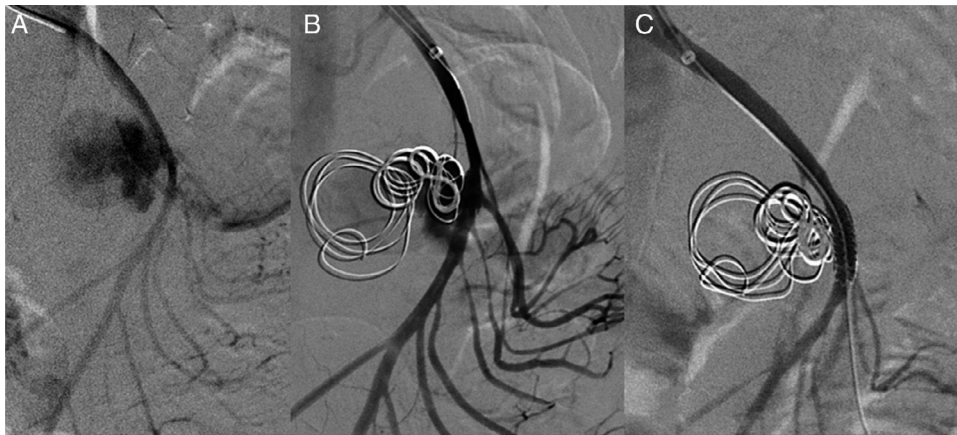


Figura 2 Arteriografía selectiva: A) Permeabilidad del PSAMS; B) Embolización con coils del saco, y C) Colocación del stent.

A la vista del caso anterior, podemos destacar que la incidencia de pseudoaneurismas como complicación posterior a pancreatitis es baja y no está bien establecida. Algunas series de casos reportados establecen un rango de incidencia del 1,2-14%<sup>1</sup>, con una incidencia del 1-6% en las pancreatitis agudas y una incidencia mayor del 7-10% en las pancreatitis crónicas debido a su frecuente asociación con pseudoquistes pancreáticos<sup>2</sup>.

Diferentes mecanismos han sido sugeridos para explicar la formación de pseudoaneurismas, las 2 teorías más aceptadas se relacionan con: la presencia de un pseudoquiste que erosiona y debilita la pared de una arteria adyacente al páncreas, llevando a la formación de un pseudoaneurisma, y la activación de las enzimas proteolíticas dentro del tejido pancreático, lo que produce la autodigestión del tejido pancreático y de las estructuras adyacentes<sup>3,4</sup>.

En este sentido, las arterias más afectadas por proximidad al páncreas son la arteria esplénica (50%), seguida de la arteria gastroduodenal (20-50%) y las arterias pancreatoduodenales (20-30%). El resto de arterias viscerales suele afectarse sobre el 10% de los casos<sup>1,5</sup>.

Algunos de los factores que aumentan el riesgo de complicaciones vasculares incluyen la pancreatitis necrosante, insuficiencia multiorgánica, sepsis, abscesos, pseudoquistes o necrosis pancreática y tratamiento anticoagulante<sup>2,6</sup>.

A diferencia de los aneurismas verdaderos, la mayoría de los PSAV son sintomáticos. Es habitual que presenten clínica de dolor abdominal y, en caso de rotura, diferentes tipos de sangrado como pueden ser: *hemossuccus* pancreático, hemorragia digestiva a retroperitoneo y cavidad abdominal, entre otras<sup>5</sup>. En relación con el diagnóstico y estudio de los PSAV, la angio-TAC es la prueba de primera elección, si bien la prueba *gold standard* en estos casos sería la arteriografía, que permite realizar un tratamiento endovascular en el mismo acto<sup>7,8</sup>.

Los PSAV siempre requieren tratamiento, independientemente de su tamaño y de los síntomas. El tratamiento conservador no es recomendable debido a la alta tasa de rotura y una mortalidad de hasta el 90% de los casos no tratados. El objetivo principal del tratamiento es la exclusión del saco aneurismático<sup>9</sup>. El tratamiento clásico comprende la cirugía reconstructiva o ligadura, pero debido a su elevada morbimortalidad (50-100%) ha sido remplazada en la mayoría de los casos por el tratamiento endovascular, ya que se relaciona con un bajo riesgo de complicaciones y menor mortalidad (13-50%)<sup>3</sup>.

El objetivo del TEV es la exclusión del saco aneurismático mediante la embolización y/o la colocación de un *stent* en la arteria afectada<sup>9</sup>. El éxito técnico global es alto, del 79-100%, aunque en el 6-55% de los casos se precisa más

de un procedimiento para lograr la exclusión completa del pseudoaneurisma<sup>3</sup>.

## Bibliografía

- Verde F, Fishman EK, Johnson PT. Arterial pseudoaneurysms complicating pancreatitis: Literature review. *J Comput Assist Tomogr*. 2015;39:7–12.
- Sharma PK, Madan K, Garg PK. Hemorrhage in acute pancreatitis: Should gastrointestinal bleeding be considered an organ failure? *Pancreas*. 2008;36:141–5.
- Pang TC, Maher R, Gananadha S, Hugh TJ, Samra JS. Peripancreatic pseudoaneurysms: A management-based classification system. *Surg Endosc*. 2014;28:2027–38.
- Hsu JT, Yeh CN, Hung CF, Chen HM, Hwang TL, Jan YY, et al. Management and outcome of bleeding pseudoaneurysm associated with chronic pancreatitis. *BMC Gastroenterol*. 2006;6:3.
- Vandy FC, Stanley JC. Gastroduodenal and pancreaticoduodenal artery aneurysms. En: *Current Therapy in Vascular and Endovascular Surgery*. Saunders; 2014. p. 749–52.
- Izaki K, Yamaguchi M, Kawasaki R, Okada T, Sugimura K, Sugimoto K. N-butyl cyanoacrylate embolization for pseudoaneurysms complicating pancreatitis or pancreatectomy. *J Vasc Interv Radiol*. 2011;22:302–8.
- El-Dosoky MM, Reeders JW, Dola J, Bienfait HP. Radiological diagnosis of gastroduodenal artery pseudoaneurysm in acute pancreatitis. *Eur J Radiol*. 1994;18:235–7.
- Chiang KC, Chen TH, Hsu JT. Management of chronic pancreatitis complicated with a bleeding pseudoaneurysm. *World J Gastroenterol*. 2014;20:16132–7.
- Udd M, Leppäniemi AK, Bidet S, Keto P, Roth WD, Haapiainen RK. Treatment of bleeding pseudoaneurysms in patients with chronic pancreatitis. *World J Surg*. 2007;31:504–10.

Cristina Pantoja Peralta, Ángela Moreno Gutiérrez\*  
y Benet Gómez Moya

*Servicio de Angiología y Cirugía Vasculay Endovascular,  
Hospital Universitari Joan XXII, Tarragona, España*

\* Autor para correspondencia.

Correo electrónico: [morenog.angela@gmail.com](mailto:morenog.angela@gmail.com)  
(Á. Moreno Gutiérrez).

<http://dx.doi.org/10.1016/j.gastrohep.2016.07.001>  
0210-5705/

© 2016 Elsevier España, S.L.U., AEEH y AEG. Todos los derechos reservados.

## Duodenectomía parcial como opción terapéutica de un tumor del estroma gastrointestinal duodenal múltiple, asociado a neurofibromatosis tipo 1



### Partial duodenectomy as a therapeutic option in multiple duodenal gastrointestinal stromal tumour associated with neurofibromatosis type 1

La incidencia de los tumores del estroma gastrointestinal (GIST) es de 10-20/10<sup>6</sup> habitantes/año<sup>1</sup>, siendo el tumor de origen mesenquimal más frecuente del aparato digestivo y el 1-2% de las neoplasias gastrointestinales<sup>2</sup>. La localización duodenal es infrecuente, correspondiendo al 5-7%, por detrás de los GIST de localización gástrica (50-70%) e intestino delgado (20-30%), y la asociación con la neurofibromatosis tipo 1 es infrecuente<sup>2</sup>. El tratamiento más aceptado es la resección quirúrgica con márgenes libres, asociando tratamiento con imatinib en casos metastásicos o enfermedad recurrente y como tratamiento neoadyuvante en lesiones de gran tamaño o localizaciones complejas<sup>3</sup>. La localización duodenal de los GIST es la más compleja con relación al tratamiento quirúrgico, existiendo diferentes opciones según el área duodenal donde asiente la lesión y las relaciones con los órganos adyacentes<sup>4</sup>. Son escasos los trabajos publicados sobre el tema, generalmente casos aislados o series cortas<sup>3-6</sup>.

Presentamos el caso de un varón de 40 años, con neurofibromatosis tipo 1 y en tratamiento por cuadro de anemia de 2 meses de evolución, y que en el último hemograma presenta hemoglobina de 6 mg/dl. El paciente se encontraba

asintomático, con excepción de presentar heces oscuras. En la endoscopia digestiva alta (EDA), en tercera porción duodenal, se visualiza una tumoración de 3-4 cm ulcerada, con coágulo estable adherido, no tomándose biopsias por el riesgo de sangrado, que sí se realiza en una segunda EDA a los 4 días, con resultado anatomopatológico de úlcera duodenal con cambios regenerativos en los bordes. Tras la TC abdominal, donde se identifica lesión en tercera porción duodenal, sin poder concluir sobre la naturaleza de la misma, se realiza PET/TC (fig. 1A), diagnosticándose una lesión hipermetabólica duodenal mal delimitada de 4 cm, sugerente de lesión neoplásica, sin otras lesiones (fig. 1B). Se interviene quirúrgicamente, hallándose mediante inspección visual y palpación 2 lesiones menores de 1 cm de aspecto neoplásico en yeyuno proximal junto a otras 2, de 1 × 1 y 4 × 3 cm, en la vertiente no pancreática de la tercera porción duodenal, siendo esta última la probable causante del cuadro de sangrado digestivo. No se encontraron otras lesiones a nivel del resto del intestino ni en estómago. Al no existir diagnóstico histológico de la lesión preoperatoriamente y ser importante el mismo para la actitud quirúrgica a seguir, se realizó biopsia intraoperatoria que es informada como GIST. Debido a que la lesión se localiza en la tercera porción duodenal, se requiere la seguridad de que no se lesiona la desembocadura de la vía biliar, ubicada en la segunda porción del duodeno, próxima a la que debe ser la zona de resección, por lo que se realiza colecistectomía e identificación de la ampolla de Vater mediante canalización de la vía biliar con sonda de Fogarty a través del cístico. Tras dicha identificación, se realiza duodenectomía de tercera y cuarta porción duodenal, incluyendo también las lesiones del yeyuno proximal contiguo (fig. 2A). La reconstrucción del tránsito intestinal se realizó mediante anastomosis duodeno-yeyunal término-terminal y colocación de placa de Tachosil® (fig. 2B). El postoperatorio cursó sin complicaciones, siendo alta a los