



## CARTAS CIENTÍFICAS

## Hepatitis aguda por virus de la hepatitis E tras el consumo de carne cruda



### Acute hepatitis due to hepatitis E virus after raw meat consumption

Presentamos el caso de un varón de 75 años de edad con antecedentes de consumo alcohólico de 25 g/d, hipertensión arterial, diabetes, dislipemia, esteatosis hepática y angor de esfuerzo. El paciente estaba en tratamiento con insulina glargina, metformina, sitagliptina, enalapril, rosuvastatina, AAS y paracetamol.

Consultó por un cuadro de fiebre  $>39^{\circ}\text{C}$ , con escalofríos de 24 h de evolución en el contexto de síndrome gripal y astenia de 2-3 semanas de evolución. Negaba aumento del consumo de alcohol o la ingesta de dosis elevadas de paracetamol. La exploración física era anodina, sin ictericia mucocutánea ni dolor o hepatomegalia a la palpación abdominal.

Analíticamente destacaba una alteración en el perfil bioquímico hepático con predominio de citólisis (AST: 1.516 U/l; ALT: 1.663 U/l; BRB: 1,34 mg/dl; FAL: 156 U/l y GGT: 250 U/l). Ecográficamente presentaba coledocistiasis, sin dilatación de la vía biliar. Se realizaron serologías de VHB, VHC, VHA y CMV, que fueron negativas. Los hemocultivos resultaron estériles. La ferritina fue de 4.849 ng/ml, y el índice de saturación del hierro fue del 53%. La ceruloplasmina, las hormonas tiroideas y el proteinograma fueron normales. Los ANA y el VIH fueron negativos.

El cuadro seudogripal, la fiebre, el patrón de transaminasas con  $\text{AST/ALT} < 1$  y la ausencia de un aumento de la ingesta de alcohol o toma de dosis elevadas de paracetamol hacían sospechar una causa infecciosa. Aunque el metabolismo del hierro está muy alterado, hay que englobarlo en el contexto de fiebre y necrosis hepatocelular. No había alteraciones en analíticas previas, siendo poco sugestivo de hemocromatosis, ya que habitualmente se presenta como una hipertransaminasemia menos marcada y más consistente a lo largo del tiempo.

Por ello se reinterrogó al paciente, refiriendo este, consumo frecuente de carne picada cruda en su domicilio, sin cocinar ni macerar, tanto de origen porcino como vacuno. Teniendo en cuenta estos datos se solicitó una serología para hepatitis E, confirmando la infección aguda por VHE (IgM positiva con IgG negativa). No se pudo determinar el ARN del VHE.

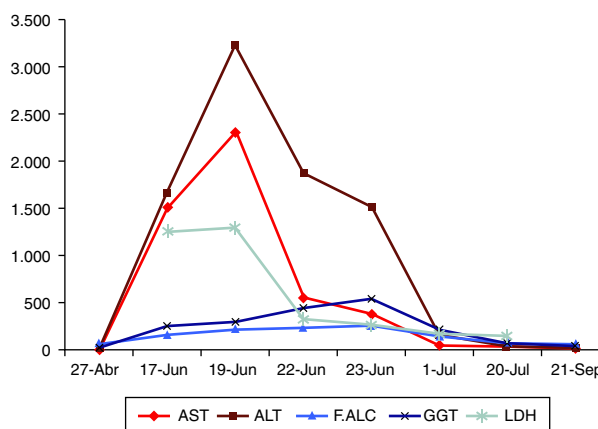


Figura 1 Evolución analítica a lo largo del tiempo.

El paciente evolucionó rápidamente de forma favorable, pudiendo ser dado de alta afebril, tras 5 días de ingreso hospitalario. En el control ambulatorio al mes del alta se constató resolución clínica completa y normalización de la bioquímica hepática (fig. 1). La ferritina y el índice de saturación del hierro también se normalizaron durante el seguimiento. Se objetivó la aparición de IgG para el VHE.

La hepatitis por virus E (antes hepatitis no A no B de transmisión acuática o entérica) es una hepatitis viral aguda de transmisión fecal-oral<sup>1-5</sup>. El VHE es un virus ARN con 4 genotipos conocidos con diferencias clínicas y epidemiológicas<sup>1,5-7</sup>. Los genotipos 1-2 afectan solo a humanos, 3-4 a humanos y animales, siendo el 3 menos virulento<sup>1,5,7</sup>. El genotipo 3 es característico de los países no endémicos<sup>5,6</sup>. Además es el único genotipo que puede cronicarse favorecido por los estados de inmunosupresión<sup>2,7</sup>. Es más frecuente en países con recursos limitados, con pobre acceso a agua y saneamiento, pero cada vez se describen más casos en países avanzados<sup>1,5-7</sup>. La prevalencia de Ac anti-VHE es del 21% en EE.UU. (más frecuente en convivientes con mascotas y consumidores de casquería más de una vez al mes)<sup>4</sup>. Se desconoce por qué, pese a estas prevalencias, la hepatitis aguda por VHE no es más frecuente, sugiriéndose la existencia de cuadros leves en posible relación con la menor virulencia del genotipo 3<sup>3,6,7</sup>. En España, la prevalencia de Ac anti-VHE es del 0,6-7,3% en la población general<sup>2,5-7</sup>, y más elevada (hasta el 19%) en poblaciones en contacto con ganado porcino<sup>6,7</sup>. En pacientes VIH+ se ha descrito, en un estudio en Córdoba, una incidencia del 7,2% anual<sup>8</sup>.

En países con bajos recursos la transmisión es parecida al VHA, con brotes epidémicos, fundamentalmente por contaminación fecal del agua<sup>1,2,4,5,7,9</sup>. En Occidente se han descrito casos esporádicos, tanto en viajeros a zonas endémicas, como de transmisión autóctona, principalmente por consumo de carne e hígado poco cocinados<sup>1,2,4,7,9</sup>. Es posible la transmisión a través de transfusiones sanguíneas e infrecuente a través del contacto interpersonal<sup>7</sup>.

Se ha conseguido aislar en carne de jabalí y ciervo congelada destinada al consumo, ARN de VHE de idéntico genotipo al detectado en un paciente con hepatitis aguda por VHE que había ingerido dicha carne<sup>9,10</sup>. Igualmente se han descrito casos simultáneos de hepatitis E aguda en individuos que habían consumido carne poco cocinada del mismo animal<sup>9</sup>. También se ha demostrado que la prevalencia de anti-VHE IgG es más elevada en los consumidores de carne cruda, que en los no consumidores<sup>1</sup>.

En conclusión, ante una hepatitis aguda de probable origen viral es necesario realizar una adecuada anamnesis que incluya información sobre el consumo de productos cárnicos crudos o poco cocinados. Ello es de especial importancia si no hay indicios de otras etiologías o si las serologías VHA, VHB, VHC y CMV son negativas.

## Bibliografía

1. Tei S, Kitajima N, Ohara S, Inoue Y, Miki M, Yamatani T, et al. Consumption of uncooked deer meat as a risk factor for hepatitis E virus infection: An age- and sex-matched case-control study. *J Med Virol*. 2004;74:67-70.
2. Benito R, Bueno J, Cebollada R, Algarate S. Hepatitis E infecciones in Zaragoza, Spain (2011-2015) [Article in Spanish]. *Med Clin (Barc)*. 2016;146:513-4.
3. Kamar N, Selves J, Mansuy JM, Ouezzani L, Péron JM, Guitard J, et al. Hepatitis E virus and chronic hepatitis in organ-transplant recipients. *N Engl J Med*. 2008;358:811-7.
4. Khuroo MS, Khuroo MS. Hepatitis E virus. *Curr Opin Infect Dis*. 2008;21:539-43.
5. Lens S. HEV infection in two referral centers in Spain: Epidemiology and clinical outcomes. *J Clin Virol*. 2015;63:76-80.
6. Mateos-Lindemann ML. Hepatitis agudas, crónicas y fulminantes por virus de la hepatitis E: 7 años de experiencia, (2004-2011). *Enferm Infecc Microbiol Clin*. 2013;31:595-8.
7. Riveiro-Barciela M, Rodríguez-Frías F, Buti M. Hepatitis E: Scale of the problem in Spain. *Gastroenterol Hepatol*. 2012;35:719-24.
8. Pineda JA, Cifuentes C, Parra M, Merchante N, Pérez-Navarro E, Rivero-Juárez A, et al. Incidence and natural history of hepatitis E virus coinfection among HIV-infected patients. *AIDS*. 2014;28:1931-7.
9. Matsuda H, Okada K, Takahashi K, Mishiro S. Severe hepatitis e virus infection after ingestion of uncooked liver from a wild boar. *J Infect Dis*. 2003;188:944.
10. Takahashi K, Kitajima N, Abe N, Mishiro S. Complete or near-complete nucleotide sequences of hepatitis E virus genome recovered from a wild boar, a deer, and four patients who ate the deer. *Virology*. 2004;330:501-5.

Claudia de Zárraga Mata\*, María Escudero Roldán, Guiem Thomas Salom, Nuria Rull Murillo y Carlos Dolz Abadía

*Servicio de Aparato Digestivo, Hospital Son Llàtzer, Palma de Mallorca, Baleares, España*

\* Autor para correspondencia.

Correo electrónico: [claudiadezarraga@gmail.com](mailto:claudiadezarraga@gmail.com) (C. de Zárraga Mata).

<http://dx.doi.org/10.1016/j.gastrohep.2016.06.009>  
0210-5705/

© 2016 Elsevier España, S.L.U., AEEH y AEG. Todos los derechos reservados.

## Eructos supragástricos. Una entidad a conocer



### Supragastric belches. An entity to know

Los eructos pueden definirse como la expulsión oral de bolos de gas procedentes del tracto gastrointestinal superior de manera audible o silenciosa<sup>1-3</sup>. En la mayoría de los sujetos es un fenómeno fisiológico, pero en algunas ocasiones pueden generar un problema médico debido a su aparición de manera excesiva o de difícil control.

Fisiológicamente, los eructos permiten aliviar la acumulación de gas a nivel intraestomacal. El aire acumulado en el estómago es expulsado hacia el esófago, debido a una relajación espontánea del esfínter esofágico inferior (EEI), que permite el paso del aire al esófago, donde estimula una relajación secundaria del esfínter esofágico superior (EES), permitiendo el paso del aire a la boca<sup>1,3</sup>. En el caso de los eructos supragástricos, el aire es deglutido y eructado inmediatamente sin llegar a entrar en el estómago, ni tener su

origen en él. Se han descrito 2 mecanismos por los cuales pueden producirse<sup>1-3</sup>:

- Por «succión de aire». Es el más común. En ella el diafragma genera un aumento de la presión intratorácica negativa, que junto a la existencia de una relajación del EES provoca el paso de aire hacia el esófago que es expulsado inmediatamente generando el eructo.
- Un aumento de la presión en la faringe junto con una presión disminuida a nivel esofágico. Se debe a contracciones de la base de la lengua, que generan una contracción de la faringe sin una contracción simultánea del esófago.

Se ha sugerido que los eructos supragástricos pueden deberse a una respuesta involuntaria a diferentes sensaciones de malestar del paciente (hinchazón/distensión abdominal), que terminan haciéndose incontrolados. Está demostrado que durante el sueño no aparecen y que si el sujeto es distraído su número disminuye, por lo que