

ha podido confirmarse estadísticamente, pero los AHM habitualmente son de gran tamaño (media: 10,5 cm)⁶. El tumor más pequeño malignizado mide únicamente 3 cm, y solo el 5% de los AHM miden menos de 5 cm^{5,6}. Actualmente, el tratamiento aceptado de todo adenoma mayor de 5 cm es la resección quirúrgica^{5,9}, ya que el riesgo de malignización o hemorragia de los adenomas inferiores a 5 cm es extremadamente bajo^{3,5,6,8}.

La información sobre el pronóstico de los AHM es imprecisa. En los 19 pacientes ya citados, solo hay información sobre la evolución oncológica en 13 pacientes: un fallecimiento postoperatorio, 2 muertes a los 5 y 7 meses relacionadas con el tumor y una recidiva a los 6 años de la resección⁶. Estos datos nos proporcionan una supervivencia total y libre de enfermedad a los 5 años del 83%. No existe información sobre si han recibido algún tratamiento adyuvante⁶.

Como conclusión, los AHM son muy infrecuentes. Existen una serie de factores asociados a la malignización, aunque el escaso número de casos publicados no permite extraer conclusiones científicamente consistentes.

Conflicto de intereses

Los autores declaran no tener ningún conflicto de intereses.

Bibliografía

- Pilati C, Letouzé E, Nault JC, Imbeaud S, Boulai A, Calderaro J, et al. Genomic profiling of hepatocellular adenomas reveals recurrent FRK-activating mutations and the mechanisms of malignant transformation. *Cancer Cell*. 2014;25:428–41.
- Ito M, Sasaki M, Wen CY, Nakashima M, Ueki T, Ishibashi H, et al. Liver cell adenoma with malignant transformation: A case report. *World J Gastroenterol*. 2003;9:2379–81.
- Deneve JL, Pawlik TM, Cunningham S, Clary B, Reddy S, Scoggins CR, et al. Liver cell adenoma: A multicenter analysis of risk factors for rupture and malignancy. *Ann Surg Oncol*. 2009;16:640–8.
- Bioulac-Sage P, Laumonier H, Couchy G, Le Bail B, Sa Cunha A, Rullier A, et al. Hepatocellular adenoma management and phenotypic classification: The Bordeaux experience. *Hepatology*. 2009;50:481–9.
- Farges O, Ferreira N, Dokmak S, Belghiti J, Bedossa P, Paradis V. Changing trends in malignant transformation of hepatocellular adenoma. *Gut*. 2011;60:85–9.
- Stoot JHMB, Coelen RJ, de Jong MC, Dejong CHC. Malignant transformation of hepatocellular adenomas into hepatocellular carcinomas: A systematic review including more than 1600 cases. *HPB*. 2010;12:509–22.
- Burri E, Steuerwald M, Cathomas G, Mentha G, Majno P, Rubbia-Brandt L, et al. Hepatocellular carcinoma in a liver cell adenoma within a non-cirrhotic liver. *Eur J Gastroenterol Hepatol*. 2006;18:437–41.
- Micchelli STL, Vivekanandan P, Boitnott JK, Pawlik TM, Choti MA, Torbenson M. Malignant transformation of hepatic adenomas. *Mod Pathol*. 2008;21:491–7.
- Goudard Y, Rouquie D, Bertocchi C, Daligand H, Baton O, Lahutte M, et al. Malignant transformation of hepatocellular adenoma in men. *Gastroenterol Clin Biol*. 2010;34:168–70.
- Bioulac-Sage P, Balabaud C, Zucman Rossi J. Subtype classification of hepatocellular adenomas. *Dig Surg*. 2010;27:39–45.

José M. Ramia^{a,*}, Jesús Baquedano Rodríguez^b, Soledad Alonso^c, Fernando Fernandez-Bueno^a y Roberto de la Plaza^a

^a Unidad de Cirugía Hepatobiliopancreática, Servicio de Cirugía General, Hospital Universitario de Guadalajara, Guadalajara, España

^b Servicio de Cirugía General, Hospital Central de la Defensa, Guadalajara, España

^c Servicio de Anatomía Patológica, Hospital Universitario de Guadalajara, Guadalajara, España

* Autor para correspondencia.

Correo electrónico: jose_ramia@hotmail.com (J.M. Ramia).

<http://dx.doi.org/10.1016/j.gastrohep.2016.01.005>
0210-5705/

© 2016 Elsevier España, S.L.U., AEEH y AEG. Todos los derechos reservados.

Melanosis coli asociada a diacereína



Melanosis coli due to diacerein

La melanosis coli (MC) es una condición benigna caracterizada por la pigmentación oscura de la mucosa del colon, más llamativa en el colon proximal que en el distal. Es un marcador inespecífico de una apoptosis incrementada del epitelio colónico, cuya causa más importante es el efecto tóxico de la antraquinona, sustancia comúnmente utilizada en los laxantes (cáscara sagrada, senósidos, frángula, etc.).

Histológicamente se evidencia un infiltrado de histiocitos que contienen lipofucsina, no melanina como sugiere el nombre de la enfermedad, pigmento resultante de la degeneración de organelas estructurales.

Clínicamente suele cursar de forma asintomática en pacientes con estreñimiento crónico y uso habitual de laxantes, por lo que aparece a los 3-13 meses de su utilización continuada¹ y desaparece a los 4-11 meses de suprimirlos.

El diagnóstico suele ser casual al realizar una colonoscopia por cualquier otro motivo, apreciándose una pigmentación oscura-marrónácea de formas poliédricas, divididas por finas líneas de color claro. Radiológicamente se puede apreciar un colon acortado y rígido, sin haustración, denominado colon catártico, si bien existen muy pocos casos descritos en la literatura, y parece que, actualmente, se atribuye a algún componente de antiguos laxantes que hoy ya no se utilizan¹.

Como ya hemos comentado, las lesiones desaparecen tras el cese de la ingesta de laxantes, por lo que el pronóstico es benigno y no precisa de ningún tratamiento específico.

Sin embargo, aunque existe controversia acerca de si los laxantes antraquinónicos pueden generar cambios estructurales y/o funcionales en el intestino, los estudios realizados hasta la fecha no confirman que dañen los plexos colónicos. La importancia de esta entidad clínica radicaba en que inicialmente se asoció con los adenomas y el potencial paso de estos a adenocarcinomas, sin embargo se ha demostrado que el aumento relativo de la detección de adenomas asociado a esta entidad se debe a la facilidad de su distinción de la mucosa, debida a la coloración y no a una mayor formación de pólipos²⁻⁴.

A continuación presentamos el primer caso descrito en la literatura de MC asociada a la toma de diacereína.

Mujer de 77 años sin antecedentes personales de interés, pero con antecedentes familiares de cáncer de colon. Inicia tratamiento, en enero de 2008, con diacereína (Galaxdar®) para la artrosis, a dosis de 100 mg/día, por vía oral.

En marzo de 2010, en la colonoscopia de seguimiento habitual realizada a los familiares de pacientes con carcinoma colorrectal, se aprecia una pigmentación castaño-oscuro de la mucosa del colon, que es diagnosticada como MC. El tratamiento con diacereína continúa. La paciente no utiliza laxantes antraquinónicos y la colonoscopia inmediatamente anterior al inicio del tratamiento con diacereína era normal. El caso fue notificado al Centro Regional de Farmacovigilancia.

Este caso de MC podríamos, inicialmente, considerarlo atípico ya que la diacereína es un principio activo que no consta en los listados de agentes causales en los textos que tratan este cuadro digestivo.

La notificación de la reacción adversa fue motivo de consulta al Centro de Farmacovigilancia por la dificultad del diagnóstico etiológico en una paciente que no utilizaba laxantes antraquinónicos.

Al realizar la anamnesis farmacológica se comprobó que en las fichas técnicas⁵ de las especialidades comercializadas en España cuyo principio activo es la diacereína consta que «raramente (1-10% de los pacientes) se ha observado pigmentación de la mucosa recto-cólica (melanosis cólica)». Dicha relación es plausible puesto que la diacereína es un compuesto heterocíclico con estructura antraquinónica.

Los laxantes antraquinónicos son un subtipo de laxantes estimulantes derivados de plantas, cuyos principios activos son glucósidos inactivos y geninas derivados del antranol y antraquinona. Los fármacos que contienen estos principios activos son el sen, la cáscara sagrada, el aloe, la frángula y el ruibarbo, siendo, con bastante diferencia, los laxantes más utilizados en la autoprescripción⁶.

En la búsqueda bibliográfica realizada no se encontró ningún caso publicado que relacione la MC y la diacereína e igualmente, en la base de datos del Sistema Español de Farmacovigilancia denominada FEDRA, no constaban otros casos que relacionaran el principio activo y el cuadro digestivo.

La diacereína tiene actividad modificadora de los síntomas de la osteoartritis, a través de su metabolito activo, la reína, inhibiendo la interleucina-1. La reína se encontró en plantas del género *Cassia*, y tiene una moderada actividad antiinflamatoria y analgésica, junto con un débil efecto laxante. Además, hay estudios que han objetivado un efecto laxante de la diacereína asociado a diarrea o heces blandas que se presenta en un 20-30% después de las

primeras dosis⁷. Este efecto parece ser debido a que la diacereína y algunos laxantes, son compuestos heterocíclicos con estructura antraquinónica de bajo peso molecular, que al no absorberse en el intestino delgado, son hidrolizados por las glucosidasas bacterianas en el colon antes de penetrar en la circulación sistémica, absorbiéndose, metabolizándose y excretando posteriormente en forma de reína y sus conjugados, que estimulan el peristaltismo intestinal y la secreción de líquidos, produciendo daño en la mucosa y dando lugar a cuadros como el aquí presentado⁶.

A nivel molecular parece ser que existe una destrucción de la barrera mucosa intestinal que estimula al factor TNF- α , el cual genera la apoptosis de las células epiteliales del colon y el depósito de pigmentos marronáceos en el interior de los macrófagos de la membrana colónica⁸.

Creemos que debería darse una mayor difusión a la posibilidad de que la diacereína puede producir esta reacción adversa, sobre todo entre los profesionales especialistas en aparato digestivo, para su inclusión en el diagnóstico diferencial etiológico al igual que ya se hace con los laxantes.

Recientemente, la Agencia Española del Medicamento y Productos Sanitarios ha publicado una alerta⁹ en la que recomienda no iniciar nuevos tratamientos con diacereína, así como revisar los ya implantados, debido al elevado riesgo de diarrea severa (8,5-50% de los pacientes tratados), así como de daño hepático agudo grave. Por estos motivos y por la posibilidad de desarrollar MC, creemos que este principio activo debería someterse a vigilancia estrecha por parte de los profesionales sanitarios, sobre todo en aquellos pacientes en los que no se encuentre un evidente beneficio clínico, que presenten daño hepático, así como en aquéllos en los que pueda producir una descompensación diarreica de una enfermedad digestiva de base.

Bibliografía

1. Pascual-Moreno I, Benages-Martínez A. En: Tratamiento del estreñimiento crónico idiopático AEG, Capítulo 34 - Asociación Española de Gastroenterología Secretaría técnica: Ediciones Doyma, S.L., Barcelona.
2. Nusko G, Schneider B, Ernst H, Wittekind C, Hahn EG. Melanosis coli: A harmless pigmentation or a precancerous condition? *Z Gastroenterol.* 1997;35:313-8.
3. Nusko G, Schneider B, Schneider I, Wittekind C, Hahn EG. Anthranoid laxative use is not a risk factor for colorectal neoplasia: Results of a prospective case control study. *Gut.* 2000;46:651-5.
4. Van Weyenberg SJ, Hoentjen F, Thunnissen F, Mulder CJ. Pseudomelanosis coli and adenomatous polyps. *J Gastrointest Liver Dis.* 2011;20:233.
5. Centro de Información online de Medicamentos de la AEMPS Madrid: Agencia Española de Medicamentos y Productos Sanitarios; 2009 [consultado 1 Nov 2014]. Disponible en: <http://www.aemps.gob.es/cima/fichasTecnicas.do?metodo=buscar>.
6. Pascual I, Herreros B, Mínguez M, Benagues A. Enfermedades del aparato digestivo. Enfermedades intestinales y del peritoneo (II). Tratamiento del estreñimiento. *Medicine.* 2004;9:237-45.
7. Mongil E, Sánchez I, Torre F, Callejo A, Arizaga A. Fármacos de acción lenta (SYSADOA) en el tratamiento de la osteoartritis. *Rev Soc Esp del Dolor.* 2006;13:485-96.
8. Chen JY, Pan F, Zhang T, Xia J, Li YJ. Experimental study on the molecular mechanism of anthraquinone cathartics in inducing melanosis coli. *Chin J Integr Med.* 2011;17:525-30.

9. Nota informativa de la Agencia Española del Medicamento y Productos Sanitarios. Diacereína: la evaluación europea concluye que el balance beneficio-riesgo es desfavorable. Madrid: Agencia Española del Medicamento y Productos Sanitarios; 2009 [consultado 15 Nov 2013]. Disponible en: http://www.aemps.gob.es/informa/notasInformativas/medicamentosUsoHumano/seguridad/2013/docs/NI-MUH.FV_30-2013-diacereína.pdf.

Óscar Esteban Jiménez^{a,*}, Cristina Navarro Pemán^b, Francisca González Rubio^c y M. Carmen Malo Aznar^d

^a Centro de Salud Gallur, Gallur, Zaragoza, España

^b Centro de Farmacovigilancia de Aragón, Zaragoza, España

^c Centro de Salud Delicias Sur, Zaragoza, España

^d Servicio de Drogodependencias y Vigilancia en Salud Pública de Aragón, Zaragoza, España

* Autor para correspondencia.

Correo electrónico: oscarej@hotmail.com

(Ó. Esteban Jiménez).

<http://dx.doi.org/10.1016/j.gastrohep.2016.01.004>

0210-5705/

© 2016 Elsevier España, S.L.U., AEEH y AEG. Todos los derechos reservados.

Extracción endoscópica de cuerpos extraños múltiples, grandes y cortantes. Transitando los límites de la endoscopia



Endoscopic retrieval of multiple large sharp foreign bodies from the stomach. Testing the limits of endoscopy

La ingestión accidental o intencionada de cuerpo extraño es una de las urgencias más prevalentes de nuestra especialidad. En la mayoría de las ocasiones el manejo ha de ser conservador ya que generalmente los objetos pasarán a través del tracto intestinal sin incidencias¹. La necesidad de extracción estará condicionada principalmente por las características del objeto ingerido como el tamaño y la forma, la presencia de filos, las puntas o los bordes cortantes o el tiempo transcurrido desde la ingesta. Aspectos como la situación clínica del paciente o la localización del objeto en los diferentes tramos del tubo digestivo, también influirán en el manejo. Consideraciones especiales merecen algunos objetos como por ejemplo pilas e imanes, en donde la extracción es prácticamente obligada, o paquetes de droga donde precisamente esta estaría contraindicada por el riesgo de rotura e intoxicación. Una situación frecuente es la ingestión de objetos metálicos y/o cortantes con intención autolítica, sobre todo en pacientes reclusos o psiquiátricos. En el caso de objetos grandes, puntiagudos o cortantes la extracción es obligada, generalmente vía endoscópica, reservando la opción quirúrgica en caso de imposibilidad de extracción endoscópica por el riesgo de complicaciones, o por el tamaño o características del objeto en sí^{2,3}. Presentamos a continuación un caso excepcional de extracción endoscópica de múltiples objetos cortantes de tamaño considerable.

Varón de 37 años, recluso acude a urgencias tras la ingesta de múltiples cuerpos extraños metálicos. El paciente había sido sometido a varias endoscopias previamente⁴, y a cirugías gástricas por situaciones similares. Clínicamente no refería síntomas. En la radiografía simple abdominal se identifican un objeto metálico, de bordes cortantes y de 14 cm de longitud y, al menos, otros 2 objetos afilados y

planos de al menos 20 mm de anchura máxima. A pesar de las limitaciones de la endoscopia se consideró la forma más segura de extracción quedando avisado el equipo quirúrgico por si necesitásemos de su intervención.

Con el paciente anestesiado, intubado y en quirófano, la endoscopia se realizó (fig. 1A) con un gastroscopio convencional modelo Olympus GIF-H190[®] de 9,2 mm de calibre externo y 2,8 mm de canal de trabajo, y un gastroscopio terapéutico de 2 canales modelo Olympus GIF-2T160[®] de 13,2 mm de calibre exterior y 2,8 y 3,7 mm en los canales de trabajo, un sobretubo US endoscopy[®] de 2 cm de calibre interno y una campana de caucho protectora para los objetos más anchos que el sobretubo que se fijó en la punta del endoscopio⁵. Con este equipo se logró la extracción

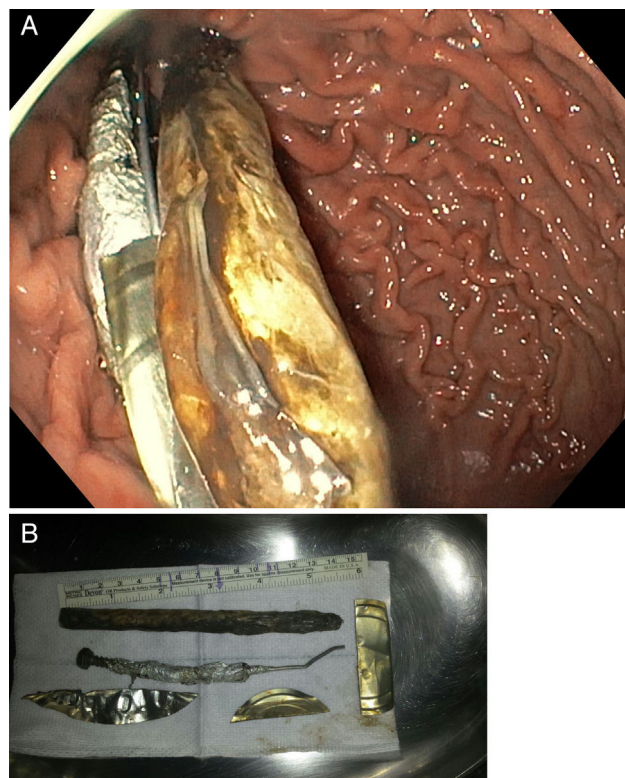


Figura 1 A) Visión endoscópica de cavidad gástrica en cuyo interior se encuentran los cuerpos extraños. B) Cuerpos extraños.