

Marta Eusébio<sup>a,\*</sup>, Ana Lúcia Sousa<sup>a</sup>, Ana Margarida Vaz<sup>a</sup>,  
 Sílvia Gomes da Silva<sup>b</sup>, Maria Adelaide Milheiro<sup>c</sup>,  
 Bruno Peixe<sup>a</sup>, Paulo Caldeira<sup>a</sup>, Horácio Guerreiro<sup>a</sup>

<sup>a</sup> Gastroenterology Department, Centro Hospitalar do Algarve, Portugal

<sup>b</sup> Surgery Department, Hospital Curry Cabral, Centro Hospitalar Lisboa-Central, Portugal

<sup>c</sup> Pathology Department, Hospital Curry Cabral, Centro Hospitalar Lisboa-Central, Portugal

\* Corresponding author.

E-mail address: [martaeusebio@gmail.com](mailto:martaeusebio@gmail.com) (M. Eusébio).

<http://dx.doi.org/10.1016/j.gastrohep.2015.09.005>

## Pancreatitis aguda asociada a balón intragástrico



### Acute pancreatitis associated with the intragastric balloon

Presentamos el caso de una mujer joven la cual presentó una complicación excepcional secundaria a balón intragástrico, que obligó a la retirada del mismo. La cual ha sido descrita previamente en la bibliografía solo en una ocasión<sup>1</sup>.

La prevalencia de personas con sobrepeso está aumentando en todo el mundo. Al mismo tiempo el balón intragástrico se está estableciendo como un tratamiento efectivo, seguro y bien tolerado en pacientes con obesidad mórbida, especialmente en aquellos casos en los que se produce el fracaso de tratamientos dietéticos, farmacológicos y de modificación de la conducta o como paso previo a la cirugía bariátrica<sup>2,3</sup>. Esto, unido a que la pérdida ponderal se mantiene en casi la mitad de los pacientes al año de la retirada del balón<sup>2,3</sup>, hace que esté aumentando su uso.

Una mujer de 20 años con antecedentes de trastorno de la conducta alimentaria tipo bulimia nerviosa y portadora de balón intragástrico desde hacía 5 meses, acude a urgencias por epigastralgia intensa que irradia hacia hipocóndrio izquierdo desde el día anterior, asociada a náuseas y vómitos. Niega transgresión dietética, ingesta enólica o de fármacos. A la exploración presenta un abdomen blando, depresible, sin signos de peritonismo. En el estudio analítico destaca: amilasa 875 U/l (normal: 28-100), lipasa 187 U/l (normal: 16-36), proteína C reactiva 28,78 mg/dl (normal: 0-0,5), leucocitos 18.170/mm<sup>3</sup> (normal: 4.800-10.800) con neutrofilia. El resto de la bioquímica (incluidos triglicéridos y calcio), hemograma y coagulación fueron normales.

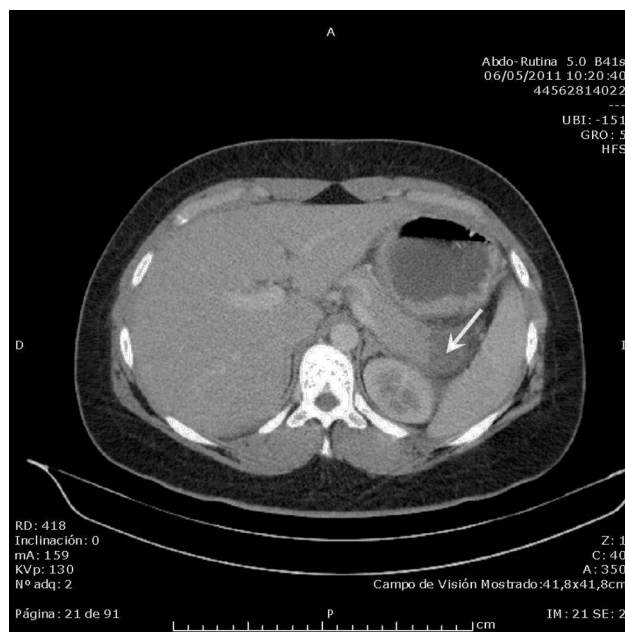
La ecografía abdominal informa de vesícula alitiásica, cabeza y cuerpo de páncreas sin alteraciones, no pudiendo visualizar la cola por la presencia del balón intragástrico que mide unos 10 cm. En la TC abdominopélvica con contraste se objetiva un área hipocaptante en cola de páncreas de unos 23 x 24 mm, con rarefacción de la grasa adyacente, compatible con pancreatitis focal de la cola estadio C de Balthazar con necrosis pancreática menor del 30%, el balón intragástrico y mínima cantidad de líquido libre en Douglas (figs. 1 y 2). Una vez descartadas mediante las imágenes de la TC otras causas de pancreatitis aguda, tales como malformaciones congénitas, traumatismos, o enfermedad tumoral, se establece por exclusión el diagnóstico de pancreatitis aguda secundaria a compresión de cola de páncreas por balón intragástrico. La paciente evoluciona favorablemente con tratamiento sintomático, cediendo el dolor abdominal y normalizándose los parámetros analíticos. Al alta se reco-

mienda la retirada del balón en el centro donde se produjo su colocación.

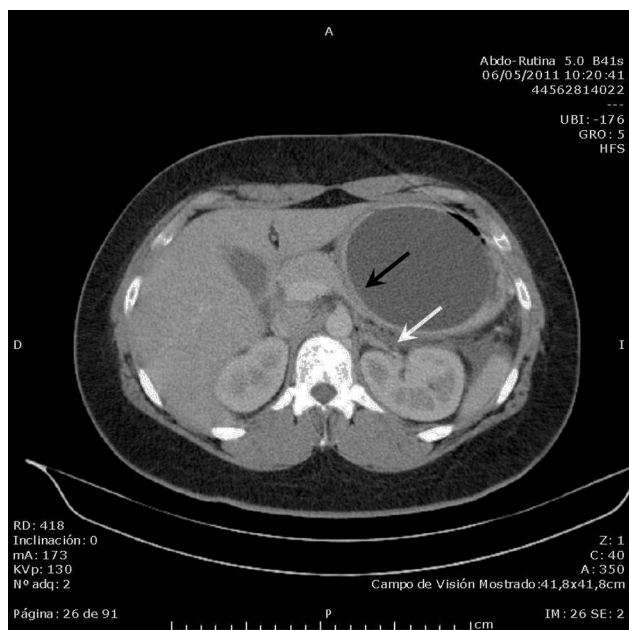
La pancreatitis aguda es un proceso inflamatorio frecuente, con una incidencia en EE.UU. en torno a 40 casos por cada 100.000 personas<sup>4</sup>. La mortalidad global en pacientes hospitalizados con pancreatitis aguda es aproximadamente del 10% (rango: 2-22%), llegando al 30% en el subconjunto con pancreatitis aguda necrosante<sup>5</sup>.

La litiasis biliar y el consumo excesivo de alcohol constituyen el 75-85% de las causas de pancreatitis aguda. Entre las causas metabólicas la hipertrigliceridemia es la más frecuente y representa el 1-4% de los casos<sup>5,6</sup>, seguida de la hipercalcemia (en el hiperparatiroidismo la pancreatitis aguda se presenta en menos del 1,5% de todos los casos)<sup>4</sup>. Otras causas son<sup>5,6</sup>: fármacos (antibióticos como tetraciclinas, furosemida, estrógenos, agentes inmunosupresores, agentes neuropsiquiátricos, etc.), tumores, páncreas anular/divisum, disfunción del esfínter de Oddi, traumatismos, procedimientos invasivos (CPRE, cirugía), infecciones y causas genéticas (PRSS1, SPINK1, CFTR).

Tras revisar la bibliografía, solo encontramos un caso similar al que aquí presentamos<sup>1</sup>. En ambos la etiología de



**Figura 1** Imagen de TC abdominopélvica en la que se aprecia un área hipocaptante en cola de páncreas con rarefacción de la grasa adyacente compatible con pancreatitis focal (flecha blanca).



**Figura 2** Imagen de TC abdominopélvica con área hipocaptante en cola de páncreas (flecha blanca) adyacente a balón intragástrico (flecha negra).

la pancreatitis aguda se atribuye a la presencia de un balón intragástrico a pesar de su correcta localización. En nuestra paciente ocurrió a los 5 meses, próxima a la retirada programada del balón (prevista a los 6 meses).

El balón intragástrico es una alternativa temporal para bajar de peso en personas moderadamente obesas. Este no está disponible para su uso en los EE.UU. fuera de ensayos clínicos, ya que aún no ha sido aprobado por la FDA<sup>7</sup>. Consiste en un globo de silicona con capacidad para 400 a 650 ml de suero fisiológico y azul de metileno, colocado endoscópicamente y que, por el espacio que ocupa en el estómago, promueve una sensación de saciedad precoz tras la ingesta y disminuye el apetito. La extracción del balón debe hacerse mediante endoscopia y con el material específico que suministra la empresa comercializadora, en un periodo no superior a los 6 meses por ser el periodo de garantía del fabricante y porque transcurrido este periodo la eficacia del balón disminuye considerablemente<sup>3,7</sup>.

Sus indicaciones son<sup>8,9</sup>: a) pacientes obesos con comorbilidades refractarios a tratamiento conservador, b) obesidades graves como paso previo a la cirugía bariátrica, y c) como forma de disminuir el riesgo quirúrgico en pacientes obesos que van a precisar una intervención no bariátrica. Entre los efectos secundarios se incluyen náuseas y vómitos (hasta en el 70-90% de los pacientes), halitosis, dolor abdominal, estreñimiento, esofagitis, úlcera, migración del balón, y otros más graves como perforación gástrica e incluso fallecimiento<sup>9,10</sup>.

Este caso pone de manifiesto una insólita complicación a considerar en los pacientes portadores de un balón intragástrico, ante la cual se debería programar la retirada del mismo.

## Bibliografía

1. Mohammed AE, Benmoussa A. Acute pancreatitis complicating intragastric balloon insertion. *Case Rep Gastroenterol.* 2008;2:291-5.
2. Oviedo G, Pompetti D, Quines M, Roa C, Romero A. Effect of intragastric balloon as an alternative method for weight losing in obese patients. *Nutr Hosp.* 2009;24:40-5.
3. Imaz I, Martínez-Cervell C, García-Alvarez EE, Sendra-Gutiérrez JM, González-Enríquez J. Safety and effectiveness of the intragastric balloon for obesity. A meta-analysis. *Obes Surg.* 2008;18:841-6.
4. Tenner S, Baillie J, DeWitt J, Vege SS. American College of Gastroenterology guideline: Management of acute pancreatitis. *Am J Gastroenterol.* 2013;108:1400-15.
5. Khan AS, Latif SU, Eloubeidi MA. Controversies in the etiologies of acute pancreatitis. *JOP.* 2010;11:545-52.
6. Kempainen E, Puolakkainen P. Non-alcoholic etiologies of acute pancreatitis-exclusion of other etiologic factors besides alcohol and gallstones. *Pancreatol.* 2007;7:142-6.
7. Dolz Abadía C. Endoscopic treatment of obesity [Article in Spanish]. *Gastroenterol Hepatol.* 2012;35:708-18.
8. Mazure RA, Breton I, Cancer E, Mellado C, Abilés V, Avilés J, et al. Intra-gastric balloon in obesity treatment [Article in Spanish]. *Nutr Hosp.* 2009;24:138-43.
9. Genco A, Bruni T, Doldi SB, Forestieri P, Marino M, Busetto L, et al. BioEnterics intra-gastric balloon: The Italian experience with 2.515 patients. *Obes Surg.* 2005;15:1161-4.
10. Evans JT, DeLegge MH. Intra-gastric balloon therapy in the management of obesity: Why the bad wrap? *J Parenter Enteral Nutr.* 2011;35:25-31.

Aida Selfa Muñoz<sup>a,\*</sup>, Salvador Francisco Calzado Baeza<sup>b</sup>, Antonio Palomeque Jiménez<sup>c</sup> y Francisco Javier Casado Caballero<sup>d</sup>

<sup>a</sup> Servicio de Digestivo, Hospital Comarcal Santa Ana, Motril, Granada, España

<sup>b</sup> Servicio de Cirugía General y Digestivo, Hospital Comarcal Santa Ana, Motril, Granada, España

<sup>c</sup> Servicio de Cirugía General y Digestivo, Hospital Universitario San Cecilio, Granada, España

<sup>d</sup> Unidad Clínica de Aparato Digestivo, Hospital Universitario San Cecilio, Granada, España

\* Autor para correspondencia.

Correo electrónico: [aidasale@hotmail.com](mailto:aidasale@hotmail.com) (A. Selfa Muñoz).

<http://dx.doi.org/10.1016/j.gastrohep.2015.08.006>