

similares a los de cualquier obstrucción intestinal, se requiere un alto índice de sospecha para su diagnóstico<sup>7</sup>. Aunque la radiología simple de abdomen tradicionalmente ha constituido la primera prueba de imagen realizada ante un cuadro compatible con la sospecha de una obstrucción intestinal, generalmente esta solo muestra signos inespecíficos, como la aireación de las asas de intestino delgado proximales a un punto de transición colapsado, y aporta pocos datos sobre el diagnóstico etiológico<sup>8,9</sup>. En el caso presentado, sin embargo, la imagen radiológica simple de las asas intestinales dilatadas con una disposición patognomónica «en espiral» era muy indicativa del diagnóstico de un vólvulo intestinal, posteriormente confirmado con la TC abdominal. La TC abdominal se considera en la actualidad la prueba diagnóstica de referencia, que es capaz de mostrar la torsión de los vasos mesentéricos<sup>9</sup>. El abordaje quirúrgico precoz de esta entidad es imprescindible para prevenir el desarrollo de complicaciones asociadas a la isquemia vascular que empeoran seriamente el pronóstico<sup>10</sup>.

Por tanto, el vólvulo de intestino delgado constituye una causa de obstrucción intestinal muy infrecuente en el adulto, siendo necesario una gran sospecha diagnóstica clínica y radiológica para su reconocimiento y abordaje precoz.

## Bibliografía

- Garg RC, Sharma J, Kumar N, Puri AS, Sachdev AK, Lamba GS. Symptomatic volvulus due to mid gut malrotation in an adult. *Trop Gastroenterol.* 2001;22:93–4.
- Ott C, Scholmerich J, Zuber-Jerger I. Small bowel volvulus: a rare complication in adults. *Dig Liver Dis.* 2007;39:791–2.
- Grasso E, Sciolli L. Spontaneous small bowel volvulus in an adult. Case report and review of the literature. *Ann Ital Chir.* 2011;82:413–6.
- Chou CK, Mark CW, Wu RH, Chang JM. Large diverticulum and volvulus of the small bowel in adults. *World J Surg.* 2005;29:80–2.
- Connolly MM, Unti JA, Nora PF. Bowel obstruction in pregnancy. *Surg Clin North Am.* 1995;75:101–13.
- Fan HL, Chen TW, Hong ZJ, Hsieh CB, Chan DC, Chen CJ, et al. Volvulus of small intestine: rare complication of mesenteric pseudocyst. *Z Gastroenterol.* 2009;47:1208–10.
- Lepage-Saucier M, Tang A, Billiard JS, Murphy-Lavallee J, Lepanto L. Small and large bowel volvulus: clues to early recognition and complications. *Eur J Radiol.* 2010;74:60–6.
- Sandhu PS, Joe BN, Coakley FV, Qayyum A, Webb EM, Yeh BM. Bowel transition points: multiplicity and posterior location at CT are associated with small-bowel volvulus. *Radiology.* 2007;245:160–7.
- Feng ST, Chan T, Sun CH, Li ZP, Guo HY, Yang GQ, et al. Multiphasic MDCT in small bowel volvulus. *Eur J Radiol.* 2010;76:13–8.
- Ruiz-Tovar J, Morales V, Sanjuanbenito A, Lobo E, Martinez-Molina E. Volvulus of the small bowel in adults. *Am Surg.* 2009;75:1179–82.

Alicia Martín-Lagos Maldonado<sup>a,\*</sup>, Jose Maximiliano Garofano Jerez<sup>b</sup>, Isabel Saucedo Villanova<sup>a,b</sup>, Ángel Palacios Pérez<sup>a</sup> y Javier Salmerón Escobar<sup>a</sup>

<sup>a</sup> Unidad Clínica de Aparato Digestivo, Hospital Universitario San Cecilio, Granada, España

<sup>b</sup> Servicio de Radiodiagnóstico, Hospital Universitario San Cecilio, Granada, España

\* Autor para correspondencia.

Correo electrónico: [aliciamartin-lagos@hotmail.com](mailto:aliciamartin-lagos@hotmail.com) (A. Martín-Lagos Maldonado).

<http://dx.doi.org/10.1016/j.gastrohep.2013.04.004>

## Tricobezoar como causa de obstrucción intestinal en mujer adolescente



### A trichobezoar causing intestinal obstruction in an adolescent girl

Sr. Director:

Existen múltiples causas de obstrucción intestinal de origen mecánico, siendo una entidad poco frecuente en pacientes jóvenes sin patología orgánica de base ni intervenciones quirúrgicas previas.

La presencia de bezoar de gran tamaño en cavidad gástrica como origen del cuadro obstructivo es inusual, en particular el de los tricobezoes, por lo que describimos el caso siguiente<sup>1,2</sup>.

Mujer de 13 años, sin antecedentes de interés que consulta en urgencias por dolor abdominal y masa abdominal palpable de un año de evolución. Refería estreñimiento progresivo y disminución del apetito. No presentaba náuseas ni vómitos. En la exploración llamaba la atención a nivel de

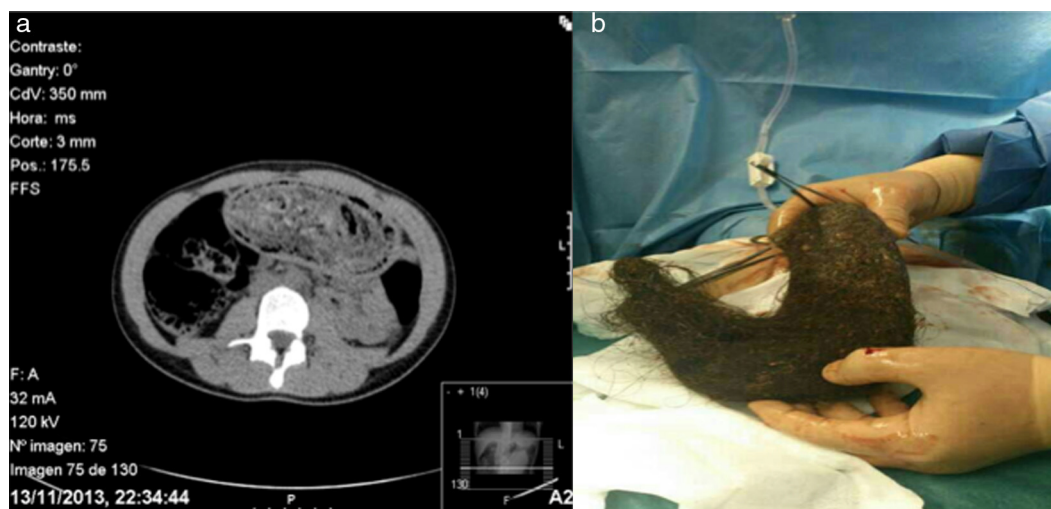
epigastrio una masa de consistencia dura con crepitación a la palpación.

Se realizó TC de urgencia, objetivando ocupación de todo el hemiabdomen superior de gran cantidad de restos fecales y burbujas aéreas visualizando imagen ovalada y lobulada, sólida, con gas en su interior sugestivo de bezoar<sup>3</sup> (fig. 1a).

Se solicitó endoscopia digestiva alta en quirófano para valorar extracción, objetivando gran molde de pelo compacto que se extiende en longitud desde fundus hasta región antral, siendo imposible su extracción dado su gran tamaño y consistencia del mismo.

Finalmente se decide intervención quirúrgica urgente, en primera instancia se intenta abordaje laparoscópico realizando gastrotomía sobre cara anterior sin poder extraer el bezoar por lo que se tiene que reconvertir a cirugía abierta, consiguiendo extracción del bezoar de 25 cm cuyo contenido era acúmulos de cabellos en relación con tricofagia, como causa del cuadro obstructivo (fig. 1b).

La tricofagia es un trastorno de conducta que lleva a la ingesta de cabellos propios o de otras personas, animales u objetos<sup>4</sup>. Si esta conducta se mantiene en el tiempo puede dar lugar a verdaderos cuadros de obstrucción intestinal



**Figura 1** Tricobezoar. a) Tricobezoar que ocupa toda la cavidad gástrica en imagen de TC. b) Tricobezoar extraído que reproduce el molde gástrico.

alta, que suelen ocurrir en pacientes jóvenes con trastornos psiquiátricos.

En nuestro caso la paciente no estaba diagnosticada de ninguna alteración mental, aunque su entorno próximo sí había objetivado alopecia incipiente, sin llegar a relacionarla con el cuadro abdominal.

El pelo se va acumulando a nivel gástrico formando masas compactas asociadas a moco que resisten el efecto del ácido gástrico. En ocasiones puede progresar hacia el intestino delgado, denominándose síndrome de Rapunzel<sup>5</sup>, y se han documentado casos de perforación espontánea por úlceras<sup>6</sup>.

Su extracción suele ser quirúrgica dado su tamaño y consistencia dura que dificulta el abordaje endoscópico, aunque se han descrito casos de extracción endoscópica con éxito<sup>7,8</sup>.

## Bibliografía

1. Taczalska A, Nowosławska-Luniewska K, Koziarkiewicz M, Pawlak P, Piaseczna-Piotrowska A. Bezoars - diagnostic problems based on own observations and literature review. *Med Wieku Rozwoj*. 2013;17:265-9. Polish.
2. Pujar KA, Pai AS, Hiremath VB. Phytobezoar: a rare cause of small bowel obstruction. *J Clin Diagn Res*. 2013;7:2298-9, <http://dx.doi.org/10.7860/JCDR/2013/7248.3504>.
3. Guzmán E, Montes P, Del Carmen Chávez R, Monge E. Education and Imaging. *Gastrointestinal: gastric trichobezoar*. *J Gastroenterol Hepatol*. 2013;28:902, <http://dx.doi.org/10.1111/jgh.12225>.

4. González Espinosa C, Hernández N, Santisteban M, García Báez M, Hermoso F. Trichophagia, trichobezoar, intestinal invagination and iron deficiency. *An Esp Pediatr*. 1983;19:337-8.
5. Uroz Tristán J, García Urgellés X, Melián Pérez-Marín S. Rapunzel syndrome: a report of a new case. *Cir Pediatr*. 1996;9:40-1.
6. Hallal H, Martínez-Gómez D, Carballo F. Tricobezoar gástrico complicado con úlcera gástrica perforada. *Gastroenterol Hepatol*. 2004;27:558-61.
7. Zaharie F, Iancu C, Tanțău M, Mocan L, Bartoș A, Mihăileanu F, et al. Laparoscopic treatment of a large trichobezoar in the stomach with gastric perforation and abdominal wall abscess. *Chirurgia (Bucur)*. 2010;105:713-6.
8. Konuma H, Fu K, Morimoto T, Shimizu T, Izumi Y, Shiyanagi S, et al. Endoscopic retrieval of a gastric trichobezoar. *World J Gastrointest Endosc*. 2011;3:20-2, <http://dx.doi.org/10.4253/wjge.v3.i1.20>.

Blanca Gallego-Pérez\*, Juan José Martínez-Crespo  
Daniel García-Belmonte

*Sección de Aparato Digestivo, Hospital General Universitario Reina Sofía, Murcia, España*

\* Autor para correspondencia.

Correo electrónico: [blankgallego@hotmail.com](mailto:blankgallego@hotmail.com)  
(B. Gallego-Pérez).

<http://dx.doi.org/10.1016/j.gastrohep.2014.02.002>

## Hepatitis por sífilis secundaria

### Hepatitis due to secondary syphilis

Sr. Director:

La hepatitis sifilítica es una entidad infrecuente y, probablemente, infradiagnosticada. Diversos autores han insistido

en la conveniencia de que la sífilis se incluya en el diagnóstico diferencial de los pacientes con alteración del perfil hepático, especialmente cuando la fosfatasa alcalina está desproporcionadamente elevada o cuando existe exantema<sup>1</sup>.

Si nos centramos en nuestro medio, cabe decir que las referencias bibliográficas en revistas españolas son muy escasas<sup>2-9</sup> (Medline, buscador PubMed, 1969-2013). Por