



CARTAS AL DIRECTOR

Tuberculosis miliar en paciente con enfermedad de Crohn**Miliary tuberculosis in a patient with Crohn's disease**

Sr. Director:

Presentamos el caso de una mujer joven de 24 años, no fumadora, diagnosticada en noviembre de 2009 de enfermedad de Crohn ileocecal A2 L3 B1 con espondilitis asociada en la que se decide tratamiento con estrategia top down con azatioprina e infliximab, previo cribado para biológicos según práctica habitual (serología de virus hepatitis B y C, citomegalovirus, virus del herpes simple, virus herpes zóster, VIH, Mantoux junto con booster a las 48-72 h y radiografía de tórax).

Se realiza inducción con infliximab con la pauta habitual en diciembre de 2009 (dosis de 5 mg/kg/día a las 0-2-6 semanas) con respuesta parcial por lo que se decide adelantar la primera dosis de mantenimiento a la sexta semana (febrero 2009). A los 20 días de la última dosis con tratamiento biológico, en marzo del 2009, reingresa por persistencia de actividad clínica y biológica con diarrea, dolor abdominal y una PCR de 22 por lo que se decide asociar corticoides intravenosos en dosis de 1 mg/kg con buena respuesta. Se acorta el tratamiento del biológico a intervalos de 4 semanas. La paciente se va con el alta con 50 mg de esteroides.

Un mes después y tras 5 dosis de infliximab junto con 15 mg de esteroides, reingresa por cuadro de una semana de evolución de fiebre, de predominio vespertino, de hasta 39,5 °C junto con molestias torácicas sin otra sintomatología infecciosa acompañante. Se solicita estudio de fiebre origen desconocido al ingreso que consistió en Mantoux, orina y urinocultivos, hemocultivos, radiografía de tórax, serologías virales, *Brucella* y hemocultivos para micobacterias así como ecocardiograma para descartar endocarditis. El Mantoux a las 48 h presentó eritema y a las 72 h claramente habón de 8 mm. La radiografía de tórax fue normal, así como el resto de exploraciones solicitadas.

Ante la sospecha clínica de tuberculosis se decide realizar broncoscopia con biopsia transbronquial así como lavado broncoalveolar y análisis del esputo poslavado.

Las extensiones citológicas, la PCR del lavado broncoalveolar y del esputo fueron negativas. Ante la persistencia

de fiebre, positividad del Mantoux y resultados discordantes se decide nueva broncoscopia con biopsia transbronquial siendo el diagnóstico anatomopatológico de bronquiolitis crónica sin observar bacilos AAR con la técnica histoquímica de Ziehl-Nielsen. Pero sí se confirma el diagnóstico en el cultivo de Lowenstein.

Se realiza TAC toracoabdominopélvico donde se observan múltiples pequeñas imágenes nodulares milimétricas de distribución aleatoria y bilateral en campos superiores junto con adenopatías paratraqueales, hiliares y subcarinales todo ello indicativo de TBC miliar diseminada.

Se inicia tratamiento con rifampicina junto con isoniacida y pirazinamida con evolución satisfactoria de la paciente.

La tuberculosis es una de las infecciones más frecuentes en el mundo. Es más prevalente en los países en vías de desarrollo. Sin embargo, la inmigración junto con la pandemia del VIH han aumentado la incidencia de dicha enfermedad en los países desarrollados^{1,2}.

Los pacientes con enfermedad de Crohn en tratamiento con fármacos biológicos presentan un riesgo aumentado de infecciones, entre ellas la infección por TBC. La mayoría de los casos son secundarios a una reactivación y no a una infección de novo y suele ser de localización atípica. La presentación más frecuente es extrapulmonar (50%) seguida de la diseminada (25%), haciendo así el diagnóstico más complicado. La reactivación de una TBC latente suele ser al inicio del tratamiento (alrededor de la cuarta dosis), sin embargo una nueva infección generalmente se produce más tardíamente. En la descripción inicial de Keane et al, 70 pacientes presentaron TBC durante o después del tratamiento con infliximab, 55 de los cuales estaban con otro tratamiento inmunodepresor. El 56% presentaron localización extrapulmonar y la mediana de tiempo de presentación fue de 12 semanas³.

Los fármacos inmunomoduladores y biológicos son la principal causa del aumento de incidencia de TBC en pacientes con enfermedad inflamatoria intestinal⁴. Por ello, antes de comenzar dichos tratamientos es necesario realizar un cribado para observar la presencia activa o latente de TBC. No obstante, la prueba de la tuberculina presenta en ocasiones falsos negativos por encontrarse el paciente en estado de inmunodepresión⁵, por vacunación previa o por efecto booster. Se ha sugerido que el diagnóstico basado en la producción in vitro de interferón gamma en respuesta a antígenos de *M. tuberculosis* (IGRA, de *interferon-gamma release assay*) puede mejorar la sensibilidad diagnóstica en los pacientes con una prueba de la tuberculina negativa para

excluir la presencia de infección latente⁶⁻⁸. Sin embargo, se necesita más datos para determinar su sensibilidad y especificidad.

En el caso de TBC latente debe realizarse profilaxis con isoniazida de 6 a 9 meses en función del área geográfica.

En el caso de nuestra paciente, pensamos que podría ser una primoinfección por estado de triple inmunodepresión (azatioprina, infliximab y corticoides) ya que el cribado para TBC previo fue negativo sin tratamiento. Sin embargo, en la tuberculosis miliar, es frecuente que el Mantoux previo sea negativo y que las pruebas diagnósticas habituales sean normales, por lo que se retrasa el diagnóstico. La mortalidad de estos pacientes alcanza el 13%^{9,10}.

En la literatura médica hay descritos escasos casos de TBC miliar en pacientes con cribado previo negativo y de localización pulmonar como es nuestro caso. Stas et al describen el caso de una paciente con TBC miliar después de 15 meses en tratamiento con infliximab con cribado negativo previo¹¹.

En pacientes inmunocomprometidos se debería realizar una segunda prueba de la tuberculina entre 1-8 semanas después de la primera negativa¹².

Dado que el cribado no ofrece total protección deberían establecerse pautas de seguimiento durante el tratamiento. Sin embargo, no hay recomendaciones definidas en este sentido. Se ha indicado, en el caso de tratamiento inmunosupresor, repetir el Mantoux anualmente.

Debemos ser muy exhaustivos en el cribado de la TBC, recoger antecedentes epidemiológicos del paciente, así como averiguar si éste se ha vacunado previamente o si se han producido cambios en su entorno social.

Cuando se diagnostica una TBC en contexto de tratamiento anti-TNF, se debe retirar éste último e iniciar tratamiento anti-TBC. No parece necesario retirar los corticoides ni los inmunomoduladores¹³. En nuestra paciente se retiró el infliximab rebajando de manera progresiva la dosis de esteroides y se mantuvo la azatioprina con buena evolución clínica.

No se debe iniciar nuevamente el anti-TNF en pacientes con infección activa hasta 2 meses después de tratamiento anti-TBC^{14,15}. En la TBC latente, se debe esperar un mes antes del inicio del tratamiento biológico. En casos en los que se precisa de manera urgente por la situación del paciente se podría iniciar a las 2 semanas¹⁶.

Para concluir debemos intentar considerando las implicaciones en la práctica clínica reducir al máximo el tiempo de inmunodepresión combinada y por otra parte estar siempre atentos a los posibles síntomas de una infección tuberculosa durante el tratamiento, para realizar un diagnóstico y tratamiento precoz y así evitar complicaciones ya que, aunque normalmente presenta un buen pronóstico, puede presentar un curso fulminante en este tipo de pacientes.

Bibliografía

1. Dye C, Scheele S, Dolin P, Pathania V, Raviglione MC. Consensus statement. Global burden of tuberculosis: estimated incidence, prevalence, and mortality by country. WHO Global Surveillance and Monitoring Project. *JAMA*. 1999;282:677-86.
2. Dye C, Watt CJ, Bleed DM, Hosseini SM, Raviglione MC. Evolution of tuberculosis control and prospects for reducing tuberculosis incidence, prevalence, and deaths globally. *JAMA*. 2005;293:2767-75.
3. Keane J, Gershon S, Wise RP. Tuberculosis associated with infliximab, a tumor necrosis factor alpha neutralizing agent. *N Engl J Med*. 2001;345:1098-104.
4. Aberra FN, Stettler N, Brensinger C, Lichtenstein GR, Lewis JD. Risk for active tuberculosis in inflammatory bowel disease patients. *Clin Gastroenterol Hepatol*. 2007;5:1070-5.
5. Mow WS, Abreu-Martin MT, Papadakis KA, Pitchon HE, Targan SR, Vasiliauskas EA. High incidence of anergy in inflammatory bowel disease patients limits the usefulness of PPD screening before infliximab therapy. *Clin Gastroenterol Hepatol*. 2004;2:309-13.
6. Mazurek GH, Jereb J, Lobue P, Iademarco MF, Metchock B, Vernon A, the Division of Tuberculosis Elimination, National Center for HIV, STD, and TB Prevention, and the Centers for Disease Control and Prevention (CDC). Guidelines for using the QuantiFERON-TB Gold test for detecting Mycobacterium tuberculosis infection, United States. *MMWR Recomm Rep*. 2005;54:49-55.
7. Chen DY, Shen GH, Hsieh TY, Hsieh CW, Lan JL. Effectiveness of the combination of a whole-blood interferon-gamma assay and the tuberculin skin test in detecting latent tuberculosis infection in rheumatoid arthritis patients receiving adalimumab therapy. *Arthritis Rheum*. 2008;59:800-6.
8. Malaviya AN, Kapoor S, Garg S, Rawat R, Shankar S, Nagpal S, et al. Preventing tuberculosis flare in patients with inflammatory rheumatic diseases receiving tumor necrosis factor- α inhibitors in India. An audit report. *J Rheumatol*. 2009;36:1414-20.
9. Remicade for IV injection. Melvern; Package Insert Centocort Inc.; 2002.
10. Hamdi H, Mariette X, Godot V, Weldingh K, Hamid AM, Prejean MV, et al. Inhibition of anti-tuberculosis T-lymphocyte function with tumour necrosis factor antagonists. *Arthritis Res Ther*. 2006;8:R114.
11. Stas P, D'Hoore A, Van Assche G, Geboes K, Steenkiste E, Penninckx F, et al. Miliary tuberculosis following infliximab therapy for Crohn disease: A case report and review of the literature. *Acta Gastroenterol Belg*. 2006;69:217-20.
12. Reenaers C, Belaiche J, Louis E. Should patients under long-term anti-TNF therapies be followed for tuberculosis contamination? *Inflamm Bowel Dis*. 2010;16:1271-2.
13. Hernandez-Cruz B, Ponce-de-Leon-Rosales S, Sifuentes-Osornio J, Ponce-de-Leon-Garduno A, Diaz-Jouanen E. Tuberculosis prophylaxis in patients with steroid treatment and systemic rheumatic diseases. A case-control study. *Clin Exp Rheumatol*. 1999;17:81-7.
14. British Thoracic Society Standards of Care Committee. BTS recommendations for assessing risk and for managing Mycobacterium tuberculosis infection and disease in patients due to start anti-TNF-alpha treatment. *Thorax*. 2005;60:800-5.
15. Theis VS, Rhodes JM. Review article: minimizing tuberculosis during anti-tumour necrosis factor-alpha treatment of inflammatory bowel disease. *Aliment Pharmacol Ther*. 2008;27:19-30.
16. Caprilli R, Gassull MA, Escher JC, Moser G, Munkholm P, Forbes A, et al., European Crohn's and Colitis Organisation. European evidence based consensus on the diagnosis and management of Crohn's disease: special situations. *Gut*. 2006;55 Suppl 1:i36-58.

Isabel Ferrer*, Nuria Maroto, Cristina Montón, Rosana Villagrasa, Antonio López, Joan Clofent y Joaquín Hinojosa

Departamento de Gastroenterología, Hospital Manises, Valencia, España

* Autor para correspondencia.

Correo electrónico: ifebrad@hotmail.com (I. Ferrer) .

doi:10.1016/j.gastrohep.2011.03.026

Lipomatosis mediastínica inducida por corticoides en un paciente con síndrome de superposición (hepatitis autoinmune-cirrosis biliar primaria)

Corticosteroid-induced mediastinal lipomatosis in a patient with overlap syndrome (autoimmune hepatitis-primary biliary cirrhosis)

Sr. Director:

La lipomatosis mediastínica (LM) es un trastorno benigno caracterizado por el depósito de tejido adiposo no encapsulado en el mediastino¹. Presentamos un caso de LM

secundaria a tratamiento con corticoides en un paciente con síndrome de superposición hepatitis autoinmune-cirrosis biliar primaria.

Varón de 63 años, ex fumador y bebedor de unos 40g de etanol/día, sin otros antecedentes de interés que fue diagnosticado de síndrome de superposición hepatitis autoinmune-cirrosis biliar primaria iniciando tratamiento con prednisona (60 mg/día) y azatioprina (100 mg/día). A pesar de este tratamiento persistieron datos bioquímicos de hepatitis colestásica por lo que se asoció tacrolimus (9 mg/día). A los 2 meses, el paciente refirió disnea progresiva hasta hacerse de mínimos esfuerzos por lo que se decidió su ingreso para estudio. En la exploración física el paciente estaba normotenso, afebril y con hábito cushingoide, sin otros hallazgos. En la analítica destacaban: bilirrubina 0,80 mg/dl; GOT 54 UI/l; GPT 128 UI/l; GGT 411

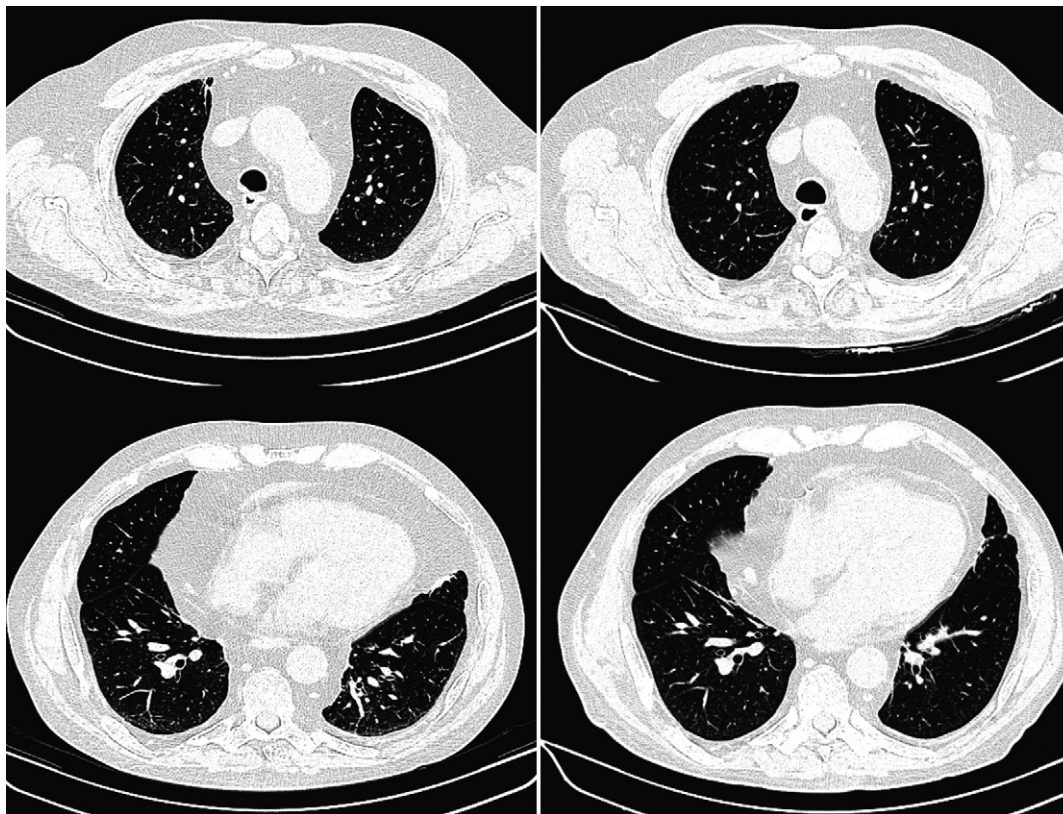


Figura 1 Tomografía computarizada torácica. Cortes axiales a la altura del cayado aórtico (arriba) y de las almohadillas grasas epicárdicas (abajo). Izquierda: estudio inicial que demuestra una marcada lipomatosis mediastínica. Derecha: estudio realizado a los 6 meses de la retirada del tratamiento con corticoides. Se aprecia una significativa disminución de la grasa mediastínica pasando a nivel del arco aórtico de 91 a 46 mm.