

2. Sakata J, Wakai T, Shirai Y, Sakata E, Hasegawa G, Hatakeyama K. Humoral hypercalcemia complicating adenocarcinoma of the sigmoid colon: report of a case. *Surg Today*. 2005;35:692-5.
3. Fujita T, Fukuda K, Nishi H, Takao T, Ohmura Y, Mano M, et al. Paraneoplastic hypercalcemia with adenosquamous carcinoma of the colon. *Int J Clin Oncol*. 2005;10:144-7.
4. Gallez J, Hendlitz A, Legendre H, Sirtaine N, Debroux S, Awada A. Colorectal epidermoid carcinoma and paraneoplastic hypercalcemia. *Acta Clin Belg*. 2007;62:433-7.
5. Thompson JT, Paschold EH, Levine EA. Paraneoplastic hypercalcemia in a patient with adenosquamous cancer of the colon. *Am Surg*. 2001;67:585-8.
6. Links M, Ho H, Clingan P, Diamond T. Hypercalcaemia in a patient with fatal adenosquamous carcinoma of the colon. *Med J Aust*. 1994;160:286-7.
7. Rosser C. The relation of fistula in ano to cancer of the anal canal. *Trans Am Proctol Soc*. 1934;35:65-71.
8. Schmidtman M. Zur Kenntnis seltener Krebsformen. *Virchows Arch*. 1919;226:100-18.

9. Williams GT, Blackshaw AJ, Morson BC. Squamous carcinoma of the colorectum and its genesis. *J Pathol*. 1979;129:139-47.

Francisco José Fernández-Fernández<sup>a,\*</sup>,  
 Beatriz Buño-Ramilo<sup>a</sup>, Juan Carlos Álvarez-Fernández<sup>b</sup>,  
 María Soledad Brage-Gómez<sup>c</sup> y Concepción Nogueira<sup>b</sup>

<sup>a</sup>Servicio de Medicina Interna, Hospital Arquitecto Marcide, Ferrol, A Coruña, España

<sup>b</sup>Servicio de Anatomía Patológica, Hospital Arquitecto Marcide, Ferrol, A Coruña, España

<sup>c</sup>Servicio de Radiodiagnóstico, Hospital Arquitecto Marcide, Ferrol, A Coruña, España

\*Autor para correspondencia.

Correo electrónico: fjf-fernandez@terra.es  
 (F.J. Fernández-Fernández).

doi:10.1016/j.gastrohep.2010.01.009

## Fístula colecistocutánea. Una rara complicación de la coleditiasis

### Cholecystocutaneous fistula: A rare complication of gallstones

Sr. Director:

La fístula colecistocutánea es hoy una complicación poco frecuente de la coleditiasis, a causa del diagnóstico y del tratamiento precoz de esta enfermedad, favorecida sobre todo por la generalización del abordaje quirúrgico laparoscópico.

Mujer de 83 años, con antecedentes de hipertensión, arritmia y poliartrosis, que acude a urgencias por dolor en el hipocondrio derecho y por aparición de masa en este con crecimiento progresivo en las últimas 2 semanas, y que se acompaña de náuseas y vómitos. La analítica se presenta sin alteraciones, salvo discreta anemia y movilización de enzimas hepáticas. En la ecografía se aprecia una imagen heterogénea anecogénica subyacente a la tumoración de 3 × 3 × 2 cm con ecos internos en relación con la pared abdominal extraperitoneal. Se realiza una TAC que se informa como imagen hiperdensa de 6,5 × 3,9 cm en tejido celular subcutáneo y componente intrabdominal extraperitoneal con pequeña colección quística de 2 cm, sin signos de coleditopatía crónica (fig. 1).

Tras punción de la tumoración sin gasto, se decide la realización de una biopsia bajo anestesia locoregional y se evidencia la existencia de cálculos biliares en el interior de la tumoración, consecuencia de una fístula colecistocutánea secundaria a proceso inflamatorio biliar, y la extracción de estos, 8 en total (fig. 1). Dada la edad y la situación de la paciente, se decide no realizar más gestos quirúrgicos por el momento.

Tras la evacuación de todos los cálculos de la fístula, esta se cierra por segunda intención y se decide no realizar más gestos quirúrgicos diferidos.

La fístula biliar externa espontánea o colecistocutánea se define como una rotura de la vesícula a través de todas las

paredes del abdomen, con la creación de un trayecto fistuloso a piel, no precedida de cirugía biliar ni trauma<sup>1</sup>.

Hoy es una rara complicación de la coleditiasis, ya que su incidencia ha descendido debido a la resucitación, a la gran disponibilidad del tratamiento antibiótico y al temprano procedimiento quirúrgico de la cirugía biliar<sup>2</sup>.

Thilesus en 1670 fue quien describió por primera vez la existencia de una fístula biliar externa. En el siglo XIX (1890) Courvoisier reportó 169 casos de una serie de 499 perforaciones de la vesícula. Desde 1900 sólo se han reportado 65 casos y sólo 15 se han comunicado en los últimos 50 años. Henry y Orr publicaron la última serie en 1949 (37 casos) y desde entonces encontraron sólo casos clínicos aislados<sup>3</sup>.

La mayoría de los casos se presentan en mujeres añosas, que habitualmente no refieren episodios previos de coledititis, lo que refleja la alta incidencia de coleditiasis en este grupo de pacientes. Se han descrito algunos factores predisponentes,

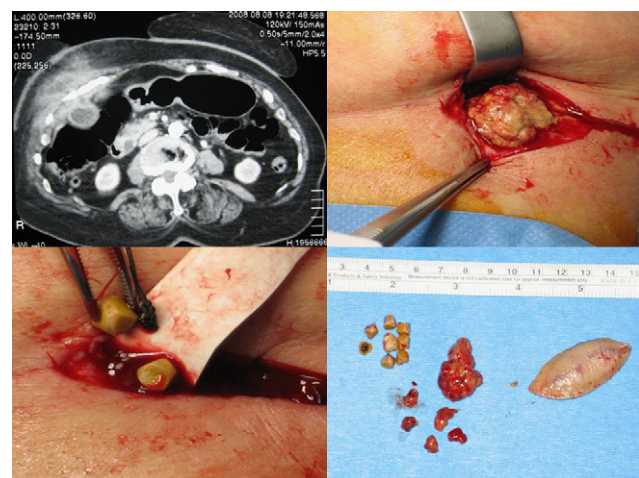


Figura 1 Mosaico de imágenes en las que se aprecia la lesión en la tomografía y distintos momentos del acto y pieza quirúrgica.

como los esteroides, la poliarteritis nudosa, la fiebre tifoidea, la diseminación bacteriana o los traumatismos<sup>4</sup>.

Se presenta como un absceso crónico recurrente, habitualmente sin otra sintomatología acompañante, y se han descrito incluso casos de fístula acalculosa. El drenaje quirúrgico o espontáneo de este permite la formación de la fístula. Por esto, ante la existencia de un absceso persistente a los drenajes debería indicarnos el diagnóstico, y es necesaria la realización de una técnica de imagen habitual en aquellos casos con supuración o celulitis de pared inexplicada, sobre todo si se trata de mujeres añosas con historia de coledocistitis.

Para su diagnóstico son útiles la ecografía o la tomografía abdominal, pero es la fistulografía la que confirma su existencia y nos permite visualizar su trayecto<sup>5</sup>.

Aunque su tratamiento depende de la etiología, en general la fase aguda requiere drenaje de la fístula, tratamiento antibiótico correcto, maniobras de resucitación y analgesia. En un segundo tiempo, se realizaría un tratamiento quirúrgico definitivo mediante colecistectomía y resección del trayecto fistuloso. Aunque el abordaje laparoscópico es posible, el índice de conversión es alto en manos inexpertas. En pacientes con alto riesgo, el drenaje percutáneo de las litiasis permite el cierre espontáneo del trayecto fistuloso, como ocurre en nuestro caso<sup>6</sup>.

Si existe una lesión dérmica inusual en mujeres ancianas con historia de coledocistitis, la formación de una fístula biliar externa debe considerarse como una posibilidad.

## Conflicto de intereses

Los autores declaran no tener ningún conflicto de intereses.

doi:10.1016/j.gastrohep.2010.02.012

## Bibliografía

1. Avital S, Greenberg R, Goldwirth M, Werbin N, Skornik Y. AA spontaneous discharging wound on the abdominal wall. *Postgrad Med J.* 1998;74:505-6.
2. Mathonnet M, Maissonette F, Gainant A, Cubertafond P. Spontaneous cholecystocutaneous fistula: Natural history of biliary cholecystitis. *Ann Chir.* 2002;127:378-80.
3. Flora HS, Bhattacharya. Spontaneous cholecystocutaneous fistula. *HPB.* 2001;3:279-80.
4. Cruz Junior RJ, Nahas J, De Figueiredo LF. Spontaneous cholecystocutaneous fistula: A rare complication of gallbladder disease. *Sao Paulo Med J.* 2006;124:234-6.
5. Malik AH, Nadeem M, Ockrim J. Complete laparoscopic management of cholecystocutaneous fistula. *Ulster Med J.* 2007;76:166-7.
6. Yüceyar S, Ertürk S, Karabiçak I, Onur E, Aydoğan F. Spontaneous cholecystocutaneous fistula presenting with an abscess containing multiple gallstones: A case report. *Mt Sinai J Med.* 2005;72:402-4.

Luis Tallón Aguilar\*, Marta López Porras,  
David Molina García, Manuel Bustos Jiménez y  
María Jesús Tamayo López

*Servicio de Cirugía General y del Aparato Digestivo,  
Hospital Universitario Virgen del Rocío, Sevilla, España*

\*Autor para correspondencia.  
*Correo electrónico:* ltallona@hotmail.com  
(L. Tallón Aguilar).