

OBSERVACIÓN CLÍNICA

Hepatitis luética. Una entidad emergente

Mercedes Ibáñez^a, María Varela^{a,*}, María Rodríguez-Peláez^a, Alejo Mancebo^a, María Ángeles García-Mayor^a, Rebeca Pereira^a, María Soledad Fernández García^b y Manuel Rodríguez^a

^aSección de Hepatología, Hospital Universitario Central de Asturias, Oviedo, España

^bServicio de Digestivo, Servicio de Anatomía Patológica, Hospital Universitario Central de Asturias, Oviedo, España

Recibido el 14 de marzo de 2009; aceptado el 29 de mayo de 2009

Disponible en Internet el 21 de julio de 2009

PALABRAS CLAVE

Hepatitis;
Sífilis secundaria;
Colestasis;
Exantema
palmoplantar

KEYWORDS

Hepatitis;
Secondary syphilis;
Cholestasis;
Palmoplantar
exanthema

Resumen

La afectación hepática por sífilis es infrecuente. Se exponen 4 casos de hepatitis luética diagnosticados en los últimos 5 años. Uno presentaba coinfección por virus de la inmunodeficiencia humana y virus de la hepatitis C, y otro por virus de la hepatitis B. Las lesiones cutáneas maculopapulosas de extensión palmoplantar y la confirmación serológica fueron determinantes para llegar al diagnóstico. Ante el aumento de incidencia de las enfermedades de transmisión sexual, entre ellas la sífilis, es importante tener en cuenta el diagnóstico de hepatitis luética en aquellos pacientes que presentan hábitos sexuales de riesgo y alteración de pruebas de función hepática con predominio de colestasis, y no conviene descartarla a pesar del hallazgo de otras enfermedades hepáticas más frecuentes, dado que pueden coexistir. El diagnóstico precoz de la sífilis conduce a un tratamiento eficaz para el individuo y para el control epidemiológico de la infección.

© 2009 Elsevier España, S.L. Todos los derechos reservados.

Luetic hepatitis. An emerging entity

Abstract

Liver involvement is unusual in the course of syphilitic infection. We present four cases of luetic hepatitis diagnosed at our hospital in the last 5 years. One patient was coinfecting with hepatitis B virus and another patient was coinfecting with hepatitis C virus and HIV. The presence of maculopapular skin lesions in palmoplantar distribution, as well as serological confirmation, were decisive for the diagnosis of syphilitic hepatitis, allowing early antibiotic therapy to be established, with clinical and analytical improvement in all patients. Luetic hepatitis should be considered in patients with risky sexual behavior, skin lesions and altered liver function tests with a predominance of cholestasis, despite the finding of other, more frequent, liver diseases, given that these entities may be

*Autor para correspondencia.

Correo electrónico: maria.varela.calvo@gmail.com (M. Varela).

concurrent. Early diagnosis of syphilis leads to effective treatment of the patient and to epidemiological control of the infection.

© 2009 Elsevier España, S.L. All rights reserved.

Introducción

La sífilis es una enfermedad de transmisión sexual que consiste en una infección sistémica por una espiroqueta denominada *Treponema pallidum*, con posible afectación hepática (<1% de los casos) en la fase secundaria o terciaria de la infección. La hepatitis se produce como consecuencia de la multiplicación y diseminación hematogena del germen hasta el hígado, lo que origina un cuadro de colestasis típico del estadio secundario o la formación de gomas sifilíticas hepáticas en el estadio terciario.

El diagnóstico de la sífilis se basa en la visualización directa del treponema, únicamente posible en la lesión primaria, y en pruebas serológicas, como son la determinación de los antígenos treponémicos de alta sensibilidad (VDRL [venereal disease research laboratory 'test de serología luética'] y RPR [rapid plasma reagin test 'prueba de la reagina plasmática rápida']) o la titulación de anticuerpos antitreponémicos (test para la determinación por inmunofluorescencia de anticuerpos anti-*Treponema* y TPHA [*T. pallidum* hemagglutination assay 'análisis de hemaglutinación de *T. pallidum*']) que presentan más especificidad¹.

La biopsia hepática no es imprescindible para alcanzar el diagnóstico de hepatitis luética; sin embargo, aporta hallazgos característicos: endotelitis, colangitis y pericolangitis, esta última causante de la colestasis hepática observada. En pocas ocasiones se distingue la treponema en el cilindro hepático.

Ante la sospecha clínica y confirmación serológica debe iniciarse el tratamiento con penicilina más benzatina. Es necesario descartar otras causas de enfermedad hepática, sobre todo la coinfección por virus hepatotrofos, y la toxicidad hepática por fármacos, fundamentalmente. No es infrecuente que se asocie a infección por virus de la inmunodeficiencia humana (VIH), dado que ambos patógenos comparten la misma vía de transmisión.

A continuación se presentan 4 casos de hepatitis sifilítica diagnosticados en este hospital entre 2003 y 2008, los 3 últimos en el último semestre.

Caso 1: varón de 40 años, homosexual, con relaciones sexuales de riesgo. Acudió al hospital por astenia, ictericia y fiebre de un mes de evolución, junto con exantema cutáneo en las últimas semanas. En la exploración destacaba la ictericia mucocutánea y el exantema típico de roséola sifilítica. En la analítica se detectó anemia, aumento de velocidad de sedimentación globular y colestasis (bilirrubina total de 2,66 mg/dl, bilirrubina directa de 2,06 mg/dl, aspartato-aminotransferasa (AST) de 103 U/l, alanina-aminotransferasa (ALT) de 199 U/l, fosfatasa alcalina (FA) de 527 U/l, gammaglutamil transpeptidasa (GGT) de 305 U/l) con coagulación normal. La serología de virus hepatotrofos A, B y C (virus de la hepatitis A [VHA], virus de la hepatitis B [VHB], virus de la hepatitis C [VHC]), VIH y el estudio de

autoinmunidad fueron negativos, y la cuantificación de inmunoglobulinas en plasma fue normal. En la ecografía se apreciaban adenopatías en hilio hepático sin signos de compresión de la vía biliar. La biopsia hepática (figs. 1 y 2) mostró una lesión con ensanchamiento del área portal y presencia de polimorfonucleares, células plasmáticas e histiocitos que adoptaban un patrón nodular. El infiltrado penetraba en el interior de los túbulos biliares con

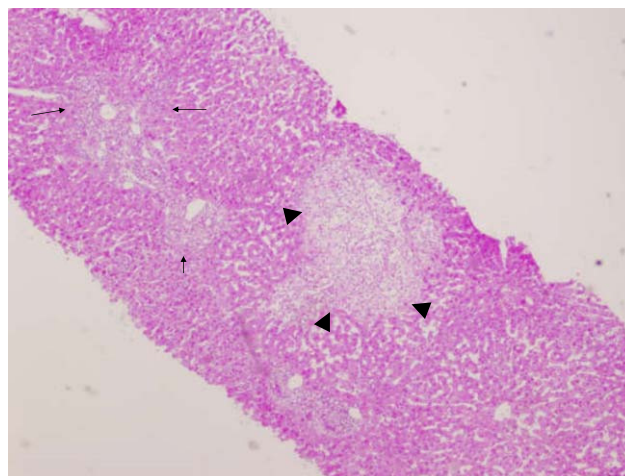


Figura 1 cilindro de biopsia hepática del caso número 1. Tinción de hematoxilina y eosina ($\times 40$). Se observa afectación portal (flechas) y central con fenómenos de pericolangitis, endotelitis y de necrosis centrozonal (triángulos).

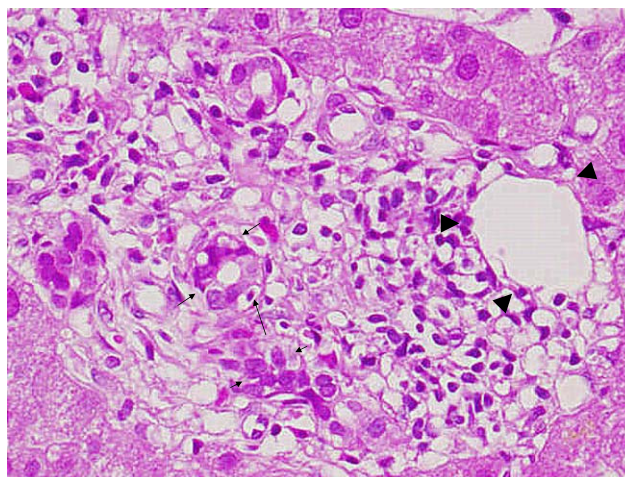


Figura 2 cilindro de biopsia hepática del caso número 1. Tinción de hematoxilina y eosina ($\times 400$). Se observa afectación portal que muestra infiltrados inflamatorios portales polimorfos que afectan la pared del ducto (flechas) y de la vena portal (triángulos).

vacuolización basal, distorsión tubular y endotelitis de las venas portales. Todo esto era compatible con la sífilis secundaria, confirmada por la serología (RPR 1/64, TPHA positivo). Se realizó tratamiento con penicilina G benzatina.

Caso 2: varón de 49 años, fumador y bebedor ocasional, que consultó por epigastralgia, pirosis, náuseas y vómitos de 3 días de evolución con ictericia, coluria y acolia en las últimas 24 h. En la exploración física destacaba febrícula, ictericia y dolor a la palpación en hipocondrio derecho. La analítica mostró colestasis (bilirrubina total de 11,15 mg/dl, bilirrubina directa de 9,05 mg/dl, AST de 61 U/l, ALT de 190 U/l, FA de 395 U/l, GGT de 425 U/l). El estudio de virus hepatotropos reveló una infección aguda por VHB (antígeno de superficie del virus de la hepatitis B, positivo, anticuerpos Ig M de core del virus hepatitis B IgM positivo, antígeno e de la hepatitis B positivo). La ecografía abdominal mostró esteatosis hepática grado I y esplenomegalia. La tomografía computarizada (TC) abdominal reveló adenopatías en hilio hepático, peripancreáticas, retroperitoneales y paraaórticas. Se realizó una colonoscopia para descartar neoplasia de colon con diseminación ganglionar regional. A los 3 días del ingreso apareció un exantema macular palmoplantar no pruriginoso, por lo que se solicitó serología de lúes, que resultó positiva (RPR 1/64, TPHA positivo). Se trató con penicilina G benzatina.

Caso 3: varón de 63 años homosexual, con relaciones de riesgo esporádicas y un viaje a Vietnam 2 meses atrás. Consultó por síndrome general y adelgazamiento de 10 kg en el último mes, junto con ictericia, coluria, malestar abdominal y náuseas la última semana. Además de ictericia y hepatomegalia dolorosa a la palpación presentaba un exantema macular generalizado que afectaba a palmas y plantas, de un mes de evolución. En la analítica destacaba la colestasis (bilirrubina total de 9,32 mg/dl, bilirrubina directa de 7,55 mg/dl, FA de 619 U/l, GGT de 652 U/l, AST de 117, ALT de 144). Las serologías de virus hepatotropos (VHA, VHB y VHC), VIH, inmunoglobulinas y autoanticuerpos fueron normales. La ecografía no reveló ningún dato significativo y la TC abdominal identificó múltiples adenopatías subcentimétricas en mesenterio, área celiaca, retroperitoneo, perirreinales y en mesosigma. Se descartó la neoplasia gastrointestinal con gastroscopia y colonoscopia y se solicitó serología de lúes (RPR 1/128, TPHA positivo), por lo que se comenzó tratamiento con penicilina G benzatina. Tras la primera dosis, se produjo un cuadro de fiebre y escalofríos (reacción de Jarisch-Herxheimer) que se solventó con paracetamol.

Caso 4: varón de 25 años con antecedentes de consumo de drogas por vía parenteral y homosexualidad. Refería ser portador de hepatitis C. Consultó por debilidad, náuseas y molestias en hipocondrio derecho de una semana de evolución, junto con adelgazamiento de 15 kg en los últimos 3 meses. Presentaba un exantema típico de sífilis secundaria, pequeñas adenopatías laterocervicales y axilares izquierdas, no induradas ni dolorosas, y hepatoesplenomegalia. La analítica mostró colestasis (AST de 192 U/l, ALT de 157 U/l, FA de 2.407 U/l, GGT de 1.313 U/l, bilirrubina total sérica de 1,8 mg/dl, bilirrubina directa de 1,24 mg/dl) sin otros hallazgos relevantes. La ecografía abdominal no mostró ningún hallazgo patológico y el estudio serológico confirmó la infección por hepatitis C genotipo 1a, infección por VIH, inmunización frente al VHB e infección luética (RPR

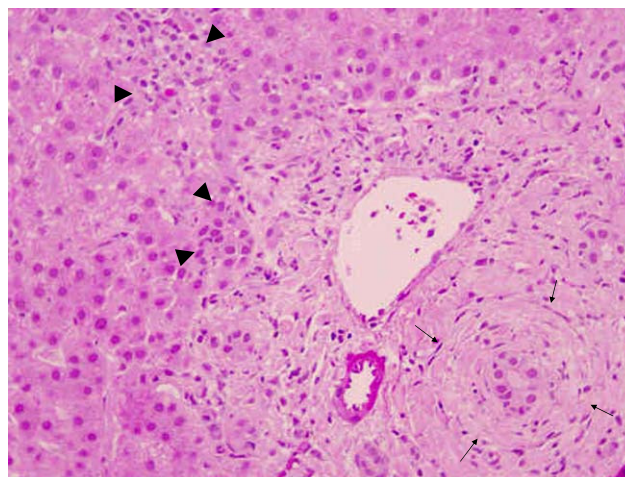


Figura 3 cilindro de biopsia hepática del caso 4. Tinción de hematoxilina y eosina ($\times 200$). Se observa afectación portal con afectación en capas de cebolla del conducto biliar (flechas), infiltrado polimorfo que afecta la pared de los ductulillos, que se muestran muy proliferados e invaden las zonas cercanas del lobulillo (triángulos).

positivo 1/64, TPHA positivo). Se practicó una biopsia hepática (fig. 3) en la que se apreció ensanchamiento portal con edema y fibrosis, que contenía un infiltrado inflamatorio mixto, con presencia de neutrófilos en torno a los conductillos biliares y proliferación ductulillar, compatible con colangitis y colangiólisis secundaria a sífilis. Se completó tratamiento con penicilina G benzatina y se decidió posponer el tratamiento del VIH (categoría clínica A1, carga vírica de 5,20 log copias/ml).

Discusión

La sífilis es conocida como «la gran simuladora», puesto que puede presentar manifestaciones clínicas por la afectación de cualquier órgano, debido a la diseminación hematogena sistémica del germen en la fase secundaria y a la gran diversidad de consecuencias clínicas, en ocasiones muy poco frecuentes.

Los 4 casos presentados se corresponden con hepatitis luética en fase tardía en contexto de sífilis secundaria, definida por pruebas treponémicas positivas, ausencia de afectación cardiovascular, neurológica y de gomas sífilíticas.

Hay que destacar que en 2 casos había infección concomitante por virus que también pueden transmitirse por vía sexual: el caso 2 presentaba infección por VHB y el caso 4 presentaba infección por VHC y VIH. La normalización del perfil hepático a las 4 semanas del tratamiento con penicilina en ausencia de seroconversión del antígeno e y sin cambios en las cifras de ácido desoxirribonucleico del VHB confirmaron el diagnóstico de hepatitis luética en el caso 2. En el caso 4, la biopsia hepática asociada a la mejoría clínica y analítica tras el tratamiento confirmó también el diagnóstico inicial de hepatitis luética.

Como signos guía para el diagnóstico de esta entidad, hay que tener presentes las lesiones cutáneas típicas y la colestasis, así como la colangitis, la pericolangitis y la endotelitis en la biopsia hepática¹. Se recomienda

Tabla 1 Evolución de los parámetros analíticos antes y después del tratamiento

Analítica	Caso 1		Caso 2		Caso 3		Caso 4	
	Antes del tratamiento	Después del tratamiento (un mes)	Antes del tratamiento	Después del tratamiento (un mes)	Antes del tratamiento	Después del tratamiento (2 meses)	Antes del tratamiento	Después del tratamiento (2 meses)
FA, U/l	527	87	395	148	619	163	2.407	123
GGT, U/l	305	42	425	138	652	257	1.313	222
BT, mg/dl	2,66	0,56	11,15	1,69	9,32	1,14	1,80	0,4
BD, mg/dl	2,06	-	9,05	0,82	7,55	-	1,24	-
AST, U/l	103	35	61	19	117	44	192	129
ALT, U/l	199	47	190	29	144	64	157	245
ALB, g/l	2,93	-	3,55	4,65	2,8	-	2,96	4,62
RPR diluido	1/64	No se hizo seguimiento serológico	1/64	1/2	1/128	1/1	1/64	No se hizo serología de seguimiento

ALB: albúmina; ALT: alanina-aminotransferasa; AST: aspartato-aminotransferasa; BD: bilirrubina directa; BT: bilirrubina total; FA: fosfatasa alcalina; GGT: gammaglutamil transpeptidasa; RPR: *rapid plasma reagin* 'prueba de la reagina plasmática rápida'.

cuantificar los antígenos treponémicos (VDRL, RPR) para el seguimiento y confirmación de la curación de la enfermedad, ya que descienden tras el tratamiento aunque pueden persistir positivos hasta 2 años después en pacientes inmunocompetentes².

La presencia de múltiples adenopatías intraabdominales en las pruebas de imagen también es un hallazgo típico en la sífilis secundaria, hallazgo que, sumado al síndrome tóxico asociado, obliga al diagnóstico diferencial con enfermedad neoplásica diseminada.

Los 4 pacientes respondieron favorablemente al tratamiento convencional con penicilina G benzatina, con resolución clínica y analítica en pocos meses (tabla 1). El tratamiento clásico con penicilina sigue siendo eficaz y todavía no se han constatado datos de resistencia³.

La serie más larga publicada de hepatitis luética consta de 7 casos, todos coinfectados por VIH⁴ y uno coinfectado además por VHC. La serie que aquí se presenta consta de 4 casos y tiene la peculiaridad de describir el amplio espectro clínico de la enfermedad, desde la mínima alteración de pruebas hepáticas con el exantema palmoplantar hasta el síndrome general poliadenopático que indica enfermedad consuntiva grave. Es recomendable descartar, dado que la vía de transmisión es común, el VIH, el VHB y el VHC. En esta serie, 2 de los pacientes presentaban además otras infecciones: el caso 2 una hepatitis aguda B y el caso 4, portador de VHC, inició con sífilis y VIH. Dicho de otro modo, el hecho de presentar una infección aguda o crónica por VHB o VHC no excluye que pueda haber una hepatitis luética asociada, y esta entidad debe buscarse intencionadamente para poder aplicar un tratamiento eficaz.

La incidencia de sífilis ha aumentado sustancialmente en los últimos años, particularmente en varones homosexuales⁵. Dado que se está en un momento de repunte de incidencia de las enfermedades de transmisión sexual y del VIH, se debe tener presente la sífilis secundaria como diagnóstico diferencial de cualquier cuadro de hepatitis aguda de predominio colestásico con lesiones cutáneas asociadas, adenopatías abdominales y pélvicas y datos epidemiológicos de exposición sexual de riesgo. El diagnóstico precoz conduce a un tratamiento eficaz para resolver la afectación hepática y para evitar la transmisión de la enfermedad a otros individuos⁶.

Bibliografía

- Mandache C, Coca C, Caro-Sampara F, Haberstezer F, Coumaros D, Blickle F, et al. A forgotten aetiology of acute hepatitis in immunocompetent patient: Syphilitic infection. *J Intern Med.* 2006;259:214-5.
- Sherlock S. The liver in secondary (early) syphilis. *N Engl J Med.* 1971;284:1437-8.
- Noto P, Nonno F, Licci S, Chinello P, Petrosillo N. Early syphilitic hepatitis in an immunocompetent patient: Really so uncommon?. *Int J STD AIDS.* 2008;19:65-6.
- Mullick CJ, Liappis AP, Benator DA, Roberts AD, Parenti DM, Simon GL. Syphilitic hepatitis in HIV-infected patients: A report of 7 cases and review of the literature. *Clin Infect Dis.* 2004;39:100-5.
- Hook EW 3rd, Peeling WR. Syphilis control. A continuing challenge. *N Engl J Med.* 2004;351:122-4.
- Greenstone CL, Saint S, Moseley RH. A hand-carried diagnosis. A 34-year-old black woman presented to a walk-in clinic with a 3-day history of malaise. *N Engl J Med.* 2007;356:2407-11.