



PROGRESOS EN HEPATOLOGÍA

Trombosis portal

Susana Seijo-Ríos y Juan Carlos García-Pagán*

Laboratorio de Hemodinámica Hepática, Servicio de Hepatología, Institut de Malalties Digestives i Metabòliques, Hospital Clinic, IDIBAPS, CIBERehd, Barcelona, España

Recibido el 7 de abril de 2009; aceptado el 14 de abril de 2009

Disponible en Internet el 5 de septiembre de 2009

PALABRAS CLAVE

Síndrome mieloproliferativo; Mutación *JAK2*; Hipertensión portal; Hemorragia digestiva variceal

KEYWORDS

Myeloproliferative syndrome; *JAK2* mutation; Portal hypertension; Gastrointestinal variceal bleeding

Resumen

La trombosis del eje esplenoportal no asociada a cirrosis hepática o a enfermedad tumoral es la segunda causa de hipertensión portal en el mundo occidental. Hasta en un 60% de los casos es posible identificar un trastorno protrombótico sistémico subyacente como factor etiológico. Los factores locales son los causantes de un tercio de los casos, y no es infrecuente la coexistencia de varias entidades. Por eso, en estos pacientes es de vital importancia el diagnóstico etiológico. El inicio de una anticoagulación precoz en la fase aguda de la trombosis venosa portal (TVP) incidirá de manera significativa en la probabilidad de recanalización y, por tanto, en el pronóstico de estos pacientes. En la fase crónica de la TVP (o cavernomatosis portal), la sintomatología y la morbilidad vienen dadas por las complicaciones de la hipertensión portal desarrolladas. Hasta la fecha, la anticoagulación en estos casos se reserva a los pacientes en los que se haya demostrado un trastorno protrombótico subyacente.

© 2009 Elsevier España, S.L. Todos los derechos reservados.

Portal vein thrombosis

Abstract

Thrombosis of the splenoportal axis not associated with liver cirrhosis or tumoral disease is the second cause of portal hypertension in the western world. In up to 60% of cases, an underlying systemic prothrombotic disorder can be identified as an etiological factor. One third of cases are caused by local factors and the coexistence of several entities is not unusual. Therefore, an etiologic diagnosis is essential in these patients. Early anti-coagulation therapy in the acute phase of thrombosis of the splenoportal axis significantly affects the probability of recanalization and consequently the prognosis of these patients. In the chronic phase of splenoportal thrombosis (or portal cavernoma), the symptoms are caused by the complications of established portal hypertension. To date, anticoagulation

*Autor para correspondencia.

Correo electrónico: jcgarcia@clinic.ub.es (J.C. García-Pagán).

therapy is limited to patients in whom an underlying prothrombotic disorder has been demonstrated.

© 2009 Elsevier España, S.L. All rights reserved.

Introducción

El término trombosis venosa portal (TVP) debería hacer referencia a la trombosis que afecta únicamente al tronco portal extendiéndose o no a las ramas portales intrahepáticas. Por tanto, el término de trombosis del eje esplenoportal debería ser empleado cuando la trombosis se extiende a la vena esplénica, a la vena mesentérica superior o a la vena mesentérica inferior¹⁻³. Esta revisión hace referencia a la trombosis venosa del eje esplenoportal no asociada a enfermedades hepáticas crónicas ni a neoplasias.

Epidemiología

La trombosis portal se encuentra aproximadamente en el 1% de las autopsias. En la mayoría de las ocasiones esta trombosis se relaciona con cirrosis o neoplasias hepáticas y en tan sólo un tercio de los casos es atribuible a un origen no cirrótico y no tumoral³.

La trombosis del eje esplenoportal no asociada a cirrosis o neoplasias cumple los criterios de enfermedad rara de la OMS, ya que tiene una prevalencia inferior a 5 por cada 10.000 habitantes. No obstante, es la segunda causa de

hipertensión portal en el mundo occidental^{3,4}. En Asia, la trombosis portal extrahepática es una causa común de hipertensión portal, que explica el 30% de todos los casos de hemorragia digestiva por varices y es la principal causa en niños⁵.

Etiología

Si se realiza un estudio exhaustivo, hasta en un 70% de los pacientes se logra identificar un factor etiológico causante de la TVP. De éstos, hasta en un 60% de los casos se identifican factores trombogénicos sistémicos, y hasta en un 30 a un 40% se identifican factores locales predisponentes⁶⁻⁹ (tabla 1). En más del 15% de los pacientes coexisten factores etiológicos múltiples, lo que apoya la teoría que considera la TVP como una enfermedad multifactorial¹⁰. Debido a la posible y frecuente asociación entre varios factores trombofílicos sistémicos y locales, ante todo paciente con TVP siempre debe realizarse un estudio minucioso de todos los factores etiológicos conocidos. A pesar de todo esto, hasta en un 30% de los pacientes la causa no llega a identificarse y permanece como de causa idiopática.

Tabla 1 Prevalencia publicada de los diferentes factores etiológicos en pacientes con trombosis venosa portal no cirrótica, no tumoral

Factor causal	Prevalencia (%)	Referencias
Trastornos trombofílicos adquiridos		
Síndromes mieloproliferativos primarios		
Sin análisis de la mutación del gen <i>JAK 2</i>	8-35	7-9,22,25,60
Con análisis de la mutación del gen <i>JAK 2</i>	17-53	15,26
Síndrome antifosfolípido	1-23	6-7,9,12,22-23,25,60
Hemoglobinuria paroxística nocturna	0-9	7,15,22,60
Hiperhomocisteinemia	11-15	7,9,15,23,26
Trastornos trombofílicos hereditarios		
Mutación del factor V de Leiden	3-20	6-9,12,15,22-23,26,60
Mutación del gen del factor II	2-22	6-9,12,15,23,26,60
Déficit de la proteína C	1-9	6-8,15,23,26
Déficit de la proteína S	0-30	6-8,12,15,23,26
Déficit de antitrombina	1-4	6,8-9,12,15,26,60
Factores locales		
Lesiones inflamatorias focales (onfalitis, pancreatitis, diverticulitis, colecistitis, etc.)	7-34	22-23,25,26,60
Lesión del eje portal (esplenectomía, colecistectomía, colectomía)	3-45	9,15,22,26,60
Otros		
Embarazo	0-4	9,12,22,60
Anticonceptivos orales	7-48	9,12,15,22,26,60
Idiopática	16-22	12

Adaptada de García-Pagán et al, Sem Liv Dis. 2008.

Los síndromes mieloproliferativos (SMP) primarios son la principal causa de TVP^{3,8}. La hemodilución y el hiperesplenismo secundarios a la hipertensión portal pueden dificultar su diagnóstico al enmascarar las características típicas de la sangre (hiperglobulia, leucocitosis, trombofilia) de los pacientes con SMP que no tienen hipertensión portal⁶. Por eso es de vital importancia investigar siempre la presencia de formas ocultas de estos síndromes. Así, Valla et al mostraron que un 50% de pacientes con TVP supuestamente idiopática tenía un SMP primario, que tan sólo era puesto de manifiesto por el crecimiento de colonias eritroides en medios de cultivo pobres en eritropoyetina¹¹. Recientemente, se ha identificado que la mutación adquirida del gen *Janus Kinase 2* (*JAK2* V617F) se presenta en un 90% en los casos de policitemia vera, en un 50 a un 70% de los casos de trombocitemia esencial y en un 40 a un 50% de los casos de mielofibrosis idiopática^{6,12}. Por esto, el análisis de la mutación del gen *JAK2* ha permitido alcanzar altas tasas de diagnóstico etiológico en pacientes con TVP¹³. De hecho, las investigaciones llevadas a cabo en pacientes con trombosis venosa del territorio esplácnico^{14,15} o síndrome de Budd-Chiari (SBC)¹⁴ muestran que el añadir la determinación

de la mutación V617F del gen *JAK2* al estudio etiológico aumenta en un 20% la probabilidad de diagnosticar un SMP subyacente. Tal ha sido su impacto en el tratamiento de los SMP, que es uno de los criterios diagnósticos de cada uno de los diferentes SMP según las guías de la OMS publicadas recientemente¹⁶. Sin embargo, la presencia de la mutación del gen *JAK2* no permite definir el fenotipo del SMP, por lo que es imprescindible un estudio hematológico completo, incluido el análisis morfológico de médula ósea. La figura 1 muestra el algoritmo diagnóstico propuesto de los SMP.

Otras enfermedades adquiridas mucho menos frecuentes son el síndrome antifosfolípido y la hemoglobinuria paroxística nocturna. También se han identificado otros trastornos protrombóticos hereditarios, como la mutación del factor II, la deficiencia de las proteínas C, S o antitrombina III y, menos frecuentemente, la mutación del factor V de Leiden^{7,8}. La hiperhomocisteinemia es un factor de riesgo relativamente pobre de trombosis⁹. Únicamente los valores altos de homocisteína se aceptan como un factor de riesgo de trombosis, pero se encuentran altamente influenciados por la dieta. Paralelamente, los polimorfismos de la metileno tetrahidrofolato reductasa presentan una alta

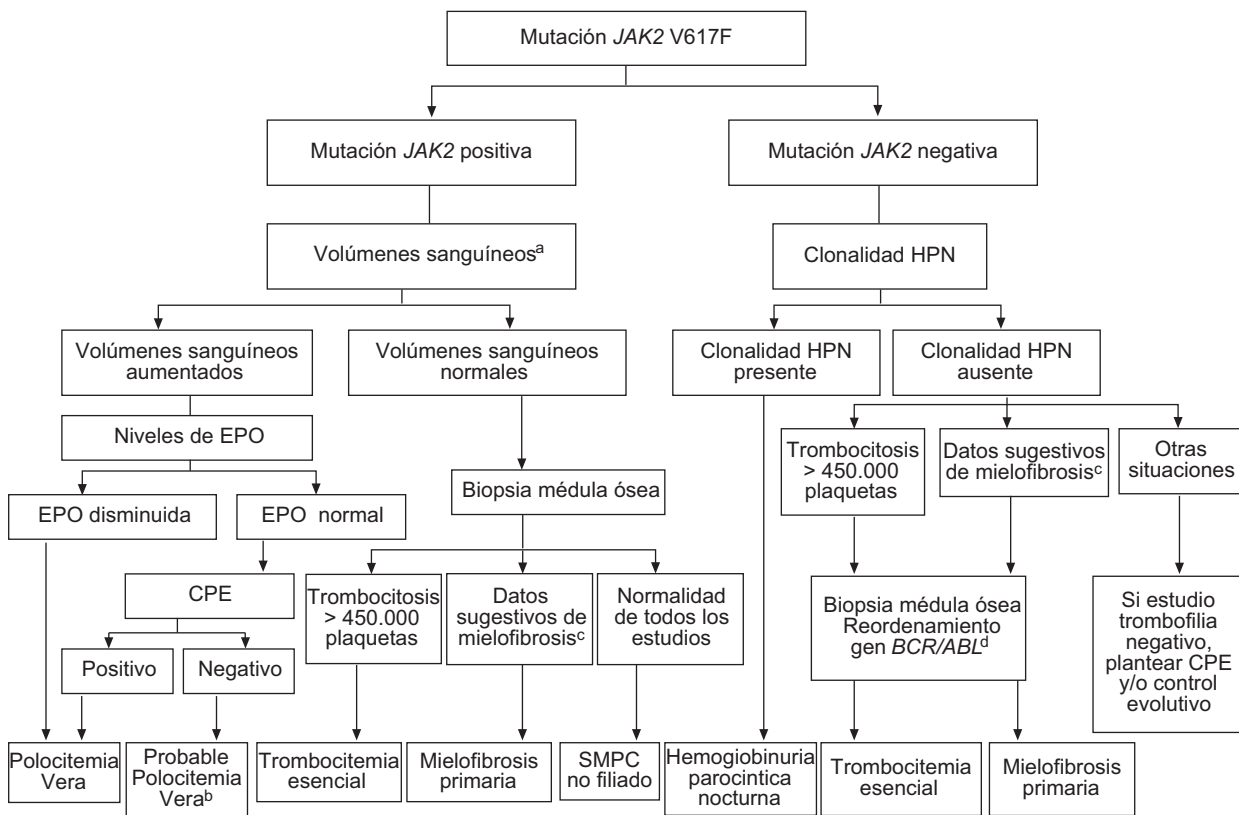


Figura 1 Algoritmo diagnóstico de los síndromes mieloproliferativos crónicos en la trombosis portal (con la colaboración del Dr. Cervantes y del Dr. Reverter).

^aSi Hb > 18,5 g/dl en hombres y > 16,5 g/dl en mujeres se considera que el volumen eritrocitario está aumentado y no es necesario determinarlo mediante métodos isotópicos.

^bPV altamente probable: valorar si realizar biopsia de médula para completar los criterios de la OMS.

^cCitopenias, síndrome leucoeritroblástico y/o dacriocitos en sangre periférica a LDH elevada.

^dReordenamiento del gen BCR/ABL debe ser negativo.

CPE: cultivo de progenitores eritroides de sangre periférica; EPO: eritropoyetina sérica; HPN: hemoglobinuria paroxística nocturna; SMPC: síndrome mieloproliferativo crónico.

prevalencia en la población general. Por todos estos motivos, estas determinaciones no son imprescindibles en el algoritmo diagnóstico de la TVP. Recientemente se ha descrito una variación genética en el gen inhibidor de la fibrinólisis activable por trombina (TAFI) como factor etiológico asociado a la TVP¹⁷. El TAFI es una molécula que regula el equilibrio entre el sistema de coagulación y el sistema de fibrinólisis, por lo que su alteración conlleva un riesgo incrementado de episodios tromboticos. Sus concentraciones séricas presentan una alta variabilidad, sobre todo en casos de enfermedad hepática crónica. Debido a esta variabilidad, en el único estudio publicado hasta la fecha en TVP y SBC, las alteraciones del TAFI se evaluaron a nivel genético (single nucleotide polymorphism -SNP- y haplotipos) en lugar de determinar sus concentraciones plasmáticas¹⁷. Son necesarios más estudios que evalúen el posible papel etiológico del TAFI antes de ser incluido en el algoritmo diagnóstico rutinario de TVP.

El embarazo y el uso de anticonceptivos orales son factores extremadamente raros asociados a la TVP. La mayoría de los estudios publicados sobre gestación y TVP se limitan a series de casos y afirman que esta relación causal no tiene lugar si no hay un factor local o protrombótico subyacente¹⁸. Estudios descriptivos y de casos y controles realizados en diferentes países europeos demuestran que la prevalencia de TVP en consumidoras de anticonceptivos orales (ACO) es similar a la prevalencia hallada en la población general. Las mujeres consumidoras de ACO presentan una *odds ratio* de tener TVP de sólo 0,8 en

comparación con un 3,3 de presentar trombosis venosa profunda de las extremidades inferiores¹⁸. Todo esto hace sospechar que estos dos factores hormonales por sí solos no son suficientes en ausencia de un factor protrombótico subyacente, pero parece probable que pueda ejercer un papel desencadenante de trombosis en estos casos. Por eso deberían considerarse como factores de riesgo tromboticos pero no como enfermedades protrombóticas¹⁸.

Otras situaciones protrombóticas relacionadas con la TVP son los factores locales. Éstos hacen referencia tanto a enfermedades infecciosas e inflamatorias (pancreatitis, colecistitis, colangitis y apendicitis) como a lesiones del eje venoso portal (esplenectomía, *shunt* portocava y otros procedimientos quirúrgicos)³. Como se ha mencionado previamente, la presencia de un factor local no excluye la presencia de uno o varios trastornos tromboticos, por lo que es precisa la realización de una completa evaluación de todos los factores etiológicos¹⁹. En niños con TVP es frecuente encontrar una historia de onfalitis o cateterización de la vena umbilical, no necesariamente asociada a la presencia de un estado protrombótico²⁰.

Otras enfermedades vasculares hepáticas, como el SBC y la hipertensión portal idiopática, se han asociado al desarrollo de TVP²¹. La presencia de una resistencia del flujo sanguíneo intrahepático con el consiguiente enlentecimiento del flujo portal que, frecuentemente unido a un factor protrombótico de base, podría favorecer el desarrollo de la TVP²².

En la [tabla 2](#) se muestran los estudios etiológicos que deben realizarse en pacientes con trombosis portal.

Tabla 2 Estudios etiológicos para realizar en pacientes con trombosis venosa portal

Factores etiológicos	Estudios recomendados
Trastornos tromboticos adquiridos	
Hemoglobinuria paroxística nocturna	Citometría de flujo que evalúa la ausencia de los antígenos CD55 y CD59 en eritrocitos y leucocitos
Síndromes mieloproliferativos	Biopsia de medula ósea, mutación del gen <i>JAK 2</i> , volumen eritrocítico total y eritropoyetina sérica después de corregir una posible deficiencia de hierro; crecimiento espontáneo de colonias eritroides
Síndrome antifosfolípido	Anticardiolipina por ELISA; anticoagulante lúpico
Enfermedad de Behçet	Diagnóstico clínico
Colitis ulcerosa	Diagnóstico clínico, colonoscopia y toma de biopsias
Enfermedad de Crohn	Diagnóstico clínico, ileocolonoscopia y toma de biopsias
Enfermedad celíaca	Anticuerpos antiendomiso, antigliadina y antitransglutaminasa. Biopsias duodenales
Hiperhomocisteinemia	No hay datos suficientes para incluirlos en la práctica clínica
Trastornos tromboticos hereditarios	
Deficiencias de antitrombina, proteína C y proteína S	Relación con valores de factor II, V, VII o X tras corregir un posible déficit de vitamina K. Si hay dudas, realizar estudios familiares
Factor V Leiden	Resistencia a la proteína C activada. Si se encuentra presente, realizar estudio molecular del polimorfismo G1691A
Mutación del gen de la protrombina	Estudio molecular del polimorfismo G20210A
TAFI	No hay datos suficientes para incluirlos en la práctica clínica
Mutación MTHFR	No hay datos suficientes para incluirlos en la práctica clínica

TAFI: gen inhibidor de la fibrinólisis activable por trombina.

Manifestaciones clínicas

Las manifestaciones clínicas en el momento del diagnóstico dependen del momento evolutivo en el que se encuentre la TVP. La trombosis portal puede diagnosticarse en el momento en que se produce la trombosis portal aguda. Puede ocurrir que este episodio inicial pase desapercibido y la trombosis portal se diagnostique en fase crónica. En ocasiones, va a ser imposible diferenciar si nos encontramos ante una TVP aguda o ante una retrombosis en un paciente que ya tenía una cavernomatosis portal que no se había detectado previamente.

Fase aguda de la trombosis portal

La presencia y gravedad de los síntomas en la trombosis portal aguda se atribuye a la velocidad en la instauración de la trombosis y la extensión de ésta. Los pacientes presentan dolor abdominal, fiebre y respuesta inflamatoria sistémica. En otras ocasiones aparece fiebre sin un foco aparente. En el 80% de los casos el dolor se asocia a síntomas dispépticos inespecíficos (náusea, plenitud posprandial) y malestar general. En muchos de estos casos, estas manifestaciones se solapan con las del factor desencadenante, como puede ser la cirugía reciente o la pancreatitis aguda. En los casos en los que la trombosis afecta a los pequeños arcos mesentéricos o en los que el diagnóstico y el tratamiento se retrasan pueden aparecer síntomas de isquemia intestinal. La presencia de necrosis isquémica intestinal debe sospecharse cuando el cuadro se acompaña de hematoquecia, defensa abdominal, líquido libre intraabdominal o acidosis metabólica con insuficiencia renal o pulmonar. La aparición de una estenosis intestinal puede ser la secuela tardía de la isquemia venosa mesentérica. Las consecuencias que la TVP aguda tiene sobre un hígado sano son mínimas o inexistentes.

La trombosis aislada de una rama intrahepática portal de gran tamaño (lobular o segmentaria) es una situación especial que frecuentemente se detecta de forma incidental en el transcurso de la realización de una prueba de imagen habitual postintervención quirúrgica, y se acompaña de un incremento moderado y transitorio de las transaminasas. Posteriormente, puede tener lugar una atrofia del territorio hepático afectado con una hipertrofia del resto del parénquima. A diferencia de cuando se trombose el tronco, no hay desarrollo de hipertensión portal ni de venas colaterales. Los parámetros analíticos de función hepática rápidamente se normalizan.

La obstrucción de la vena esplénica o de las venas mesentéricas superior e inferior condiciona una clínica similar a la descrita para la trombosis del tronco portal, con la formación de colaterales con flujo hepatopetal, que rodean el territorio afectado. Ocasionalmente, también se desarrollarán colaterales portosistémicas con flujo hepatofugal. Ambas serán el origen de varices potencialmente sangrantes.

Un estudio reciente multicéntrico prospectivo que incluyó a 101 pacientes con TVP aguda, demuestra una baja tasa de complicaciones en esta entidad. Únicamente 9 pacientes presentaron hemorragia de cualquier origen (5 de ellos gastrointestinal), 2 pacientes presentaron infarto intestinal

(con buena evolución tras resección del tramo afectado) y 2 pacientes fallecieron, uno debido a un colangiocarcinoma y otro a raíz de una sepsis²³.

Fase crónica de la trombosis portal.

Cavernomatosis portal

Con frecuencia, el episodio agudo de la TVP es asintomático u oligosintomático, por lo que no se diagnostica hasta el desarrollo de complicaciones secundarias a la hipertensión portal (trombocitopenia, esplenomegalia, hemorragia digestiva por varices e ictericia) o de modo casual durante la realización de pruebas de imagen realizadas en otro contexto¹⁹. Este modo de presentación está probablemente en relación con una instauración progresiva de la trombosis, lo que da tiempo a que se pongan en marcha mecanismos compensadores. Uno de estos mecanismos de regulación consiste en la inmediata vasodilatación del territorio arterial hepático en respuesta a un descenso del flujo venoso portal²⁴. Otro mecanismo es el rápido desarrollo de colaterales que superan el territorio trombosado. Estas colaterales se forman en pocos días y se estabilizan en el conocido cavernoma en el plazo de 3 a 5 semanas²⁴. La puesta en marcha de estos mecanismos permite que el flujo hepático total permanezca estable o con un mínimo descenso. Sin embargo, la presión portal se incrementa.

Las complicaciones de la hipertensión portal son las principales manifestaciones clínicas de la cavernomatosis portal. La endoscopia digestiva alta muestra varices en el 20 al 55% de los casos, generalmente de gran tamaño²⁵⁻²⁷. En nuestra experiencia en pacientes con TVP aguda, las varices gastroesofágicas pueden desarrollarse tan precozmente como en el primer mes desde el inicio de los síntomas. No obstante, en otros pacientes la aparición de éstas puede retrasarse unos meses y ya manifestarse en forma de hemorragia variceal. Por esto, en pacientes con TVP aguda creemos recomendable la realización de una endoscopia para el cribado precoz de varices a los 2 o 3 meses del episodio agudo y repetirla nuevamente a los 6 a 9 meses en los casos en los que las varices no estén presentes en la endoscopia inicial. No existen datos que permitan recomendar una pauta específica de cribado de varices en aquellos pacientes en los que en esta segunda endoscopia no se observe la presencia de varices. No obstante, es posible que una vez formado y «estabilizado» el cavernoma, el riesgo de que se desarrollen varices en aquellos pacientes en los que no se han desarrollado en los primeros años sea menor. No obstante, este hecho debe investigarse, y por eso en la actualidad se recomienda la misma práctica establecida en pacientes cirróticos, la realización de una endoscopia cada 2 o 3 años¹⁹. A diferencia de lo que ocurre con la cirrosis hepática, la presencia de varices ectópicas en duodeno, región anorrectal o lecho vesicular son más frecuentes en las TVP². Sin embargo, la gastropatía por hipertensión portal es rara en esta entidad^{2,24}.

La hemorragia digestiva por varices esofágicas es la manifestación clínica más frecuente, tanto en niños como en adultos^{28,29}, con una incidencia en pacientes sin tratamiento de 25 por cada 100 pacientes al año. Los factores predictivos de la hemorragia por varices son el tamaño de éstas y el antecedente de hemorragia previa. Si

bien la gravedad y los requerimientos transfusionales pueden ser muy elevados, la mortalidad asociada a estos episodios de hemorragia es muy baja, probablemente en relación con la presencia de una función hepática conservada^{26,30,31}.

En más del 80% de los pacientes con obstrucción crónica de la vena porta se identifican mediante técnicas de imagen colangiográficas^{32,33}, anomalías de la vesícula y vías biliares, intrahepáticas y extrahepáticas (lo que se define como colangiopatía portal)^{2,34}. Esta entidad, también descrita en niños³⁵, se ha atribuido a la posible lesión isquémica secundaria a la TVP pero más probablemente a la compresión biliar por las colaterales periportales que componen el cavernoma^{32,33,36}. A pesar de la alta frecuencia de alteraciones biliares en las pruebas de imagen (principalmente estenosis, dilataciones, angulaciones e irregularidad del conducto biliar), las repercusiones clínicas, como la colecistitis, la colangitis y la ictericia obstructiva, son mucho menos frecuentes y pueden ocurrir entre un 5 y un 35% de los pacientes según diferentes series^{32,33,37}. El aumento de fosfatasa alcalina y de gammaglutamiltransferasa son las alteraciones más frecuentes.

Otros síntomas, como la saciedad precoz, el malestar abdominal y la plenitud se encuentran relacionados con la esplenomegalia gigante. La ascitis se considera una manifestación tardía y suele estar asociada a un episodio desencadenante, como puede ser la hemorragia digestiva o la infección. En nuestra experiencia, la probabilidad actuarial de desarrollo de ascitis a los 2 años de un episodio de TVP aguda no repermeabilizada es del 16%²⁵, y ésta suele controlarse bien con tratamiento médico. En caso contrario, deben descartarse otras causas de ascitis. Contrariamente a lo que se ha indicado previamente, estos pacientes presentan una función hepática preservada.

Aunque la encefalopatía manifiesta es rara, en la mitad de los pacientes con TVP no cirrótica, no tumoral, se desarrollan alteraciones neurológicas subclínicas comparables a la encefalopatía subclínica que se desarrolla en los pacientes cirróticos³⁸. El impacto clínico que supone esta

alteración cognitiva en la calidad de vida de estos pacientes requiere todavía mayor investigación.

Otra complicación es la trombosis recurrente (incidencia sin tratamiento anticoagulante de 6,5 por 100 pacientes al año) cuyo principal factor predictivo es la presencia de una enfermedad procoagulante subyacente.

Es frecuente la asociación de una leve elevación de transaminasas a una tasa baja de protrombina y de otros parámetros de la coagulación (factor V, factor VII, proteínas C, S y antitrombina)³⁹. El motivo por el que se producen estas alteraciones no es bien conocido y se han atribuido tanto a fenómenos de consumo como de déficit de producción. De hecho, la restauración del flujo sanguíneo hepático ha demostrado revertir la alteración de estos parámetros de coagulación. Sin embargo, el impacto real de estas alteraciones en el curso clínico es desconocido.

Diagnóstico

El diagnóstico de TVP aguda debe sospecharse en todo paciente con dolor abdominal de reciente aparición; especialmente si se conoce portador de una enfermedad protrombótica subyacente. Asimismo, en todo paciente con hipertensión portal debe descartarse una TVP crónica.

Son varias las pruebas de imagen disponibles para el estudio de la TVP. La ecografía Doppler abdominal que lleva a cabo un facultativo con experiencia e informado sobre la sospecha del cuadro es la técnica de elección por su alta sensibilidad y ausencia de efectos secundarios⁴⁰. El diagnóstico queda demostrado por la ausencia, estasis, turbulencia, inversión del flujo o presencia de material ecogénico sólido en el interior de la vena porta. Además, permite valorar la existencia de vasos colaterales y esplenomegalia. La tomografía computarizada (TC) y la resonancia magnética (RM) pueden ayudar a establecer la extensión y a identificar el momento evolutivo de la trombosis. Los datos que orientan ante una TVP aguda (fig. 2a) son la existencia de una mayor densidad endoluminal previa a la administración

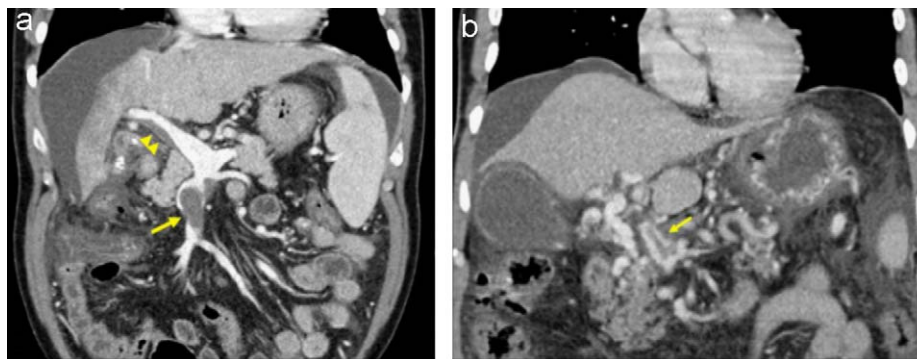


Figura 2 a) En este corte coronal de tomografía computarizada (TC) se puede observar la presencia de un material de alta densidad en el interior de la vena mesentérica superior (flecha) que corresponde a una trombosis total. A nivel de la vena porta se observa otro defecto de repleción que no afecta a la totalidad de la luz, que corresponde a una trombosis parcial de la vena porta (cabeza de flecha). La ausencia de colaterales sugiere que nos encontramos ante un episodio agudo de TVP. (cortesía de la Dra. García-Criado, Servicio de Radiología, Hospital Clínic). b) Corte coronal de TC que muestra la transformación cavernomatosa de la vena porta. En él se puede observar la presencia de múltiples vasos tortuosos que superan la zona trombosada. También se aprecia una imagen de retrorrombosis en el interior de uno de los vasos que forman el cavernoma (flecha) (cortesía de la Dra. García-Criado, Servicio de Radiología, Hospital Clínic).

del contraste intravenoso y la ausencia de colaterales de gran tamaño portoportales o portosistémicas. No obstante, en ocasiones será imposible diferenciar si nos encontramos ante una TVP aguda o bien ante un fenómeno de retrombosis en un paciente con cavernomatosis portal. Además, estas técnicas permiten identificar la presencia de alteraciones asociadas a la TVP, como abscesos, neoplasias, procesos inflamatorios intestinales, pancreáticos, etc⁴¹. Con la utilización de forma combinada de todas estas técnicas tan sólo permanecerá sin diagnóstico una minoría de casos. La biopsia hepática no tiene valor diagnóstico, aunque puede mostrar proceso trombótico de pequeño vaso venoso portal.

En la fase crónica, las técnicas de imagen muestran la presencia de un cavernoma⁴⁰ (fig. 2b). En formas evolucionadas no es infrecuente que las pruebas de imagen pongan de manifiesto un hígado con alteración de la arquitectura (zonas de atrofia e hipertrofia) e incluso imágenes nodulares correspondientes a áreas de hiperplasia nodular regenerativa en relación con la alteración de la perfusión hepática, que podría hacer pensar en la existencia de un hepatocarcinoma. En estos casos es importante establecer el diagnóstico diferencial de cirrosis con trombosis portal asociada. En estos estadios, la biopsia permite descartar enfermedades hepáticas crónicas. Sobre la base de la experiencia, la presencia de un valor normal en la elastografía de transición (FibroScan[®]) puede ayudar en el diagnóstico diferencial entre la TVP cirrótica y la TVP no cirrótica. La RM permite, además, evaluar la colangiopatía secundaria a compresión por circulación colateral^{32,42}. La colangiopancreatografía retrógrada endoscópica (CPRE) debe reservarse para los casos sintomáticos que requieran la realización de terapéutica.

Tratamiento

Trombosis venosa portal aguda

Anticoagulación

Tras el diagnóstico de TVP aguda debe iniciarse la anticoagulación lo más precozmente posible^{19,29}. La recomendación de la anticoagulación se basa en la observación de que la recanalización espontánea es extremadamente infrecuente o nula²⁵. En contraste, se observa una recanalización parcial o completa en una proporción considerable de pacientes, que oscila en torno al 40%, en series publicadas recientemente²⁵. La repermeabilización del tronco venoso portal o de una de sus ramas evita el desarrollo de hipertensión portal (y como consecuencia, de ascitis, varices esofágicas y hemorragia digestiva varicosa), con el consiguiente impacto en el pronóstico de estos pacientes²⁵. El retraso en el inicio de la anticoagulación parece vital. En un estudio reciente, la tasa de recanalización (parcial o completa) fue del 60% en los casos en que la anticoagulación se inició en la primera semana desde el inicio de los síntomas, y sólo de un 20% cuando ésta se inició más tarde (dentro de los primeros 30 días)²⁵. Este mismo estudio mostró que la probabilidad de lograr la repermeabilización es menor cuando hay más de un factor protrombótico. Estos datos refuerzan la idea de que un estudio etiológico exhaustivo es mandatorio cuando se diagnostica

la TVP, y es necesario iniciar la anticoagulación lo más precozmente posible. Un amplio estudio prospectivo multicéntrico europeo identificó la existencia de líquido libre abdominal (incluso detectado por ecografía) y la extensión de la trombosis a la vena esplénica como factores predictivos de ausencia de repermeabilización, a pesar de emplear un tratamiento anticoagulante precoz²³. Estos criterios podrían ayudar a seleccionar subpoblaciones de pacientes con TVP aguda que presentan baja probabilidad de recanalización y, por tanto, ser candidatos para probar otras intervenciones terapéuticas más agresivas.

La repermeabilización puede tener lugar hasta después de 4-6 meses tras el inicio de la anticoagulación^{26,27}. Por tanto, es recomendable mantener a los pacientes con anticoagulación al menos durante 6 meses^{19,29}, y actualmente, de acuerdo con las recomendaciones vigentes (comité de expertos), se aconseja un año, ya que las trombosis del territorio esplácnico se consideran trombosis de riesgo vital. La anticoagulación permanente parece razonable en los casos en los que se identifica un trastorno protrombótico, haya antecedentes personales o familiares de trombosis venosa profunda o historia previa de dolor abdominal sospechoso de ser isquémico.

En la fase aguda de la TVP, la anticoagulación debe iniciarse con heparina debido a su rapidez de acción, y debe mantenerse al menos durante 2-3 semanas, tras lo que puede sustituirse por anticoagulantes orales, tratando de mantener un cociente internacional normalizado entre 2 y 3. La heparina de bajo peso molecular (HBPM) es tan efectiva y segura como la heparina intravenosa⁴³. Las HBPM son las más empleadas, ya que presentan una dosis-respuesta más predecible, lo que hace innecesaria su monitorización y le confiere menor riesgo de hemorragia o trombocitopenia alérgica.

La seguridad y eficacia de la anticoagulación a largo plazo en pacientes con TVP se ha evaluado en escasos estudios publicados hasta la fecha. En ellos se constata la gran seguridad de la anticoagulación, ya que no han demostrado que aumente el número ni la gravedad de los episodios de hemorragia digestiva o trombocitopenia³⁰, siempre que se adopten las medidas pertinentes de profilaxis primaria o secundaria de hemorragia digestiva previas al inicio de ésta³⁰. Por tanto, la anticoagulación puede administrarse en presencia de enfermedades subyacentes graves, incluso trombocitopenia, ya que los efectos adversos durante ésta son infrecuentes^{23,25}.

En ausencia de daño isquémico intestinal grave, el dolor abdominal remite en el plazo de una a dos semanas. Cuando se sospeche afectación isquémica intestinal se debe realizar seguimiento con TC. La evolución satisfactoria del cuadro clínico sin recurrencia de signos ni síntomas permitirá llevar a cabo el seguimiento del paciente mediante la realización de ecografías Doppler al tercer y sexto mes del diagnóstico. La aparición tardía (durante el seguimiento) de dolor abdominal indica la presencia de estenosis intestinal como secuela.

Otras medidas terapéuticas

La indicación de tratamientos intensivos, como la administración de fármacos trombolíticos (por vía sistémica o a nivel arterial mesentérico, o bien su administración in situ

mediante acceso venoso transyugular o percutáneo transhepático) es controvertida. Por esto, debido a la alta tasa de complicaciones graves, este tratamiento debe reservarse para pacientes que no hayan respondido a la anticoagulación⁴⁴. Se ha propuesto la colocación de un *shunt* portosistémico transyugular intrahepático (TIPS) para asegurar un buen flujo portal, en especial en pacientes con SBC asociado^{22,45,46}. Sin embargo, no hay suficientes datos que hayan evaluado el riesgo-beneficio de esta maniobra en comparación con la anticoagulación precoz. Existe un amplio consenso para no indicar la trombectomía quirúrgica, ya que la recurrencia es la norma si no se administra tratamiento anticoagulante de forma simultánea.

Cavernomatosis portal

Anticoagulación

En pacientes con cavernomatosis portal, la anticoagulación no pretende lograr la repermeabilización, sino prevenir la progresión y la recurrencia de la trombosis³⁰. Estos efectos beneficiosos se han observado sin un aumento en el riesgo o gravedad de la hemorragia gastrointestinal, siempre que se adopten medidas profilácticas adecuadas de prevención de sangrado o resangrado variceal antes de iniciar la anticoagulación³⁰. En pacientes con cavernomatosis portal se recomienda la anticoagulación si existe una enfermedad protrombótica subyacente. Los anticonceptivos orales deben suspenderse.

Profilaxis primaria y secundaria de la hemorragia digestiva

No existen datos suficientes respecto al tratamiento de elección (farmacológico o endoscópico) en la profilaxis primaria, aunque los expertos coinciden en que la prevención debe recomendarse siempre en pacientes con varices grandes¹⁹. En nuestra unidad se manejan las mismas guías de profilaxis primaria que las utilizadas en pacientes cirróticos. Se emplean los betabloqueantes como primera opción y se reserva la ligadura endoscópica para pacientes con varices grandes o de riesgo e intolerancia o contraindicación a betabloqueantes.

El tratamiento endoscópico ha mostrado ser eficaz en la profilaxis secundaria^{47,48}. Un estudio prospectivo presentado en forma de resumen por Kumar et al (comunicación personal) evalúa la eficacia en la profilaxis secundaria de los betabloqueantes y la ligadura endoscópica de varices. Ambos tratamientos son similares en cuanto a tasa de resangrado y no hay diferencias significativas en porcentaje o gravedad de los efectos secundarios. De forma similar al manejo de pacientes con cirrosis hepática, a pesar de no haber estudios en esta población, nosotros recomendamos la utilización combinada de la ligadura endoscópica y el tratamiento con betabloqueantes en la prevención de la recidiva hemorrágica^{30,48}. Son necesarios estudios aleatorizados prospectivos antes de poder realizar recomendaciones sólidas en esta área¹⁹.

Tratamiento del episodio agudo de la hemorragia digestiva

No hay estudios que evalúen cuál es el mejor tratamiento para la hemorragia por varices gastroesofágicas. Por tanto, parece razonable aplicar las mismas recomendaciones que

para enfermos cirróticos con uso de agentes vasoconstrictores y/o tratamientos endoscópicos¹⁹. Con respecto al uso de fármacos (p. ej. somatostatina y terlipresina), existe el riesgo teórico de progresión del trombo debido a la disminución del flujo sanguíneo esplácnico. Sin embargo, no hay datos consistentes a este respecto y se recomienda iniciar el tratamiento farmacológico de forma precoz para controlar la hemorragia⁴⁸. El dolor abdominal que aparece durante la administración de fármacos vasoconstrictores debería hacer descartar fenómenos de retrombosis del eje esplénomesentericoportal, a los que favorece la reducción del flujo venoso portal.

Otras opciones terapéuticas

Se han publicado casos anecdóticos de tratamiento de estos pacientes mediante TIPS⁴⁹. No obstante, esto es muy difícil o imposible en casos de trombosis portal completa sustituida por vasos colaterales.

La cirugía derivativa debe reservarse para los casos de fallo del tratamiento farmacológico y endoscópico⁵⁰ y, en cada caso, el tipo de cirugía derivativa debe individualizarse. Para ello se debe conocer si hay vasos permeables potencialmente derivables, y si la variz causante de la hemorragia drenaría a este vaso. En nuestra experiencia, más de un tercio (37%) de los pacientes con TVP presenta, a su vez, trombosis esplénica y de la vena mesentérica superior, por lo que no son candidatos a las técnicas derivativas convencionales. Otros procedimientos, como la transección esofágica o la esplenectomía (en el caso de una hipertensión portal segmentaria por trombosis de vena esplénica) son menos eficaces debido a la alta frecuencia de resangrado por recidiva de varices. A la hora de considerar la posible realización de una anastomosis derivativa, también se debe tener en cuenta el posible riesgo de trombosis del *shunt*, dada la existencia frecuente de enfermedades trombofílicas en estos pacientes.

Las nuevas técnicas quirúrgicas, como el *bypass* desde la vena mesentérica a la rama portal izquierda (*Rex-shunt*), muestran unos resultados excelentes en niños con TVP sintomática. Con esta técnica se obtiene la resolución de los síntomas, el cese de los episodios de hemorragia digestiva, la normalización del tamaño del bazo, del hemograma y de los parámetros de coagulación (incluidos los factores II, V, VII), preservando así el flujo hepático de una forma fisiológica^{12,51,52}. La experiencia de esta técnica en adultos se reduce a escasos casos clínicos, pero con resultados alentadores^{51,53}. Recientemente se ha publicado un caso de realización de *bypass* de la vena esplénica a la rama portal izquierda en un adulto, que alcanzó resolución de la hipertensión portal y restitución del flujo portal⁵⁴. Por el momento, la aplicabilidad de estas técnicas en adultos requiere validación.

Tratamiento de la colangiopatía portal

No existe estudios que hayan evaluado de forma prospectiva de las siguientes recomendaciones de tratamiento de la colangiopatía portal, que se basan en la experiencia personal y en la revisión de la escasa literatura médica disponible^{55,56}. La administración de ácido ursodesoxicólico (en dosis de 10 a 15 mg/kg/día) debe iniciarse en todo paciente con colangiopatía portal sintomática³².

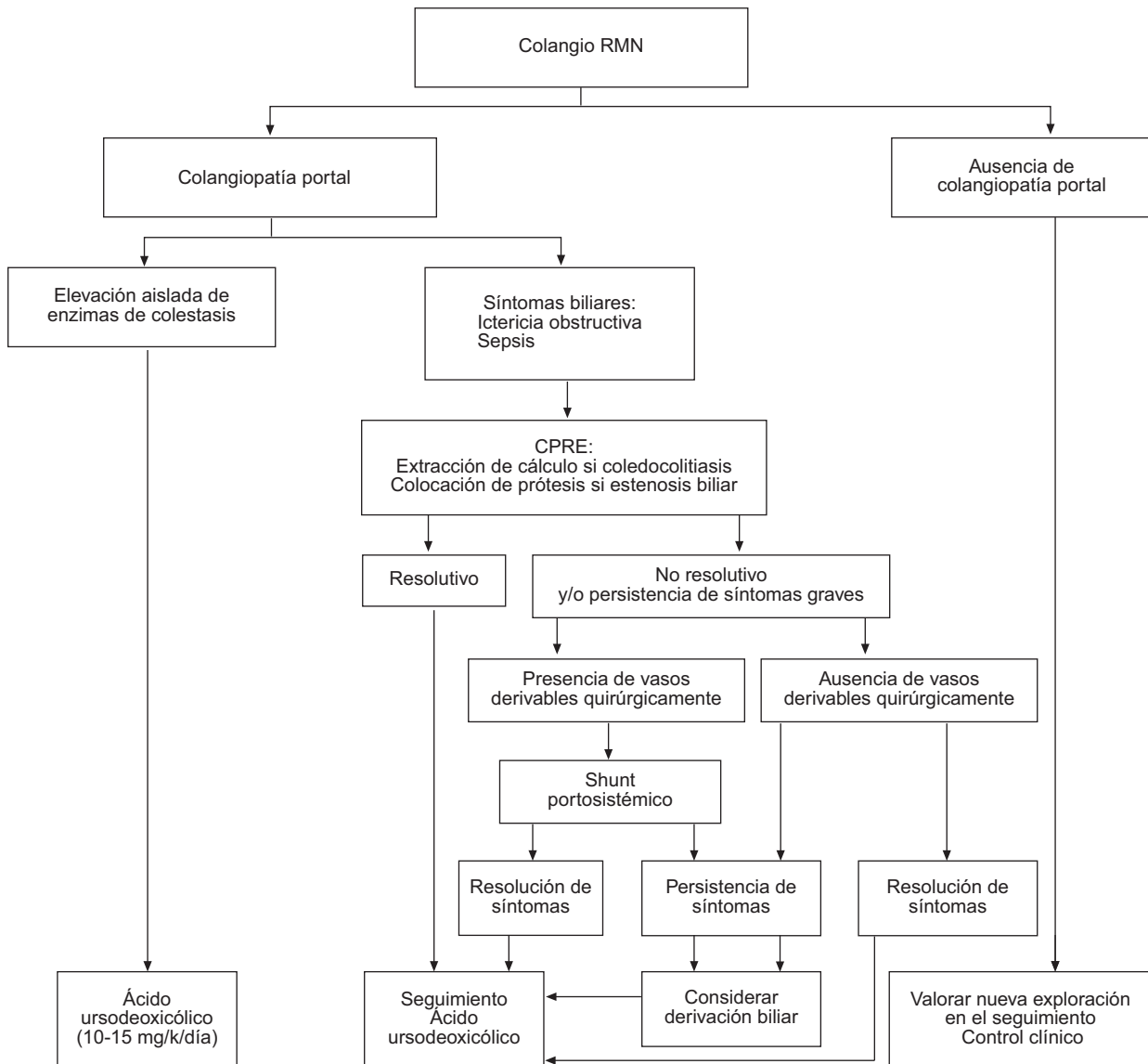


Figura 3 Algoritmo terapéutico de la colangiopatía portal.

En aquellas ocasiones en las que haya coledocolitiasis como complicación de una estenosis biliar debe realizarse una esfinterotomía y extracción del cálculo por CPRE. La esfinterotomía no suele ser eficaz si no existe litiasis coledocal⁵⁷. En caso de persistir la sintomatología debe considerarse la colocación de una prótesis biliar. Debe programarse de forma periódica el recambio de la prótesis, con el fin de evitar la previsible obstrucción de ésta. Cuando haya vasos subsidiarios de descompresión, al descomprimir el sistema venoso portal la derivación quirúrgica del eje esplenoportal⁵⁸ podría disminuir la compresión del cavernoma sobre la vía biliar. Por ello se ha sugerido que ésta sería una alternativa eficaz que algunos autores prefieren utilizar antes que la colocación de prótesis biliares. Las derivaciones bilioentéricas se asocian a un elevado riesgo quirúrgico y, por esto, sólo deben plantearse cuando no hay otras alternativas³². Se ha sugerido que el tratamiento con betabloqueantes no selectivos, al reducir el flujo portal, podría ser también beneficioso. Sin embargo, este hecho no

se ha demostrado. Se han publicado casos anecdóticos de trasplante hepático en pacientes con complicaciones biliares y cavernoma⁵⁹.

La figura 3 resume el algoritmo terapéutico de la colangiopatía portal.

Trombosis portal y embarazo

Tratamiento de la trombosis venosa portal establecida previa al embarazo

El tratamiento de estas pacientes es triple: a) prevención del posible empeoramiento de la TVP por el estado protrombótico característico del embarazo; b) tratamiento de la enfermedad protrombótica de base, y c) prevención y tratamiento de las complicaciones de la hipertensión portal. La anticoagulación debe mantenerse si hay un factor protrombótico subyacente. Los anticoagulantes orales presentan un elevado riesgo de abortos (14,6-56%) y malformaciones congénitas (30%), por lo

que se recomienda el uso de HBPM. Éstas deben iniciarse lo más precozmente posible.

Apenas hay datos del tratamiento de la hipertensión portal durante el embarazo, por lo que parece razonable aplicar las mismas medidas preventivas y terapéuticas de la cirrosis hepática. Se recomienda la realización de una endoscopia digestiva antes de finalizar el segundo trimestre para evaluar el tamaño de las varices, incluso en aquellas pacientes en las que éstas no estuviesen presentes previamente. Los betabloqueantes, a pesar de su riesgo (aunque ocasional) de retardo de crecimiento intrauterino y bradicardia fetal, deben considerarse como la primera línea en la profilaxis primaria. La ligadura endoscópica asociada a betabloqueantes sería una alternativa adecuada en la profilaxis secundaria. El embarazo en estas pacientes suele seguir un curso normal y el parto vaginal es el recomendado ante el elevado riesgo asociado a la cesárea por la posible presencia de várices pélvicas. En caso de hemorragia digestiva por varices, el pronóstico materno es bueno, pero no así el fetal. La incidencia de aborto, fetos pequeños para la edad gestacional y muerte perinatal es mayor en estas mujeres^{5,18}. En caso de que exista una enfermedad protrombótica subyacente específica, también deberá valorarse el posible impacto de ésta sobre el embarazo. Toda paciente con TVP que desee quedarse embarazada debe ser informada adecuadamente y el embarazo debe considerarse como de alto riesgo.

Tratamiento de la trombosis venosa portal intercurrente

El tratamiento no difiere del de las no gestantes y se recomienda el uso de HBPM, que pueden alcanzar unas tasas de recanalización parcial o completa en el 75% de los casos.

Evolución y pronóstico

Estudios recientes reflejan que la trombosis portal tiene un buen pronóstico, y la tasa de supervivencia se sitúa en el 85% a los 5 años y en el 81% a los 10 años^{12,60}. En estadios precoces, la necrosis intestinal es la complicación más grave, con una mortalidad entre el 20 y el 50%, incluso con la resección quirúrgica del segmento afectado³. La mortalidad en estos pacientes se debe principalmente a las enfermedades asociadas más que a las complicaciones de la hipertensión portal¹⁹. En más del 50% de los casos (fundamentalmente en pacientes con más de 60 años de edad), la causa de la muerte no guarda relación directa con la TVP. En la mitad de los fallecidos como consecuencia directa de la TVP lo hacen por hemorragia digestiva y el resto (el 25%) por trombosis extensa o recurrente³⁰. Los factores predictivos de supervivencia no se han estudiado convenientemente, aunque parece que el principal determinante es la edad.

Agradecimientos

Al los Dres. Cervantes, Reverter y García-Criado por su inestimable colaboración.

Susana Seijo-Ríos recibe una beca «Río Hortega» del Instituto de Salud Carlos III (CM08/00161). El CIBERehd está financiado por el Instituto de Salud Carlos III.

Bibliografía

- Valla DC, Condat B. Portal vein thrombosis in adults: pathophysiology, pathogenesis and management. *J Hepatol.* 2000;32:865-71.
- Sarin SK, Agarwal SR. Extrahepatic portal vein obstruction. *Semin Liver Dis.* 2002;22:43-58.
- García-Pagán JC, Hernández-Guerra M, Bosch J. Extrahepatic portal vein thrombosis. *Semin Liver Dis.* 2008;28:282-92.
- Valla DC, Condat B, Lebrech D. Spectrum of portal vein thrombosis in the West. *J Gastroenterol Hepatol.* 2002;17:5224-7.
- Sarin SK, Sollano JD, Chawla YK, Amarapurkar D, Hamid S, Hashizume M, et al. Consensus on extra-hepatic portal vein obstruction. *Liver Int.* 2006;26:512-9.
- Primignani M, Mannucci PM. The role of thrombophilia in splanchnic vein thrombosis. *Semin Liver Dis.* 2008;28:293-301.
- Denninger MH, Chait Y, Casadevall N, Hillaire S, Guillin MC, Bezeaud A, et al. Cause of portal or hepatic venous thrombosis in adults: The role of multiple concurrent factors. *Hepatology.* 2000;31:587-91.
- Janssen HL, Meinardi JR, Vlegaar FP, Van Uum SH, Haagsma EB, Van Der Meer FJ, et al. Factor V Leiden mutation, prothrombin gene mutation, and deficiencies in coagulation inhibitors associated with Budd-Chiari syndrome and portal vein thrombosis: Results of a case-control study. *Blood.* 2000;96:2364-8.
- Primignani M, Martinelli I, Bucciarelli P, Battaglioli T, Reati R, Fabris F, et al. Risk factors for thrombophilia in extrahepatic portal vein obstruction. *Hepatology.* 2005;41:603-8.
- Rosendaal FR. Venous thrombosis: A multicausal disease. *Lancet.* 1999;353:1167-73.
- Valla D, Casadevall N, Huisse MG, Tulliez M, Grange JD, Muller O, et al. Etiology of portal vein thrombosis in adults. A prospective evaluation of primary myeloproliferative disorders. *Gastroenterology.* 1988;94:1063-9.
- Bittencourt PL, Couto CA, Ribeiro DD. Portal vein thrombosis and Budd-Chiari syndrome. *Clin Liver Dis.* 2009;13:127-44.
- Baxter EJ, Scott LM, Campbell PJ, East C, Fourouclas N, Swanton S, et al. Acquired mutation of the tyrosine kinase JAK2 in human myeloproliferative disorders. *Lancet.* 2005;365:1054-61.
- Kiladjian JJ, Cervantes F, Leebeek FW, Marzac C, Cassinat B, Chevret S, et al. The impact of JAK2 and MPL mutations on diagnosis and prognosis of splanchnic vein thrombosis: A report on 241 cases. *Blood.* 2008;111:4922-9.
- Primignani M, Barosi G, Bergamaschi G, Gianelli U, Fabris F, Reati R, et al. Role of the JAK2 mutation in the diagnosis of chronic myeloproliferative disorders in splanchnic vein thrombosis. *Hepatology.* 2006;44:1528-34.
- Tefferi A, Thiele J, Orazi A, Kvasnicka HM, Barbui T, Hanson CA, et al. Proposals and rationale for revision of the World Health Organization diagnostic criteria for polycythemia vera, essential thrombocythemia, and primary myelofibrosis: Recommendations from an ad hoc international expert panel. *Blood.* 2007;110:1092-7.
- De Bruijne EL, Murad SD, De Maat MP, Tanck MW, Haagsma EB, Van Hoek B, et al. Genetic variation in thrombin-activatable fibrinolysis inhibitor (TAFI) is associated with the risk of splanchnic vein thrombosis. *Thromb Haemost.* 2007;97:181-5.
- Perarnau JM, Bacq Y. Hepatic vascular involvement related to pregnancy, oral contraceptives, and estrogen replacement therapy. *Semin Liver Dis.* 2008;28:315-27.
- De Franchis R. Evolving consensus in portal hypertension. Report of the Baveno IV consensus workshop on methodology of diagnosis and therapy in portal hypertension. *J Hepatol.* 2005;43:167-76.

20. Pinto RB, Silveira TR, Bandinelli E, Rohsig L. Portal vein thrombosis in children and adolescents: The low prevalence of hereditary thrombophilic disorders. *J Pediatr Surg.* 2004;39:1356–61.
21. Cazals-Hatem D, Vilgrain V, Genin P, Denninger MH, Durand F, Belghiti J, et al. Arterial and portal circulation and parenchymal changes in Budd-Chiari syndrome: A study in 17 explanted livers. *Hepatology.* 2003;37:510–9.
22. Murad SD, Valla DC, De Groen PC, Zeitoun G, Haagsma EB, Kuipers EJ, et al. Pathogenesis and treatment of Budd-Chiari syndrome combined with portal vein thrombosis. *Am J Gastroenterol.* 2006;101:83–90.
23. Plessier A MS, Hernández-Guerra M et al. A prospective multicentric follow-up study on 105 patients with acute portal vein thrombosis (PVT): Results from the European Network for Vascular Disorders of the Liver. *Hepatology.* 2007;46 En prensa.
24. Harmanci O, Bayraktar Y. Portal hypertension due to portal venous thrombosis: Etiology, clinical outcomes. *World J Gastroenterol.* 2007;13:2535–40.
25. Turnes J, Garcia-Pagan JC, González M, Aracil C, Calleja JL, Ripoll C, et al. Portal hypertension-related complications after acute portal vein thrombosis: Impact of early anticoagulation. *Clin Gastroenterol Hepatol.* 2008;6:1412–7.
26. Amitrano L, Guardascione MA, Scaglione M, Pezzullo L, Sangiuliano N, Armellino MF, et al. Prognostic factors in noncirrhotic patients with splanchnic vein thromboses. *Am J Gastroenterol.* 2007;102:2464–70.
27. Condat B, Pessione F, Helene Denninger M, Hillaire S, Valla D. Recent portal or mesenteric venous thrombosis: Increased recognition and frequent recanalization on anticoagulant therapy. *Hepatology.* 2000;32:466–70.
28. Álvarez F, Bernard O, Brunelle F, Hadchouel P, Odievre M, Alagille D. Portal obstruction in children. I. Clinical investigation and hemorrhage risk. *J Pediatr.* 1983;103:696–702.
29. Sarin SK, Kumar A. Noncirrhotic portal hypertension. *Clin Liver Dis.* 2006;10:627–51 x.
30. Condat B, Pessione F, Hillaire S, Denninger MH, Guillin MC, Poliquin M, et al. Current outcome of portal vein thrombosis in adults: Risk and benefit of anticoagulant therapy. *Gastroenterology.* 2001;120:490–7.
31. Janssen HL. Role of coagulation in the natural history and treatment of portal vein thrombosis. *J Gastroenterol Hepatol.* 2001;16:595–6.
32. Condat B, Valla D. Portal vein thrombosis. *Presse Med.* 2003;32:1460–5.
33. Khuroo MS, Yattoo GN, Zargar SA, Javid G, Dar MY, Khan BA, et al. Biliary abnormalities associated with extrahepatic portal venous obstruction. *Hepatology.* 1993;17:807–13.
34. Htun Oo Y, Olliff S, Haydon G, Thorburn D. Symptomatic portal biliopathy: A single centre experience from the UK. *Eur J Gastroenterol Hepatol.* 2009;21:206–13.
35. Sarin SK, Bansal A, Sasan S, Nigam A. Portal-vein obstruction in children leads to growth retardation. *Hepatology.* 1992;15:229–33.
36. Dhiman RK, Puri P, Chawla Y, Minz M, Bapuraj JR, Gupta S, et al. Biliary changes in extrahepatic portal venous obstruction: Compression by collaterals or ischemic?. *Gastrointest Endosc.* 1999;50:646–52.
37. Sezgin O, Oguz D, Altintas E, Saritas U, Sahin B. Endoscopic management of biliary obstruction caused by cavernous transformation of the portal vein. *Gastrointest Endosc.* 2003;58:602–8.
38. Minguez B, García-Pagán JC, Bosch J, Turnes J, Alonso J, Rovira A, et al. Noncirrhotic portal vein thrombosis exhibits neuropsychological and MR changes consistent with minimal hepatic encephalopathy. *Hepatology.* 2006;43:707–14.
39. Fisher NC, Wilde JT, Roper J, Elias E. Deficiency of natural anticoagulant proteins C, S, and antithrombin in portal vein thrombosis: A secondary phenomenon?. *Gut.* 2000;46:534–9.
40. Ueno N, Sasaki A, Tomiyama T, Tano S, Kimura K. Color Doppler ultrasonography in the diagnosis of cavernous transformation of the portal vein. *J Clin Ultrasound.* 1997;25:227–33.
41. Lee HK, Park SJ, Yi BH, Yeon EK, Kim JH, Hong HS. Portal vein thrombosis: CT features. *Abdom Imaging.* 2008;33:72–9.
42. Okumura A, Watanabe Y, Dohke M, Ishimori T, Amoh Y, Oda K, et al. Contrast-enhanced three-dimensional MR portography. *Radiographics.* 1999;19:973–87.
43. Dolovich LR, Ginsberg JS, Douketis JD, Holbrook AM, Cheah G. A meta-analysis comparing low-molecular-weight heparins with unfractionated heparin in the treatment of venous thromboembolism: Examining some unanswered questions regarding location of treatment, product type, and dosing frequency. *Arch Intern Med.* 2000;160:181–8.
44. Hollingshead M, Burke CT, Mauro MA, Weeks SM, Dixon RG, Jaques PF. Transcatheter thrombolytic therapy for acute mesenteric and portal vein thrombosis. *J Vasc Interv Radiol.* 2005;16:651–61.
45. Pfammatter T, Benoit C, Cathomas G, Blum U. Budd-Chiari syndrome with spleno-mesenteric-portal thrombosis: Treatment with extended TIPS. *J Vasc Interv Radiol.* 2000;11:781–4.
46. Senzolo M, Cholongitas E, Davies N, Marelli N, Shusang V, Patch D, et al. Transjugular intrahepatic portosystemic shunt (TIPS), the preferred therapeutic option for Budd Chiari syndrome associated with portal vein thrombosis. *Am J Gastroenterol.* 2006;101:2163–4 author reply 4–5.
47. Chawla YK, Dilawari JB, Ramesh GN, Kaur U, Mitra SK, Walia BN. Sclerotherapy in extrahepatic portal venous obstruction. *Gut.* 1990;31:213–6.
48. Spaander MC, Murad SD, Van Buuren HR, Hansen BE, Kuipers EJ, Janssen HL. Endoscopic treatment of esophagogastric variceal bleeding in patients with noncirrhotic extrahepatic portal vein thrombosis: A long-term follow-up study. *Gastrointest Endosc.* 2008;67:821–7.
49. Senzolo M, Tibbals J, Cholongitas E, Triantos CK, Burroughs AK, Patch D. Transjugular intrahepatic portosystemic shunt for portal vein thrombosis with and without cavernous transformation. *Aliment Pharmacol Ther.* 2006;23:767–75.
50. Orloff MJ, Orloff MS, Girard B, Orloff SL. Bleeding esophagogastric varices from extrahepatic portal hypertension: 40 years' experience with portal-systemic shunt. *J Am Coll Surg.* 2002;194:717–28 discussion 28–30.
51. De Ville de Goyet J, Gibbs P, Clapuyt P, Reding R, Sokal EM, Otte JB. Original extrahilar approach for hepatic portal revascularization and relief of extrahepatic portal hypertension related to later portal vein thrombosis after pediatric liver transplantation. Long term results. *Transplantation.* 1996;62:71–5.
52. Superina R, Bambini DA, Lokar J, Rigsby C, Whittington PF. Correction of extrahepatic portal vein thrombosis by the mesenteric to left portal vein bypass. *Ann Surg.* 2006;243:515–21.
53. Vanderlan WB, Bansal A, Abouljoud MS. Adult portal hypertension secondary to posttraumatic extrahepatic portal vein thrombosis treated with Rex shunt. *J Trauma.* 2009;66:260–3.
54. Yamamoto S, Sato Y, Oya H, Nakatsuka H, Watanabe T, Takizawa K, et al. Splenic-intrahepatic left portal shunt in an adult patient with extrahepatic portal vein obstruction without recurrence after pancreaticoduodenectomy. *J Hepatobiliary Pancreat Surg.* 2009;16:86–9.
55. Condat B, Vilgrain V, Asselah T, O'Toole D, Rufat P, Zappa M, et al. Portal cavernoma-associated cholangiopathy: A clinical and MR cholangiography coupled with MR portography imaging study. *Hepatology.* 2003;37:1302–8.
56. Dumortier J, Vaillant E, Boillot O, Poncet G, Henry L, Scoazec JY, et al. Diagnosis and treatment of biliary obstruction caused by portal cavernoma. *Endoscopy.* 2003;35:446–50.

57. Bhatia V, Jain AK, Sarin SK. Choledocholithiasis associated with portal biliopathy in patients with extrahepatic portal vein obstruction: Management with endoscopic sphincterotomy. *Gastrointest Endosc.* 1995;42:178–81.
58. Vibert E, Azoulay D, Aloia T, Pascal G, Veilhan LA, Adam R, et al. Therapeutic strategies in symptomatic portal biliopathy. *Ann Surg.* 2007;246:97–104.
59. Hajdu CH, Murakami T, Diflo T, Taouli B, Laser J, Teperman L, et al. Intrahepatic portal cavernoma as an indication for liver transplantation. *Liver Transpl.* 2007;13:1312–6.
60. Janssen HL, Wijnhoud A, Haagsma EB, Van Uum SH, Van Nieuwkerk CM, Adang RP, et al. Extrahepatic portal vein thrombosis: Aetiology and determinants of survival. *Gut.* 2001;49:720–4.