

CASO CLÍNICO

Impactación alimentaria: Reporte de 2 casos y revisión de la literatura



Jorge Adolfo Martínez-Lozano^{a,*}, Enrique Murcio-Pérez^a, Coty González-Fernández^a, Anamaría Eloisa Rosales-Salinas^b, Ambrosio Rafael Bernal-Méndez^a, Rafael Barreto-Zuñiga^a y Félix Téllez-Ávila^a

^a Departamento de Endoscopia Gastrointestinal, Instituto Nacional de Ciencias Médicas y Nutrición Salvador Zubirán, Ciudad de México, México

^b Departamento de Medicina Interna, Hospital Ángeles Mocel, Ciudad de México, México

Recibido el 28 de octubre de 2014; aceptado el 10 de diciembre de 2014

Disponible en Internet el 11 de marzo de 2015

PALABRAS CLAVE

Impactación alimentaria;
Esofagitis;
Endoscopia;
Enfermedad por reflujo gastroesofágico;
Estenosis péptica

Resumen La impactación alimentaria es la primera causa de cuerpos extraños en la consulta de urgencias. Mucho se ha comentado sobre que representa una de las manifestaciones más frecuentes de esofagitis eosinofílica, sin embargo esta patología no es la causa más frecuente. Se presentan 2 casos de pacientes valorados en el área de urgencias con cuadros de impactación alimentaria y que fueron ambos sometidos a endoscopia de tubo superior. El manejo en ambos fue endoscópico con 2 técnicas diferentes pero con resultados satisfactorios en ambos. La etiología de la impactación en ambos pacientes fue la enfermedad por reflujo gastroesofágico al igual que en reportes existentes previamente. En ambos pacientes se descartó el diagnóstico de esofagitis eosinofílica

© 2014 Asociación Mexicana de Endoscopia Gastrointestinal. Publicado por Masson Doyma México S.A. Todos los derechos reservados.

KEYWORDS

Food bolus impaction;
Esophagitis;
Endoscopy;
Gastro-esophageal reflux diseases;
Peptic stenosis

Food impaction: Case report of 2 patients and literatura review

Abstract Food impaction is the primary cause of esophageal foreign bodies in the emergency department. Much has been said about it being one of the most common manifestations of eosinophilic esophagitis; however this disease is not the most common cause of food impaction. Two cases are presented of patients evaluated in the emergency room with symptoms of food impaction and both underwent upper endoscopy. Their management was endoscopic with two

* Autor para correspondencia. Departamento de Endoscopia Gastrointestinal, Instituto Nacional de Ciencias Médicas y Nutrición «Salvador Zubirán», Calle Vasco de Quiroga 15, Tlalpan, Sección XVI, 14000 Ciudad de México, D.F.

Correo electrónico: drjorgemtzlozano@gmail.com (J.A. Martínez-Lozano).

different techniques, with satisfactory results in both. The etiology of impaction in the two patients was gastro-esophageal reflux disease, as described in previous reports. In both patients The diagnosis of eosinophilic esophagitis was ruled out in both patients.

© 2014 Asociación Mexicana de Endoscopia Gastrointestinal. Published by Masson Doyma México S.A. All rights reserved.

Introducción

La impactación alimentaria es la principal causa de la presencia de cuerpos extraños a nivel esofágico. Esta representa una urgencia médica con alto potencial de complicaciones como perforación, mediastinitis y broncoaspiración, por lo que la resolución a la mayor brevedad es un aspecto primordial en el manejo de estos pacientes.

Aproximadamente en el 80-90% de los casos la resolución ocurrirá de manera espontánea, con el paso del material impactado hacia la cámara gástrica; el porcentaje restante requerirá manejo multidisciplinario¹. En la actualidad el manejo de elección es el tratamiento endoscópico con resolución del cuadro en aproximadamente el 98% de los casos, con la presencia de complicaciones principalmente locales en el 1-2% de los pacientes².

Con el «boom» de la esofagitis eosinofílica en la literatura anglosajona, es común que en la práctica clínica estos pacientes sean sometidos a evaluaciones extensas en búsqueda de una enfermedad de la cual existen escasos reportes debidamente documentados en nuestro país^{3,4}. A pesar de lo anterior, no es raro que pacientes con este cuadro clínico sean extensamente valorados con estudios muchas veces innecesarios, y en ocasiones el paciente es sometido a estrés emocional importante ante la posibilidad de padecer una enfermedad poco frecuente y de etiología desconocida. Dado que la impactación alimentaria es uno de los datos que se refiere como una probable manifestación de esofagitis eosinofílica nos parece interesante presentar 2 casos de pacientes que acudieron al departamento de endoscopia de un hospital de tercer nivel con este cuadro clínico.

Casos clínicos

Caso clínico 1

Se presenta el caso de un hombre de 56 años con antecedente de delección del brazo largo del cromosoma 18 (18q-) con crisis convulsivas, hipotiroidismo primario, hipoacusia, síndrome dismórfico y retraso mental como manifestaciones asociadas. En el interrogatorio intencionado se evidenció historia de larga evolución de pirosis, regurgitación y cuadros intermitentes de disfagia de características esofágicas a sólidos y líquidos que mejoraba con el tratamiento con inhibidores de la bomba de protones hasta desaparecer. Sin evidencia de pérdida de peso o datos sugerentes de hemorragia de tubo digestivo. Acude a valoración por cuadro

de 48 h de evolución caracterizado por disfagia esofágica a sólidos y líquidos que progresó hasta afagia, sensación de cuerpo extraño referida a nivel cervical, dolor retroesternal, náuseas, regurgitación y sialorrea. Ante la sospecha de ingestión de cuerpo extraño se realizó trago de bario (fig. 1) en el que se observó bloqueo total del paso de material de contraste a nivel de la unión esofagogástrica con la presencia de múltiples imágenes radiolúcidas. Se realizó estudio endoscópico superior previa sedación e intubación orotraqueal, en donde se observó abundante material líquido y restos alimentarios, presencia de material de contraste baritado que dificultaba la visibilidad de la mucosa. A nivel de la unión esofagogástrica se observó impactación alimentaria (fig. 2). Se realizó lavado abundante para retirada del material de contraste y se procedió al avance suave hacia la cavidad gástrica del material impactado con distensión máxima de la luz esofágica sin resistencia al paso del endoscopio, logrando liberar la obstrucción. En la revisión de la unión esofagogástrica se observó la presencia de mucosa congestiva, friable con hemorragia subepitelial, no valorable en su totalidad por la presencia de material de contraste. El resto del estudio, sin otros hallazgos anormales a nivel de cámara gástrica y presencia de erosiones a nivel de bulbo y rodilla duodenal. Se llevó a cabo estudio de control 24 h después y se observó la presencia de erosiones lineales mayores a 5 mm, confluentes que afectaban casi en su totalidad la circunferencia esofágica a nivel del tercio distal de esófago hasta la unión esofagogástrica, cubiertas aún con material baritado compatible con esofagitis por reflujo grado D en la clasificación de Los Angeles, disminución del calibre de la luz a nivel de la unión franqueable al paso del endoscopio, sin evidencia de lesiones infiltrativas o demostrativas de neoplasia; se realizan biopsias (fig. 3). La evolución fue favorable y se reinició dieta líquida 6 h después del procedimiento inicial y dieta blanda posterior al estudio de control.

Caso clínico 2

Hombre de 56 años de edad sin antecedentes relevantes de interés quien se presentó en el departamento de urgencias debido a cuadro de disfagia aguda ocurrida 6 h antes mientras consumía brochetas de carne tras lo cual desarrolló dolor torácico retroesternal, sialorrea y afagia. Su revisión clínica no mostró datos de afección respiratoria por lo que el paciente fue sometido a endoscopia superior bajo sedación consciente.

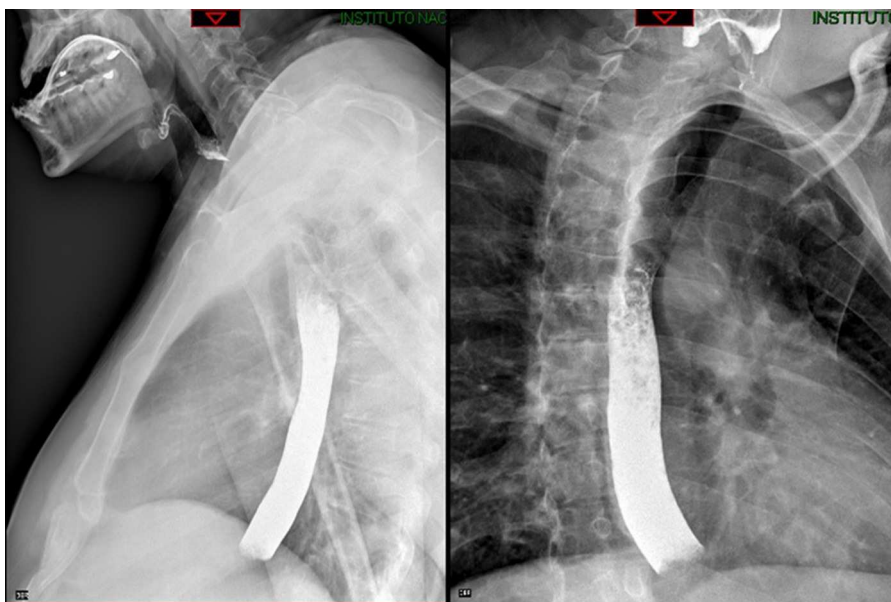


Figura 1 Trago de bario en el que se observa obstrucción total al paso del material de contraste hacia la cámara gástrica y la presencia de restos alimentarios.

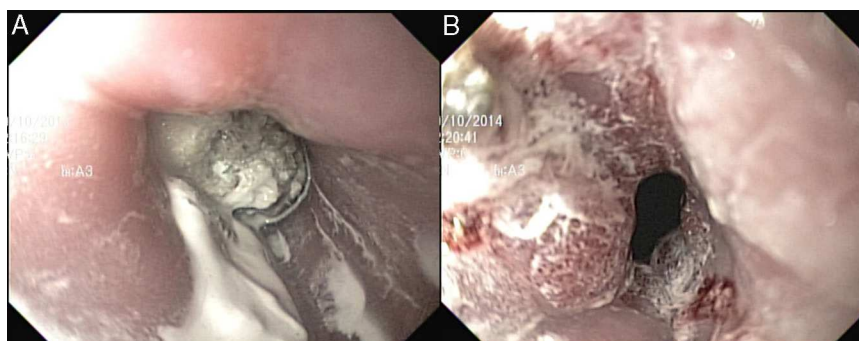


Figura 2 A) A nivel de la unión esofagogástrica se observa material alimentario impactado y la presencia de restos de material de contraste. B) Mucosa de la unión esofagogástrica posterior a la maniobra de empuje del material impactado.

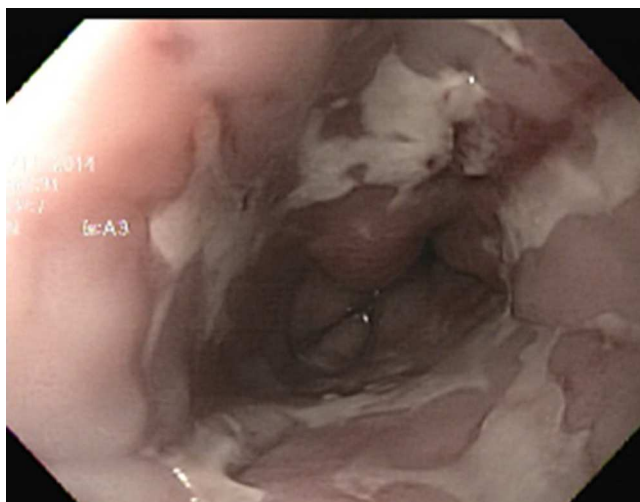


Figura 3 Estudio de control con datos de esofagitis por reflujo grado D de la clasificación de Los Angeles.

Se introdujo videoendoscopio flexible de visión frontal, observando discreto patrón anillado del esófago medio. Se encontró impactación alimentaria en tercio distal del esófago (fig. 4) que impedía el avance del endoscopio hacia cámara gástrica por lo que con auxilio de sobretubo esofágico (fig. 5) y pinza de extracción tipo «dientes de ratón» se realizó retirada de fragmentos del bolo alimenticio hasta lograr su desimpactación, logrando la extracción de 2 fragmentos de carne de 3×1.3 cm y de 3×1.7 cm (fig. 6A). Un tercer fragmento de diámetro similar avanzó espontáneamente hacia cámara gástrica (fig. 6B).

Tras la desimpactación alimentaria, en la mucosa del tercio distal de esófago se observó zonas de hemorragia subepitelial y disminución de la luz en un 20% que no impedía el avance del endoscopio (fig. 7). A nivel de la unión esofagogastrica se evidenciaron 2 erosiones lineales > 5 mm no confluentes entre sí. Estómago y duodeno sin otras alteraciones.

Se indicó inhibidor de bomba de protones durante 2 semanas tras lo cual se practicó nueva endoscopia que no mostró alteraciones macroscópicas. Fueron realizadas biopsias de

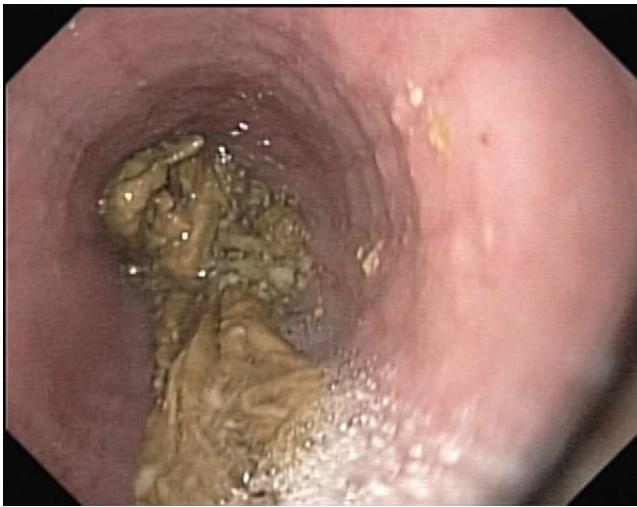

Figura 4 Restos alimentarios impactados a nivel de la unión esofagogástrica



Figura 5 Extracción del material impactado con empleo de sobretubo y pinza de cuerpo extraño.

tercio proximal y distal de esófago para búsqueda intencionada de esofagitis eosinofílica. El análisis histopatológico mostró solo cambios en relación con esofagitis por reflujo. Se indicó al paciente continuar ingesta de inhibidor de bomba

de protones de manera indefinida y ha permanecido asintomático hasta el momento.

Discusión

La impactación alimentaria es la primera causa de la presencia de cuerpos extraños a nivel esofágico. Hasta el 4% de los procedimientos endoscópicos superiores de urgencia son asociados a la posibilidad de cuerpo extraño y el 80-90% de estos se resolverá de manera espontánea⁵. La carne es la causa más común en occidente de los casos, y en oriente los huesos de pescado constituyen la etiología más común con más del 70% de los casos. En el 80-97% de los casos existe patología a nivel esofágico asociada como causa de obstrucción; las principales causas son benignas siendo las más frecuentes los anillos de Schatzky, estenosis péptica, membranas esofágicas, compresiones extrínsecas, estenosis de anastomosis, esofagitis por reflujo, trastornos motores del esófago y en la actualidad la esofagitis eosinofílica que es una entidad reconocida cada vez con más frecuencia¹. Aproximadamente el 70% de los casos tiene historia de cuadros de disfagia previos o estenosis conocidas. El diagnóstico generalmente es sencillo debido a que la mayoría de los pacientes identifica adecuadamente el momento del inicio de los síntomas y la causa, por lo que el abordaje inicial es verificar la estabilidad del paciente, descartar la ingesta de un cuerpo extraño real y la búsqueda de complicaciones asociadas como es la perforación esofágica o la presencia de broncoaspiración. Los estudios radiológicos permiten evaluar la presencia de aire libre mediastínico, descartar la ingesta de cuerpos extraños verdaderos y la presencia de datos de broncoaspiración. El uso de material de contraste es controvertido; se consideran contraindicados cuando la historia del paciente es clara respecto al material impactado ya que estos incrementan el riesgo de aspiración. Para el manejo, la elección es el estudio endoscópico de manera urgente y se considera que el tiempo máximo para la realización del estudio es de 12-24h posteriores al evento; el retraso en la realización favorece la compresión de la mucosa esofágica y como consecuencia la isquemia, ulceración y aumento del riesgo de perforación esofágica^{1,6}. Respecto al manejo médico, existen múltiples reportes donde se ha evaluado el uso de glucagón, tabletas efervescentes, refresco de cola, benzodiazepinas, hioscina y enzimas proteolíticas con resultados variables en el éxito de estas técnicas^{7,8}. En un estudio con 213 casos de impactación

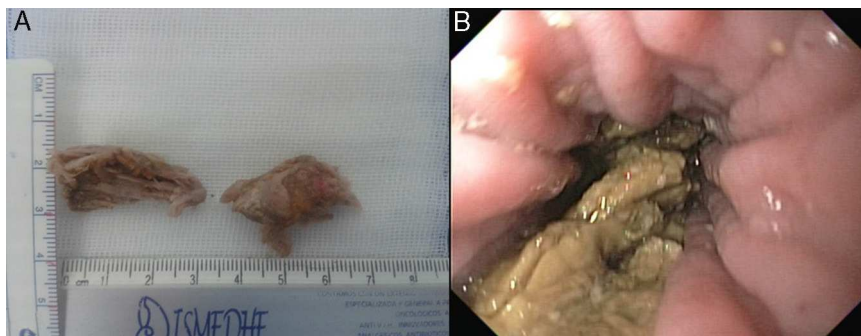


Figura 6 A) Material alimentario extraído de la unión esofagogástrica. B) Restos de alimentos posterior a extracción con paso espontáneo a la cámara gástrica.

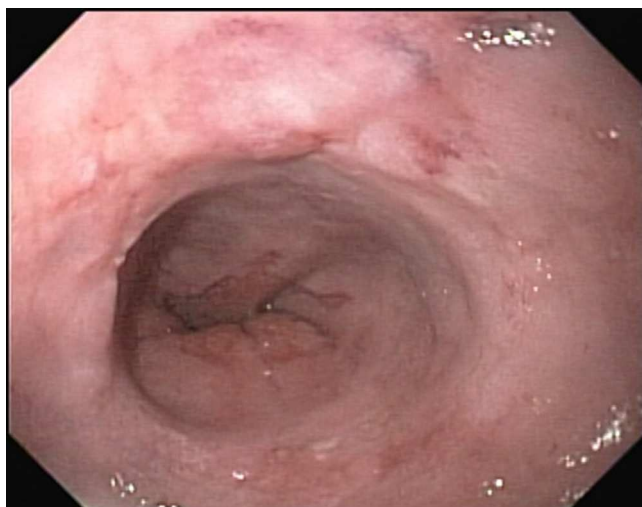


Figura 7 Erosiones lineales > 5 mm compatibles con esofagitis por reflujo grado B de la clasificación de Los Angeles

alimentaria, en 125 ocasiones fue administrado glucagón a dosis de 1-2 mg intravenosos con una tasa de respuesta del 28.5% de los casos⁹. Existen reportes del uso de tabletas efervescentes o refresco de cola para el manejo de estos pacientes, y las tasas de respuesta reportadas son hasta del 80% con tasas de complicaciones del 3%¹⁰. Es importante mencionar que la calidad de estos estudios es baja y hasta el momento no existe una recomendación específica del uso de estas sustancias en el manejo de pacientes con impactación

alimentaria. El empleo de enzimas proteolíticas ha sido descrito como una opción de tratamiento, con respuestas en 89 de 90 casos al manejo en reportes antes de 1977. Después de 1977 solo 2 reportes de caso han evaluado el uso de enzimas proteolíticas (papaína), con la presencia de complicaciones pulmonares en los 2 casos por lo que no existe evidencia actual para su uso en pacientes con impactación alimentaria¹¹. En la actualidad el manejo de elección es el tratamiento endoscópico; existen múltiples técnicas descritas, pero el avance de manera suave del material impactado hacia la cavidad gástrica es el más aceptado. Inicialmente se creía que esta técnica era arriesgada, dado que la gran mayoría de los pacientes cursa con patología esofágica asociada y como consecuencia con un aumento del riesgo de perforación. La asociación americana de endoscopia gastrointestinal (ASGE) la considera, en función de la evidencia descrita, como un procedimiento seguro si no existe resistencia importante a la maniobra de empuje⁶. En un reporte de 223 casos de impactación alimentaria donde la carne fue el principal cuerpo extraño impactado con el 85% de los casos, el manejo endoscópico con maniobra de empuje sola o en combinación con extracción del material logró la resolución en el 98% de los casos, con 3 complicaciones menores (1%) principalmente laceraciones de la mucosa esofágica¹². En pacientes en los que las maniobras iniciales no han sido satisfactorias, la extracción del material impactado ya sea en bloque ya en partes es la mejor opción. Existen en el mercado múltiples dispositivos para la extracción de cuerpos extraños como los sobretubos, redes, pinzas de cuerpo extraño, asas de polipectomía, canastillas de Dormia, entre

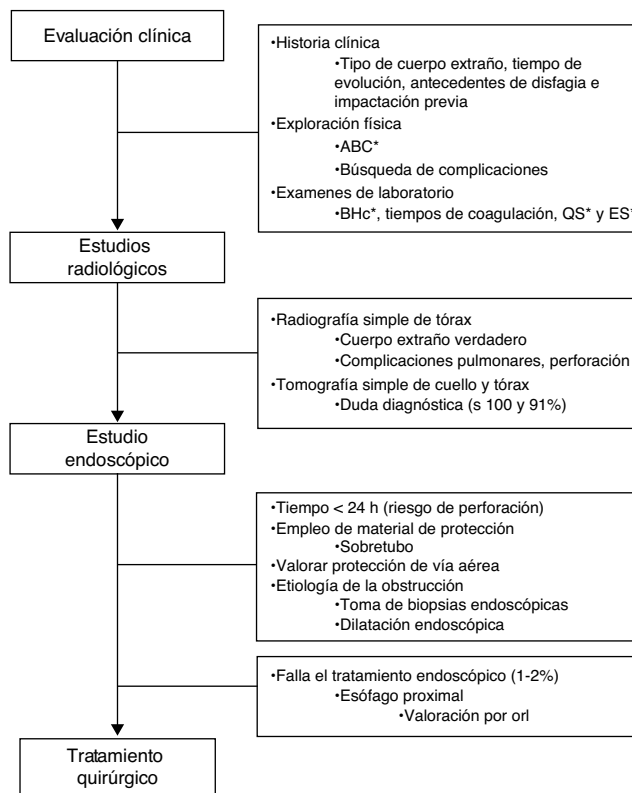


Figura 8 Evaluación del paciente con impactación alimentaria. ABC: vía aérea, ventilación y estabilidad hemodinámica; BHc: biometría hemática completa; ES: electrolitos séricos; orl: otorrinolaringología; QS: química sanguínea.

otros. Una vez resuelta la impactación, la investigación de la etiología mediante toma de biopsias y el tratamiento sea médico o endoscópico (dilatación), son los pasos a seguir. Es importante mencionar que dentro de las principales complicaciones están las pulmonares, por lo que asegurar la vía aérea previamente al inicio del procedimiento es primordial. Un porcentaje pequeño (1-2%) de los pacientes requerirá el retiro del material con técnicas quirúrgicas como última opción en el manejo^{8,13}. En la [figura 8](#) se resume el abordaje del paciente con impactación alimentaria.

En conclusión, la impactación alimentaria es una de las principales causas de cuerpos extraños a nivel esofágico. La búsqueda intencionada de datos de perforación esofágica, y descartar broncoaspiración y presencia de un cuerpo extraño verdadero son los principales puntos. La mayor parte de los pacientes cursa con patología esofágica asociada y una parte importante tiene historia de disfagia o cuadros de impactación previos. El manejo endoscópico con maniobra de empuje o combinado con maniobras de extracción es exitoso en la mayor parte de los casos. Una vez resuelto el cuadro agudo, los pasos a seguir son la investigación de la causa de obstrucción y el tratamiento de esta.

Responsabilidades éticas

Protección de personas y animales. Los autores declaran que para esta investigación no se han realizado experimentos en seres humanos ni en animales.

Confidencialidad de los datos. Los autores declaran que en este artículo no aparecen datos de pacientes.

Derecho a la privacidad y consentimiento informado. Los autores declaran que en este artículo no aparecen datos de pacientes.

Financiamiento

Los autores no recibieron patrocinio para llevar a cabo este artículo.

Conflicto de intereses

Los autores declaran no tener ningún conflicto de intereses.

Bibliografía

1. Ko HH, Enns R. Review of food bolus management. *Can J Gastroenterol.* 2008;22:805–8.
2. Vicari JJ, Johanson JF, Frakes JT. Outcomes of acute esophageal food impaction: Success of the push technique. *Gastrointest Endosc.* 2001;53:178–81.
3. Garcia-Compean D, Gonzalez Gonzalez JA, Marrufo Garcia CA, et al. Prevalence of eosinophilic esophagitis in patients with refractory gastroesophageal reflux disease symptoms: A prospective study. *Dig Liver Dis.* 2011;43:204–8.
4. De la Cruz-Patino E, Ruiz Juarez I, Meixueiro Daza A, et al. Eosinophilic esophagitis prevalence in an adult population undergoing upper endoscopy in southeastern Mexico. *Dis Esophagus.* 2014. Publicación electrónica: 18 May 2014.
5. Chauvin A, Viala J, Marteau P, et al. Management and endoscopic techniques for digestive foreign body and food bolus impaction. *Dig Liver Dis.* 2013;45:529–42.
6. ASGE Standards of Practice Committee Kenberry SO, Jue TL, Anderson MA, et al. Management of ingested foreign bodies and food impactions. *Gastrointest Endosc.* 2011;73:1085–91.
7. Leopard D, Fishpool S, Winter S. The management of oesophageal soft food bolus obstruction: A systematic review. *Ann R Coll Surg Engl.* 2011;93:441–4.
8. Ginsberg GG. Food bolus impaction. *Gastroenterol Hepatol.* 2007;3:85–6.
9. Thimmapuram J, Oosterveen S, Grim R. Use of glucagon in relieving esophageal food bolus impaction in the era of eosinophilic esophageal infiltration. *Dysphagia.* 2013;28:212–6.
10. Lee J, Anderson R. Best evidence topic report. Effervescent agents for oesophageal food bolus impaction. *Emerg Med J.* 2005;22:123–4.
11. Lee J, Anderson R. Best evidence topic report. Proteolytic enzymes for oesophageal meat impaction. *Emerg Med J.* 2005;22:122–3.
12. Longstreth GF, Longstreth KJ, Yao JF. Esophageal food impaction: Epidemiology and therapy. A retrospective, observational study. *Gastrointest Endosc.* 2001;53:193–8.
13. Pezzi JS, Shiao YF. A method for removing meat impactions from the esophagus. *Gastrointest Endosc.* 1994;40:634–6.