

ARTÍCULO ORIGINAL

Colangioscopia endoscópica de un solo operador en el abordaje diagnóstico integral de los pacientes con estenosis biliar de etiología indeterminada. Experiencia inicial en México



Mauro Eduardo Ramírez Solís*, Angélica Hernández Guerrero, José Guillermo de la Mora Levy y Juan Octavio Alonso Lárraga

Unidad de Endoscopia, Instituto Nacional de Cancerología, México D. F., México

Recibido el 24 de junio de 2012; aceptado el 19 de marzo de 2014

Disponible en Internet el 15 de enero de 2015

PALABRAS CLAVE

Spy Glass®;
Colangioscopia;
Estenosis biliar;
Ictericia obstructiva

Resumen

Antecedentes: El abordaje convencional para el diagnóstico de la ictericia indeterminada está principalmente basado en la colangiografía endoscópica y la citología por cepillado, aunque recientemente se encuentran disponibles otras formas de abordaje como el ultrasonido endoscópico (USE) con o sin aspiración con aguja fina (AAF), biopsia o ultrasonido intraductal y más recientemente la colangioscopia de un solo operador usando el sistema de Spy Glass® con pinza de biopsia.

Objetivo: Evaluar la certeza diagnóstica de la colangiografía de un solo operador, USE lineal y/o intraductal (USID), USE + FNA o CPRE + citología por cepillado en pacientes con ictericia de etiología indeterminada.

Método: Fue realizado un estudio prospectivo, transversal, comparativo en la Unidad de Endoscopia del Instituto Nacional de Cancerología en una serie consecutiva de pacientes que presentaron ictericia obstructiva de etiología indeterminada. Se les realizó punción con aguja fina con ultrasonido lineal cuando estuvo indicada, entonces se completó el diagnóstico del paciente con colangiografía, USID y cepillado, y se concluyó el estudio de los pacientes con colangioscopia de un solo operador con toma de biopsias bajo visión directa de la zona de mucosa sospechosa. El cálculo de los valores para cada prueba fue realizado como sigue: USE (incluyendo USID), USE + FNA, CPRE + citología por cepillado y colangioscopia con Spy Glass® con biopsia guiada. Los datos demográficos fueron analizados con estadística descriptiva. Todos los procedimientos fueron realizados con los pacientes sometidos a sedación con inducción anestésica con propofol por un anestesista y un grupo de endoscopistas expertos en abordaje pancreatobiliar.

* Autor para correspondencia. Av. San Fernando 22 Colonia Sección XVI, Delegación Tlalpan, CP. 14080. México D.F. Teléfono: +56280400 Ext 245-179.

Correo electrónico: mersolis@hotmail.com (M.E. Ramírez Solís).

<http://dx.doi.org/10.1016/j.endomx.2014.12.001>

0188-9893/© 2012 Asociación Mexicana de Endoscopia Gastrointestinal. Publicado por Masson Doyma México S.A. Todos los derechos reservados.

Resultados: Se incluyeron un total de 36 pacientes. Los diagnósticos finales fueron los siguientes: 14 colangiocarcinoma, 2 colangitis esclerosante, 7 otras causas benignas y 13 coledocolitiasis. La sensibilidad y la especificidad para cada método fueron como sigue: USE 93.3 y 87.5%; cuando se realizó además FNA + USE la sensibilidad y la especificidad fueron 93.3 y 96.6%; los valores predictivos positivo y negativo para ultrasonido endoscópico fueron 93.3 y 87.5%, y 99.3 y 97.3% cuando se agregó FNA. La certeza diagnóstica final de la combinación de USE + FNA + Spy Glass® + biopsia tuvo una sensibilidad del 99.3% y una especificidad del 97.3% a diferencia del 64.2 y 48.2% respectivamente para el abordaje convencional de CPRE y citología por cepillado. La certeza diagnóstica de la colangioscopia de Spy Glass® con biopsia como procedimiento único fue del 82.3%.

Conclusiones: La combinación de USE con o sin FNA, USID y biopsia guiada por colangioscopia de un solo operador con sistema de Spy Glass® incrementa el rendimiento diagnóstico de un 64.2 a un 93.9 con sensibilidades mayores al 96.6 y valor predictivo negativo del 99.3%, comparados con la citología por cepillado y CPRE como abordaje convencional.

© 2012 Asociación Mexicana de Endoscopia Gastrointestinal. Publicado por Masson Doyma México S.A. Todos los derechos reservados.

KEYWORDS

Spy Glass®;
Cholangioscopy;
Undetermined
obstructive jaundice

Single operator cholangioscopy using a comprehensive diagnostic approach in undetermined obstructive jaundice. Initial experience in México

Abstract

Background: The conventional approach to the diagnosis of undetermined obstructive jaundice is endoscopic retrograde cholangiopancreatography (ERCP) with brush cytology. However, other means of diagnosis have recently become available, such as: endoscopic ultrasound (EUS), with or without fine needle aspiration (FNA) biopsy, intraductal ultrasound (IDUS), and most prominently single-operator cholangioscopy using the Spy Glass® system with forceps biopsy.

Aim: To evaluate the diagnostic accuracy of Spy Glass® cholangioscopy, EUS, with or without IDUS, EUS + FNA to ERCP with brush cytology, in patients presenting with undetermined obstructive jaundice.

Methods: A prospective, cross-sectional, comparative study was performed in the Endoscopy Unit of the National Cancer Institute on consecutive patients presenting with undetermined obstructive jaundice. A linear ultrasound-guided fine needle aspiration was performed when indicated. The diagnosis of the patient was then completed with cholangiography. IDUS and brush cytology. The study of patients with single operator cholangioscopy was then concluded with the taking of biopsies of the visually suspicious mucosa using the Spy Glass® and forceps. Performance values for each test were calculated as follows: EUS (including IDUS); EUS + FNA, ERCP with cytology + Spy Glass®-guided biopsy. Descriptive statistics were used for demographic data. All procedures were performed under propofol-induced anesthesia by an anesthesiologist and a group of dedicated pancreatobiliary endoscopists.

Results: A total of 36 patients were included. Final diagnoses were: cholangiocarcinoma in 14, sclerosing cholangitis in 2, other benign causes in 7, and 13 with bile duct stones. Sensitivities and specificities for each method were: 93.3 and 87.5% for EUS. When FNA was added, it was 93.3 and 96.6%. Positive and negative predictive values were 93.3 and 87.5, being 99.3 and 97.3% when FNA was added. The diagnostic accuracy of the combination of EUS (with IDUS) + FNA + Spy Glass® biopsy had a sensitivity and specificity of 93.3% and 96.6%, compared to 64.2 and 48.2%, respectively for "conventional" ERCP + brush. Spy Glass®-guided biopsy alone had an accuracy of 82.3%.

Conclusions: The combination of EUS with/without FNA, IDUS and Spy Glass®-guided forceps biopsy increases the diagnostic yield from 64.2 to 93.9, with sensitivities up to 96.6% and an NPV of 99.3%, compared to "conventional" ERCP + brush.

© 2012 Asociación Mexicana de Endoscopia Gastrointestinal. Published by Masson Doyma México S.A. All rights reserved.

Introducción

La colangioscopia fue introducida en 1975 con el sistema «mother-baby» scope y se ha usado para evaluar las estenosis indeterminadas de la vía biliar, obtener biopsias intraductales o para conocer la extensión de la invasión neoplásica en los pacientes con adenocarcinoma de la vía biliar; otros recursos tecnológicos como los endoscopios ultradelgados también han permitido la exploración peroral de los conductos biliares para el tratamiento endoscópico de la coledocolitiasis que debe ser tratada con litotricia electrohidráulica o láser en los casos en los que los métodos (litotriptor mecánico o balón de exploración biliar) han fallado. Hasta ahora estos recursos han mostrado inconvenientes como no ser costo efectivos, requerir de 2 operadores y 2 sistemas de endoscopia, o límites en los canales de trabajo del endoscopio que disminuyen su utilidad^{1,2}.

Otro factor trascendente relacionado con la patología de las vías biliares es que la toma de muestras de tejido para la citología por cepillado tiene una sensibilidad diagnóstica del 20-30%, y cuando se combina con toma de biopsia con pinza guiada por fluoroscopia, esta sensibilidad aumenta al 50% para el diagnóstico de cáncer³.

La colangioscopia endoscópica de un operador (Spy Glass® 2005) permite evaluar las características colangiográficas indeterminadas. Ha sido propuesta cada vez con mayor frecuencia en la medida que avanza la tecnología, de tal manera que las estenosis y los defectos de llenado indeterminados en la fluoroscopia complementan su diagnóstico con los hallazgos del patrón vascular con imagen de banda estrecha, apariencia de infiltración papilar o vellosa, ulceración, además de permitir la toma directa de tejido para estudio histopatológico realizado bajo visión colangioscópica directa⁴⁻⁶.

La colangioscopia tiene distintas ventajas sobre otras modalidades diagnósticas como la colangiopancreatografía retrógrada endoscópica (CPRE) y el ultrasonido endoscópico (USE). La principal de ellas es la obtención de biopsias con pinza dirigida bajo visión directa; esta condición es especialmente importante en el diagnóstico de cáncer y para descartar otras causas de estenosis biliar como tuberculosis, colangiopatía parasitaria, colangiopatía por VIH, colangitis esclerosante, entre otras⁷⁻⁹.

Objetivo

Conocer la utilidad de la colangioscopia de un solo operador usando el sistema Spy Glass® y correlacionarla con el USE y la CPRE convencional en los pacientes con ictericia obstructiva de etiología indeterminada en un centro hospitalario nacional de referencia de patología biliar en México.

Material y método

Diseño del estudio

Estudio prospectivo, comparativo de corte transversal.

Se realizó el abordaje diagnóstico de los pacientes referidos a la Unidad de Endoscopia del Instituto Nacional de Cancerología de la ciudad de México con el diagnóstico de

ictericia obstructiva en estudio. Los criterios de exclusión fueron embarazo, edad menor de 18 años e imposibilidad para autorizar el consentimiento informado.

Se analizaron los datos con estadística descriptiva y medidas de tendencia central y tablas de contingencia para pruebas diagnósticas para el cálculo de valores predictivos en porcentaje. Se calculó el grado de concordancia entre los métodos de estudio con el coeficiente de kappa para pruebas diagnósticas.

Intervención y procedimientos

Los procedimientos fueron realizados por endoscopistas expertos en endoscopia terapéutica de la vía biliar. Todos los procedimientos fueron realizados con duodenoscopia Olympus TJF 160VF, (Olympus America), el sistema de colangioscopia Spy Glass®, SpyBite® (a través de un canal de trabajo 1.2 mm con una apertura de 4.1 mm para la toma de muestra) y Spy Glass® system (Boston Scientific), USE (Olympus GF UE 160) y mini probe 20mH. (Olympus). El colangioscopio está formado por una fibra óptica de 6,000 píxeles y un cabezal de videocámara, dentro de un accesorio plástico con 2 conductos de trabajo para irrigar y un canal de trabajo de 1.2 mm donde es posible instrumentar con guías hidrofílicas y pinza de biopsia; su uso es compatible con litotricia láser y electrohidráulica (figs. 1 y 2).

El sistema Spy Glass® de visualización directa intraductal pancreatobiliar es un dispositivo diseñado para ser usado por un solo operador, que permite, a través de su canal de trabajo instrumentar la vía biliar bajo visión directa, con accesorios como guías hidrofílicas, pinzas de biopsia, catéteres de litotricia láser y electrohidráulica, en lugar de la colangiografía fluoroscópica convencional.

El acceso a la vía biliar fue realizado con canulación directa selectiva con guía hidrofílica, opacificación de la vía biliar con medio de contraste iónico, una vez identificados los hallazgos fluoroscópicos de la vía biliar se realiza una esfinterotomía en todos los casos para la introducción del sistema de colangioscopia para después identificar el sitio de la toma de biopsia con pinza (SpyBite®) y realizar el cepillado para citología (Rx wire guided cytology brush, Boston Scientific).

Definiciones y objetivos de estudio

La ictericia obstructiva de etiología indeterminada fue definida para el presente estudio como la de aquel paciente con hiperbilirrubinemia de predominio de bilirrubina directa por encima del rango 0-0.3 mg/dl, asociada o no a alteración en el resto de las pruebas séricas de función hepática, y lesión encontrada en por lo menos un método diagnóstico de imagen con citología o biopsia negativa (obtenidas con un método diferente a la colangioscopia).

Los criterios para considerar exitoso el procedimiento de colangioscopia son: 1) Avance adecuado del colangioscopio hasta lograr la visión directa del objetivo (zona de estenosis o sitio de toma de biopsia deseado), 2) Visualización clara del sitio anatómico para la toma de biopsia, y 3) Toma de biopsia con material tisular obtenido visible macroscópicamente.

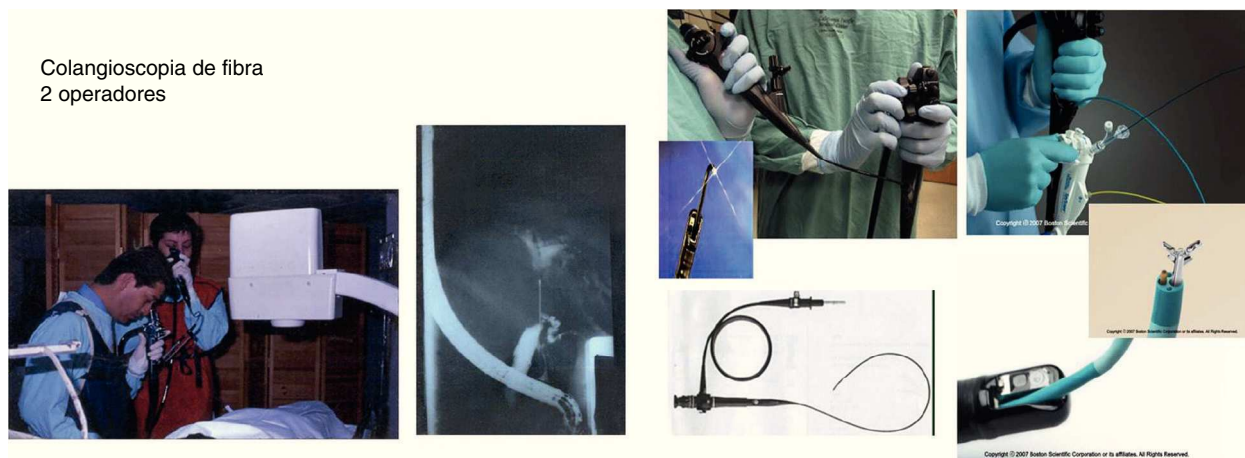


Figura 1 Sistemas de colangioscopia de 2 operadores y Spy Glass®.

La lesión definitiva fue considerada como maligna cuando el hallazgo de la citología o el informe de histopatología hayan demostrado displasia o cambios celulares neoplásicos, constituyendo este el estándar de oro.

El diagnóstico final de benignidad se realizó en los casos donde no se demostró por ningún método sérico o de imagen durante un seguimiento de 6 meses posterior a la colangioscopia.

Todos los pacientes fueron sometidos a la ruta de diagnóstico con parámetros internacionales vigentes en la Unidad de Endoscopia del Instituto Nacional de Cancerología. Los métodos diagnósticos utilizados dependiendo de la necesidad del estudio de la patología fueron: USE lineal o intraductal, colangiografía retrógrada endoscópica, cepillado para citología de la vía biliar, colangioscopia con el sistema Spy Glass® y biopsia bajo visión directa por colangioscopia.

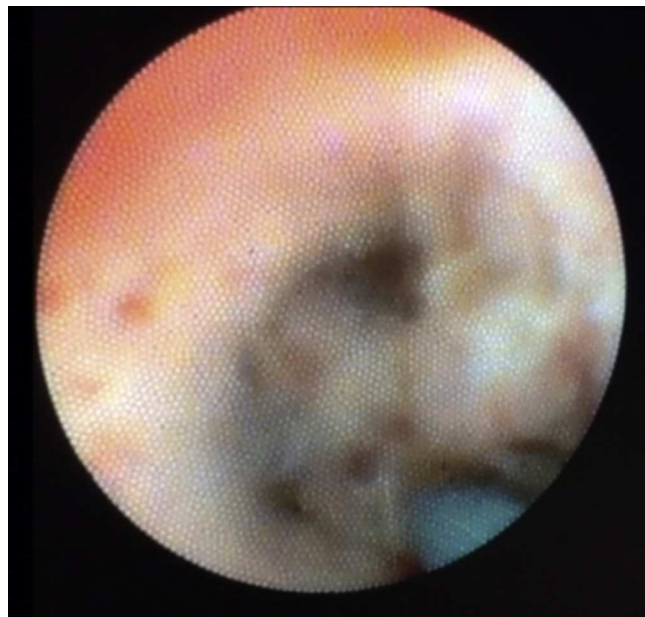

Figura 2 Colangiocarcinoma. Imagen de colangioscopia (Spy Glass®).

Se incluyeron los pacientes con diagnóstico de ictericia de etiología incierta con sospecha de malignidad intraductal biliar y/o CPRE previa no resolutive. El procedimiento consistió en USE lineal, CPRE y esfinterotomía, colangioscopia, ultrasonido intraductal (USID), toma de biopsia o cepillado para citología con visión directa y prótesis plástica en caso de obstrucción, en los casos con sospecha de tumor de Klatskin se realizó USE intraductal.

Resultados

En el presente estudio se reportan los resultados de una serie de casos en la Unidad de Endoscopia del Instituto Nacional de Cancerología en la Ciudad de México, del 25 de agosto de 2010 al 1 junio de 2012. Se realizaron de forma prospectiva 36 colangioscopias con Spy Glass® a los pacientes que acudieron a la Unidad de Endoscopia con obstrucción de la vía biliar con indicación de colangiografía endoscópica.

Se incluyeron 36 pacientes con diagnóstico inicial de ictericia de etiología indeterminada, de los cuales las 3 causas más frecuentes fueron: estenosis maligna en 14 pacientes, coledocolitiasis en 13, estenosis benignas en 7 y colangitis esclerosante en 2 (fig. 3). A los pacientes a quienes se diagnosticó coledocolitiasis o estenosis quirúrgica durante el USE no se les realizó colangioscopia.

Ultrasonido endoscópico

De un total de 36 pacientes, se realizó USE a 21: lineal + USID a 16 pacientes y solo USE lineal a 5 pacientes. El tiempo promedio fue de 7 min para el USID con una DE de 2 min. El tiempo promedio del USE lineal fue de 32 min con una DE de 6 min. La sensibilidad del USE para determinar cáncer fue del 93.3% con una especificidad del 87.5%. Sin embargo el USE + biopsia mostró una sensibilidad del 93.3% y una especificidad del 96.6%. Los valores predictivos para este método fueron: valor predictivo positivo 93.3 y valor predictivo negativo 87.5; no obstante, en USE con biopsia aumenta sus valores predictivos (valor predictivo positivo 97.3 y valor predictivo negativo 99.3) congruente con lo que sucedió con la sensibilidad y especificidad. Solo se realizó USE a los

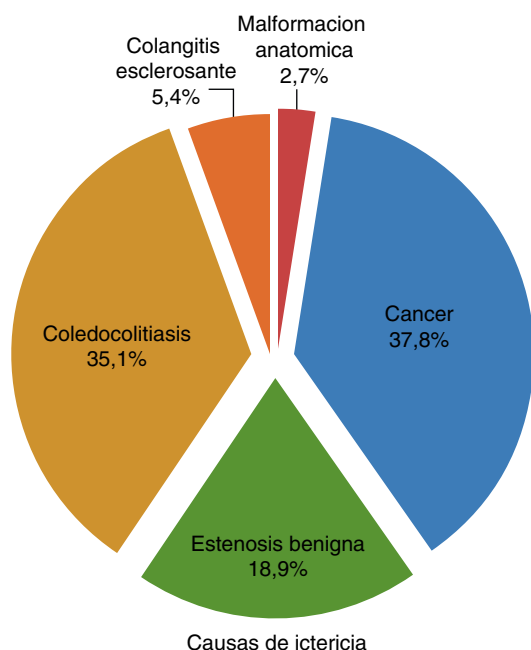


Figura 3 Causas de ictericia.

pacientes con duda diagnóstica por estenosis de etiología indeterminada (tabla 1).

Colangiopancreatografía retrógrada endoscópica más colangioscopia con biopsia más citología con cepillado de la vía biliar

Los 36 pacientes fueron sometidos a CPRE y colangioscopia (Spy Glass®), en 21 casos después USE lineal. Se realizaron estudios de CPRE + citología con cepillado a 21 pacientes, de los cuales 9 resultaron con adenocarcinoma (3 de ellos con cepillado previo negativo) y 12 negativos para cáncer. La citología sola contó con una certeza diagnóstica del 64.2% para malignidad. Se realizó colangioscopia con Spy Glass® a 36 pacientes, en 15 de los cuales se sospechó malignidad, confirmada en 14 casos, se hicieron 21 biopsias bajo visión directa colangioscópica de la lesión, las 7 restantes fueron negativas con el diagnóstico final de 2 pacientes con colangitis esclerosante y 5 estenosis postoperatorias, con una sensibilidad del 82.3% y una especificidad del 63.5% para el diagnóstico de cáncer.

Al analizar la certeza diagnóstica de las 3 modalidades: USE + CPRE, citología por cepillado intraductal y biopsia dirigida por colangioscopia se encuentra un franco aumento en

la certeza diagnóstica con un valor predictivo positivo del 93.3% y un valor predictivo negativo del 96.6%, valores predictivos superiores en comparación con la CPRE + citología por cepillado con un 64.2%. La certeza diagnóstica de la biopsia dirigida por colangioscopia fue del 82.3%.

Discusión

La observación directa de la vía biliar extrahepática continúa en desarrollo. Anteriormente se utilizaba el sistema de colangioscopia «mother-baby» scope, en donde se introducía una fibra de video a través del canal de trabajo de un duodenoscopio y que requería de 2 personas para realizar la colangioscopia, con la gran limitante de los accesorios de instrumentación de la vía biliar; recientemente ha aparecido el sistema Spy Glass® semidesechable de la empresa Boston Scientific, diseñado para ser utilizado por un solo operador, y al parecer resuelve dichas desventajas y permite la instrumentación y toma de tejidos bajo visión directa. Reportes de Ross, Kozarek y Raijman, describen las indicaciones y técnica para la colangioscopia peroral, entre las que se encuentran las estenosis biliares de etiología no determinada por estudios convencionales y la coledocolitiasis refractaria como las más frecuentes. Bhat y Kochman describen otro uso potencial para la colangioscopia usando la visualización directa para dirigir guías de forma selectiva en las estenosis complejas o estenosis hiliares largas con mayor compromiso de los conductos intrahepáticos.

Kawakami et al. reportan un incremento en el rendimiento de la colangioscopia peroral + CPRE + biopsias fluoroscópicas guiadas en la evaluación de tumores intraepiteliales localizados en los conductos biliares. La colangioscopia provee una sensibilidad diagnóstica del 80-100% pero se encuentra limitada en las estenosis completas sin usar la fluoroscopia. La calidad de la imagen aún puede ser limitada al compararse con la colangioscopia peroral del colangioscopio ultradelgado de Olympus 3.1 mm, sin embargo la posibilidad de uso de litotricia láser y electrohidráulica puede ser comparable⁵.

Recientemente se han generado diversos estudios acerca del uso del sistema de colangioscopia Spy Glass® para investigar las estenosis biliares indeterminadas o defectos de llenado de la vía biliar en estudios de imagen. En un estudio publicado por Chen que incluyó a 27 pacientes con estenosis biliares indeterminadas o defectos de llenado de la vía biliar, se realizaron biopsias dirigidas en 20 pacientes con colangioscopia, y la sensibilidad y especificidad para determinar malignidad con Spy Glass® en este subgrupo fueron del 71% y del 100%, respectivamente. El 95% de las biopsias

Tabla 1 Rendimiento diagnóstico de Spy Glass®, USE Y CPRE

	Sensibilidad (%)	Especificidad (%)	VPP (%)	VPN (%)
USE	93.3	87.5	93.3	87.5
USE + biopsia	93.3	96.6	97.3	99.3
CPRE + citología	64.2	48.2	75	70
CPRE + Spy Glass® + biopsia	82.3	63.5	93.3	93.3

fueron reportadas como material de profundidad adecuado para estudio^{2,4}.

La principal debilidad de este trabajo es que el USE no fue aplicado a todos los pacientes para poder realizar una comparación pareada para cada prueba diagnóstica debido a que no todos tuvieron diagnóstico de ictericia de etiología indeterminada y no fue justificable el costo ni el riesgo de este estudio. Sin embargo, la serie continúa para posteriormente ampliar esta información.

Conclusión

La ictericia de etiología indeterminada de la vía biliar constituye un verdadero reto para el diagnóstico. Antes del desarrollo de las técnicas avanzadas de imagen como el USE, la determinación de los patrones vasculares con la imagen de banda estrecha y la histopatología con técnicas especiales, solo se llegaba al diagnóstico en alrededor de un 60% de los pacientes con patología maligna sin la posibilidad de discriminar entre tumores de páncreas, los de la vía biliar o la enfermedad metastásica. Por ello, los resultados de este estudio permiten comparar las técnicas endoscópicas más avanzadas hasta el momento y proponer el uso combinado rutinario del USE con la CPRE y la colangioscopia con la posibilidad de biopsia intraductal biliar bajo visión directa complementando de forma integral el diagnóstico y la terapéutica de la colangiografía al aumentar de forma significativa la certeza diagnóstica del 64.2% al 93.3% para cáncer y en los pacientes con ictericia de etiología indeterminada. El rendimiento diagnóstico de la CPRE al combinarla con el USE y la colangioscopia con la toma de biopsia con ambos métodos es cercano al 99% con la posibilidad de que los pacientes con enfermedades neoplásicas de la vía biliar puedan ser identificados en formas más incipientes para impactar de forma favorable en el pronóstico.

Financiamiento

Los autores no recibieron patrocinio para llevar a cabo este artículo.

Conflicto de intereses

Los autores declaran no tener ningún conflicto de intereses.

Bibliografía

1. Parsi MA. Peroral cholangioscopy in the new millennium. *World J Gastroenterol*. 2011;17:1–6.
2. Chen YK, Pleskow DK. SpyGlass single-operator peroral cholangiopancreatography system for the diagnosis and therapy of bile-duct disorders: A clinical feasibility study (with video). *Gastrointest Endosc*. 2007;65:832–41.
3. Gaidhane M, Kahaleh M. Single operator cholangioscopy in biliary disorders: Going beyond visualization. *Gastrointest Endosc*. 2011;74:815–6.
4. Ross AS, Kozarek RA. Cholangioscopy: Where are we now? *Curr Opin Gastroenterol*. 2009;25:245–51.
5. Bhat YM, Kochman ML. Novel management of complex hilar biliary strictures with the Spyglass Direct Visualization System (with video). *Gastrointest Endosc*. 2009;69:1182–4.
6. Kawakami H, Kuwatani M, Etoh K, et al. Endoscopic retrograde cholangiography versus peroral cholangioscopy to evaluate intraepithelial tumor spread in biliary cancer. *Endoscopy*. 2009;41:959–64.
7. ASGE Technology Committee Shah RJ, Adler DG, Conway JD, et al. Cholangiopancreatography. *Gastrointest Endosc*. 2008;68:411–21.
8. Ramchandani M, Reedy DN, Gupta R, et al. Role of single operator peroral cholangioscopy in the diagnosis of indeterminate biliary lesions: a single-center prospective study. *Gastrointest Endosc*. 2011;74:511–9.
9. Chen YK. Preclinical characterization of the Spyglass peroral cholangiopancreatography system for direct access, visualization, and biopsy. *Gastrointest Endosc*. 2007;65:303–11.