

CASO CLÍNICO

Prótesis metálica autoexpandible en el tratamiento de la estenosis del colédoco postrasplante de hígado en un niño. A propósito de un caso



Gerardo Blanco Rodríguez^{a,*}, Juan Manuel Blancas Valencia^b,
Gustavo Varela Fascinetto^c, José Alejandro Hernández Plata^c,
Juan Manuel Alcantar Fierros^c, Gustavo Teyssier Morales^a y Jaime PENCHYNA GRUB^a

^a Servicio de Endoscopia, Hospital Infantil de México Federico Gómez, México, D. F., México

^b Servicio Endoscopia, Hospital de Especialidades Centro Médico Nacional Siglo XXI, Instituto Mexicano del Seguro Social (IMSS), México, D. F., México

^c Departamento de Trasplantes, Hospital Infantil de México Federico Gómez, México, D. F., México

Recibido el 1 de agosto de 2014; aceptado el 13 de octubre de 2014

Disponible en Internet el 20 de noviembre de 2014

PALABRAS CLAVE

Estenosis benigna colédoco;
Trasplante hepático;
Prótesis autoexpandible

KEYWORDS

Benign biliary strictures;
Liver transplantation;
Self-expandable stent

Resumen Las estenosis benignas de la vía biliar son debidas a lesión de esta por manejo quirúrgico, traumatismos o por inflamación. El manejo en la actualidad es por vía endoscópica mediante dilataciones, colocación de prótesis plásticas y más recientemente con las prótesis autoexpandibles totalmente cubiertas. Se presenta el caso de una menor de 7 años a la que se realizó trasplante de hígado y presentó una estenosis a nivel de la colédoco-colédoco anastomosis en donde se utilizó una prótesis metálica totalmente cubierta autoexpandible con buenos resultados.

© 2014 Asociación Mexicana de Endoscopia Gastrointestinal. Publicado por Masson Doyma México S.A. Todos los derechos reservados.

Self-expandable metal stent on the treatment of a stenosis at the level of the coledoco-coledoco of a child with liver transplantation. Report of a case

Abstract Benign biliary strictures are due to injury by surgical operation, trauma or inflammation, is currently handling by endoscopy with dilation, placement of plastic stents and more

* Autor para correspondencia: Subdirección de Asistencia Quirúrgica del Hospital Infantil de México Federico Gómez, Dr. Márquez 162, Colonia Doctores, CP 06720 Delegación Cuauhtémoc, México D.F. Fax: +55781701 Teléfono 52289917, ext. 9023.

Correo electrónico: gerardoblancor@yahoo.com.mx (G. Blanco Rodríguez).

recently with fully covered self-expanding prosthesis; the case of a child under 7 years that liver transplantation was performed and presented a stenosis at the level of the coledoco-coledoco anastomosis where a fully covered self-expandable metal stent was used with good results is presented.

© 2014 Asociación Mexicana de Endoscopia Gastrointestinal. Published by Masson Doyma México S.A. All rights reserved.

Introducción

Las estenosis benignas de la vía biliar son debidas a lesiones del conducto biliar (lesión traumática, anastomosis en pacientes con trasplante hepático, etc.) o procesos inflamatorios (pancreatitis crónica, colangitis esclerosante primaria, etc.)¹⁻³. Es esencial resolver esta obstrucción para evitar cuadros de colangitis y la cirrosis biliar secundaria a la colestasis^{3,4}. El tratamiento actual es por endoscopia, mediante la realización esfinterotomía, dilataciones con balón neumático, colocaciones de múltiples prótesis plásticas, o más recientemente, la utilización de prótesis expandibles, y se reserva la cirugía solo para los casos de falla al tratamiento endoscópico^{5,6}.

Caso clínico

Paciente femenina de 7 años de edad a la que se le realiza trasplante hepático por presentar falla hepática fulminante idiopática con evolución satisfactoria. Reingresa por datos de rechazo agudo e infección por citomegalovirus, que responde al tratamiento; tuvo un segundo reingreso por presentar ictericia, dolor abdominal, náuseas y fiebre acompañada de colestasis e ictericia (FA 1,077 U/L, GGT 4,029 U/L, ALT 439 U/L, AST 293 U/L) y bilirrubinas (BT 3.87 mg/dl, BD 2.80 mg/dl, BI 1.07 mg/dl). El ultrasonido evidenció dilatación de vía biliar extrahepática de 15.9 mm e intrahepática de 8 mm y se realiza CPRE que demostró una estenosis a nivel de la colédoco-colédoco anastomosis (fig. 1) que se franquea con una guía hidrofílica (tipo Jagwire de 0.035 in por 450 cm Boston Scientific, Miami FL, EE. UU.); se realiza esfinterotomía de 7 mm (esfinterotomo doble luz, nariz corta y alambre de corte de 20 mm de Boston Scientific FL, EE. UU.) y dilatación (dilatadores biliares de 4.8 hasta 10 Fr de Boston Scientific Miami FL, EE. UU.) de la estenosis hasta 10 Fr, y se deja una prótesis plástica (de Boston Scientific Miami FL, EE. UU.) de 10 Fr por 7 cm (fig. 2), apreciando salida de material biliar y detritus con vaciamiento de la vía biliar. Presentó cuadro de pancreatitis leve que se resolvió con tratamiento médico en 3 d. Con evolución satisfactoria sin ictericia o colestasis, se decide realizar una segunda CPRE para colocar una prótesis metálica cubierta autoexpandible como parte del tratamiento endoscópico actualmente establecido para este tipo de estenosis, se retira prótesis plástica, se extraen detritus con catéter de balón (tipo Xtractor XL con globo de 8.5 mm de Boston Scientific Miami FL, EE. UU.) y se coloca prótesis cubierta autoexpandible de nitinol (Niti-S biliary Covered Stent [Kaffes] de TAEWOONG MEDICAL Gyeonggi, Corea del Sur) de 8 mm diámetro por 80 mm de

longitud sin incidentes, apreciándose la cintura de la estenosis en la radiografía (fig. 3). Presenta dolor abdominal que requiere manejo con analgésicos y por vómito persistente se coloca una sonda nasogástrica que drena material biliar; pensamos que el dolor se debió seguramente a la reexpansión de la prótesis ya que los valores de la amilasa fueron de 62 U/L y los de la lipasa de 199 U/L. Al día siguiente el dolor prácticamente ha desaparecido, se retira sonda y se inicia vía oral que es bien tolerada; se da de alta a las 48 h del procedimiento sin analgésicos, al mes se realiza panendoscopia y se aprecia la prótesis permeable exteriorizada 1 cm de la papila, con evolución satisfactoria por lo que 3 meses y medio después se decide retirarla; se toman las riendas de la prótesis con pinza de cuerpo extraño y se jalan, observando en la fluoroscopia cómo esta se introduce en el canal de trabajo del endoscopio y deja libre la vía biliar. Se pasa un catéter de balón, se retiran los detritus y se aplica medio de contraste, apreciándose un adecuado calibre de toda la vía biliar y desaparición de la estenosis (fig. 4). El procedimiento finaliza sin incidentes, la evolución es satisfactoria y egresa al día siguiente; después de 7 meses se refiere asintomática y sus pruebas de función hepática (FA 344 U/L, GGT 20 U/L, ALT 35 U/L, AST 24 U/L, BT 0.50 mg/dl, BD 0.13 mg/dl y BI 0.37 mg/dl) se encuentran en límites normales.

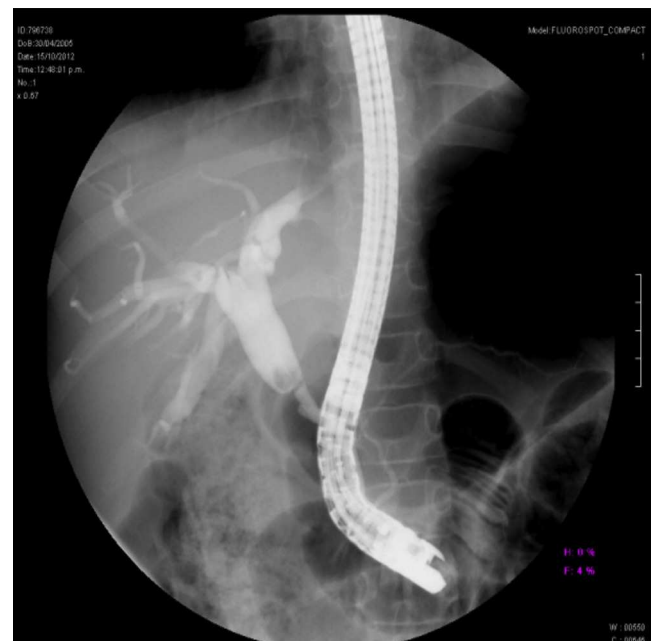

Figura 1 En la CPRE se aprecia la zona de estenosis con aparente defecto de llenado por arriba de esta y dilatación del hepático común y suprahepáticos.

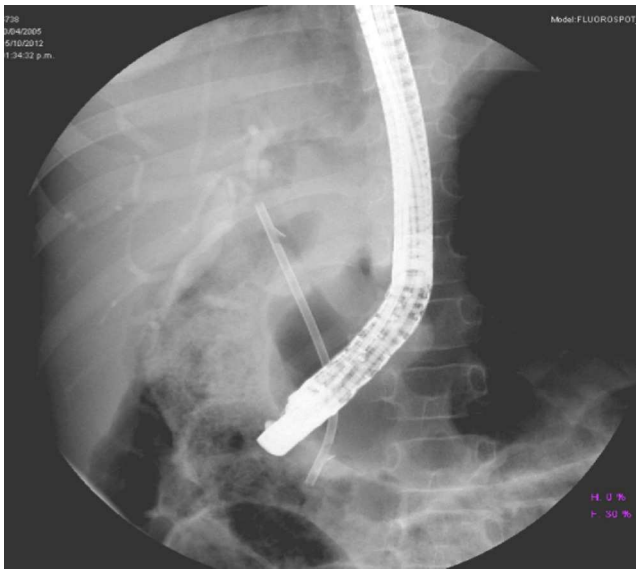


Figura 2 Se aprecia la prótesis plástica y el vaciamiento del contraste de la vía biliar.

Discusión

Las complicaciones biliares en el trasplante hepático oscilan en un 8-35%⁷. Thuluvath et al.⁸ encontraron que el 39% corresponden a estenosis, el 30% a fuga, el 31% a defectos debidos a litos o detritus y el 23% a estenosis de la papila o disfunción del esfínter. El primer indicio para pensar en una estenosis puede ser un incremento de los niveles séricos de las transaminasas y las bilirrubinas en un paciente asintomático como ocurrió en nuestro caso por lo que se solicitó un ultrasonido que mostró la dilatación de las vías biliares intra- y extrahepáticas corroborándose mediante una CPRE

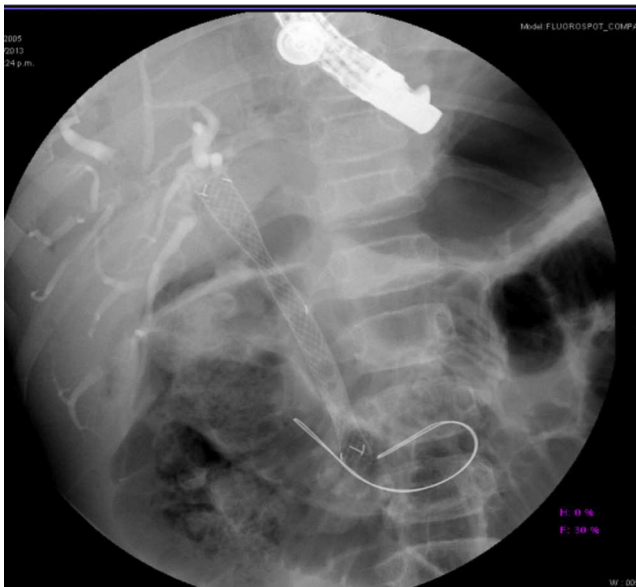

Figura 3 Prótesis metálica autoexpandible que presenta una cintura en zona de estenosis, drenaje del medio de contraste y las riendas para su extracción.

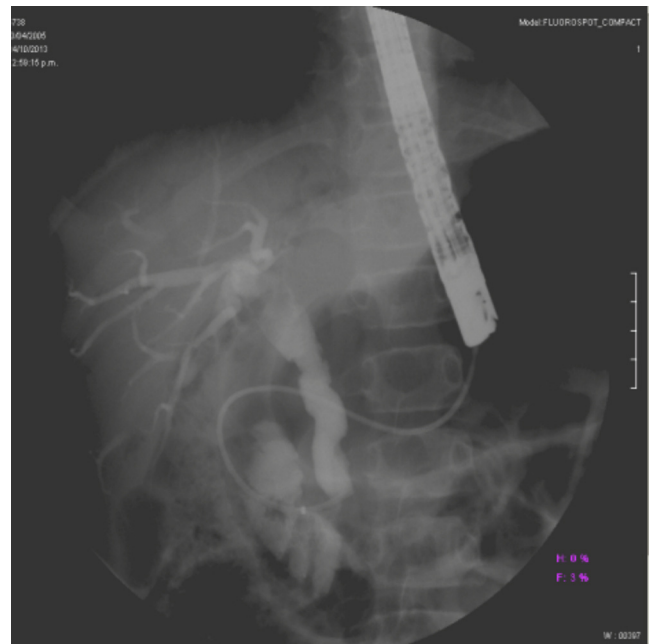


Figura 4 La colangiografía al retirar la prótesis muestra un adecuado calibre del colédoco, que se vació al retirar el balón.

como ha sido propuesto por Thuluvath et al.⁸ en pacientes con colédoco-colédoco anastomosis; se refiere que el 80% de las complicaciones se presentan en los primeros 6 meses del trasplante⁹, la estenosis se produce gradualmente por lo que puede durar de meses a años el inicio de las manifestaciones. En los primeros 30-60 d del trasplante dicha disminución de calibre se debe a edema e inflamación de la anastomosis por lo que hay buena respuesta a la esfinterotomía, la dilatación con balón neumático y la colocación de prótesis plásticas en una o 2 sesiones terapéuticas separadas por 2-3 meses, aunque las que se presentan en forma tardía no responden igual y se recomienda colocar varias prótesis plásticas (2 a 3) y recambiar cada 3 meses para evitar que se ocluyan durante uno o 2 años, según la respuesta del enfermo, y en caso de no responder queda como alternativa la cirugía, los mejores resultados los han visto cuando la estenosis aparece y se trata en el primer año de trasplante^{8,9}. En los últimos años han aparecido muchos trabajos sobre la utilidad de la prótesis metálicas autoexpandibles totalmente cubiertas para el manejo de la estenosis benigna de la vía biliar en el adulto^{1-7,10} que logran calibres hasta de 10 mm una vez abiertas, permitiendo un adecuado drenaje de la vía biliar. En nuestro caso por tratarse de un niño usamos una prótesis de 8 mm, que presentó como complicación inmediata la presencia de dolor abdominal que mejoró con analgésicos; esto ha sido reportado en otras series^{1,5} llegando a presentarse hasta en el 57% de los casos³. De las complicaciones tardías, la más frecuente es la migración de la prótesis que varía según las diferentes series del 4.3 al 37.5%^{3,7}; decidimos retirar la prótesis después de 3 meses y medio de buena evolución. Aún no existe un consenso sobre cuál es el tiempo ideal que se debe dejar la prótesis, variando de 2 a 8 meses^{1,3,5,7}. La retirada del dispositivo la realizamos fácilmente con una pinza de cuerpo extraño introduciendo esta al canal de trabajo del duodenoscopio, como ha sido referido en otras series^{3,6,10}; posteriormente se realizó una

colangiografía, corroborando el adecuado calibre de la vía biliar. Después de 7 meses la evolución clínica de la paciente ha sido satisfactoria, con pruebas de funcionamiento hepático en límites normales, sin embargo, habrá que esperar porque se ha referido que la anastomosis se puede reestenotar hasta un año después de haber retirado la prótesis^{7,10}.

Concluimos que las prótesis autoexpandibles totalmente cubierta son una adecuada alternativa para el manejo endoscópico de la estenosis benigna del colédoco en los niños a corto plazo y faltará por definir su utilidad a largo plazo.

Responsabilidades éticas

Protección de personas y animales. Los autores declaran que para esta investigación no se han realizado experimentos en seres humanos ni en animales.

Confidencialidad de los datos. Los autores declaran que han seguido los protocolos de su centro de trabajo sobre la publicación de datos de pacientes y que todos los pacientes incluidos en el estudio han recibido información suficiente y han dado su consentimiento informado por escrito para participar en dicho estudio.

Derecho a la privacidad y consentimiento informado. Los autores han obtenido el consentimiento informado de los pacientes y/o sujetos referidos en el artículo. Este documento obra en poder del autor de correspondencia.

Financiamiento

Los autores no recibieron patrocinio para llevar a cabo este artículo.

Conflicto de intereses

Los autores declaran no tener ningún conflicto de intereses.

Bibliografía

1. Kahale M, Brijbassie A, Sheti A, et al. Multicenter trial evaluating the use of covered self-expanding metal stents in benign biliary strictures. Time to revisit our therapeutic options? *J Clin Gastroenterol.* 2013;47:695–9.
2. Poley JW, van Tilburg AJP, Kuipers EJ, et al. Breaking the barrier: Using extractable fully covered metal stents to treat benign biliary hilar strictures. *Gastrointest Endosc.* 2011;74:916–20.
3. Poley JW, Cahen DL, Metselaar HJ, et al. A prospective group sequential study evaluating a new type of fully covered self-expandable metal stent for the treatment of benign biliary strictures. *Gastrointest Endosc.* 2012;75:783–9.
4. Know C, Hyun KK, Baik HK, et al. Functional self-expandable metal stent in biliary obstruction. *Clin Endosc.* 2013;46:515–23.
5. Kaffes AJ, Liu K. Fully covered self-expandable metal stents treatment of benign biliary strictures. *Gastrointest Endosc.* 2013;78:13–21.
6. Tee HP, James MW, Kaffes AJ. Placement of removable metal biliary stent in post-orthotopic liver transplantation anastomosis stricture. *World J Gastroenterol.* 2010;16:3597–600.
7. Traina M, Tarantino I, Barresi L, et al. Efficacy and safety of fully covered self-expandable metallic stents in biliary complications after liver transplantation: A preliminary study. *Liver Transpl.* 2009;15:1493–8.
8. Thuluvath PJ, Pfau PR, Kimmey MB, et al. Biliary complications after liver transplantation: The role of endoscopy. *Endoscopy.* 2005;37:857–63.
9. Tarantino I, Barresi L, Petridis I, et al. Endoscopic treatment of biliary complications after liver transplantation. *World J Gastroenterol.* 2008;14:4185–9.
10. García CJ, Taberna AL, Jimeno AC, et al. Utilización de prótesis metálicas autoexpandibles totalmente recubiertas en procesos biliares benignos. *Rev Esp Enferm Dig.* 2010;102:526–32.