

## CASO CLÍNICO

# Obstrucción de la salida gástrica secundario a fístula colecistoduodenal (síndrome de Bouveret): reporte de un caso



María del Pilar Benítez-Tress Faez<sup>a,\*</sup>, Jorge Cerecedo-Rodríguez<sup>a</sup>, Eduardo Alanis-Monroy<sup>a</sup>, Paola Figueroa-Barojas<sup>b</sup>, Enrique Granados-Canseco<sup>a</sup>, Andrés Hernández-Trejo<sup>a</sup>, Fernando Martínez-Linares<sup>a</sup> y Armando Hernández-Cendejas<sup>a</sup>

<sup>a</sup> Servicio de Endoscopia, Hospital General de Zona 32, Instituto Mexicano del Seguro Social, México D.F., México

<sup>b</sup> Hospital Angeles Acoxpa, México D.F., México

Recibido el 23 de octubre de 2013; aceptado el 7 de noviembre de 2013

Disponible en Internet el 17 de mayo de 2014

### PALABRAS CLAVE

Síndrome de Bouveret;  
Íleo biliar;  
Obstrucción duodenal

### KEYWORDS

Bouveret's syndrome;  
Gallstone ileus;  
Duodenal obstruction

**Resumen** La obstrucción del tracto de salida gástrica secundario a impactación de cálculos biliares a través de una fístula colecistogástrica o colecistoduodenal se conoce como síndrome de Bouveret. Presentamos el caso de un paciente femenino de 83 años, con síndrome de Bouveret cuyas manifestaciones clínicas fueron sangrado de tubo digestivo alto, dolor abdominal, náuseas y vómito. Se manejó de manera endoscópica removiéndose los cálculos a la luz intestinal con balón endobiliar. Realizamos revisión de la literatura.

© 2013 Asociación Mexicana de Endoscopia Gastrointestinal. Publicado por Masson Doyma México S.A. Todos los derechos reservados.

**Duodenal obstruction of gastric outflow by impaction of a large gallstone (Bouveret's syndrome): Report of a case**

**Abstract** Duodenal obstruction of gastric outflow by impaction of a large gallstone which has passed through a cholecystogastric or cholecystoduodenal fistula is called Bouveret's syndrome. We hereby present the case of an 83 year old female patient with Bouveret's syndrome admitted to the Emergency Room with upper gastrointestinal bleeding, epigastric abdominal pain and

\* Autor para correspondencia: HGZ 32 IMSS, Calzada del Hueso s/n, Colonia Ex Hacienda de Coapa, Delegación Coyoacán, México D.F., México. Teléfonos: +56660638; Cel 0445521290838.

Correo electrónico: [pilartressfaez@gmail.com](mailto:pilartressfaez@gmail.com) (M.P. Benítez-Tress Faez).

vomit; in which the gallstones were withdrawn with an endobiliary balloon. We also present a review.

© 2013 Asociación Mexicana de Endoscopia Gastrointestinal. Published by Masson Doyma México S.A. All rights reserved.

## Introducción

La obstrucción del tracto de salida gástrico secundario a cálculos biliares, se conoce como síndrome de Bouveret. El síndrome se describió por primera vez por Beaussier en 1770, y adquirió el epónimo debido a la publicación de 2 casos por el Dr. Leon Bouveret en 1896<sup>1</sup>. El síndrome se presenta con más frecuencia en mujeres en la sexta década de la vida. Se caracteriza por síntomas inespecíficos como dolor abdominal, náuseas, vómito y, en escasos casos, por sangrado de tubo digestivo alto. El diagnóstico puede ser radiológico o endoscópico. El tratamiento de elección es el endoscópico en pacientes con alto riesgo quirúrgico; si este falla se puede resolver de forma quirúrgica.

## Presentación de caso

Se trata del caso de una mujer de 83 años de edad, con antecedente de cardiopatía congénita.

Comenzó con dolor abdominal difuso, náuseas y vómito en 3 ocasiones en posos de café de 24h de evolución. En la exploración abdominal se encontró peristalsis disminuida

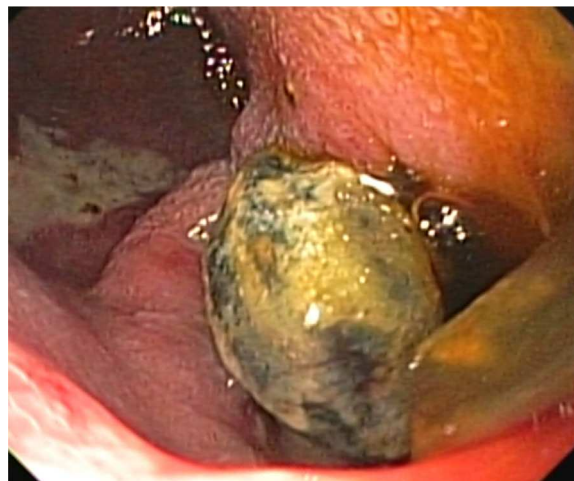

Figura 2 Cálculo biliar impactado en bulbo duodenal.

y dolor en epigastrio e hipocondrio derecho. La biometría hemática evidenció leucocitosis, el resto de las pruebas de laboratorios sin alteraciones. En la radiografía de tórax se observa neumobilia, sin aire libre subdiafragmático (fig. 1). Se colocó sonda nasogástrica con gasto en posos de café. En la panendoscopia se encontró gastropatía inespecífica de cuerpo y antro, y fístula colecistoduodenal localizada en bulbo (fig. 2). con 2 cálculos de 2 y 4 cm de diámetro impactados en su interior. Se introdujo balón de extracción

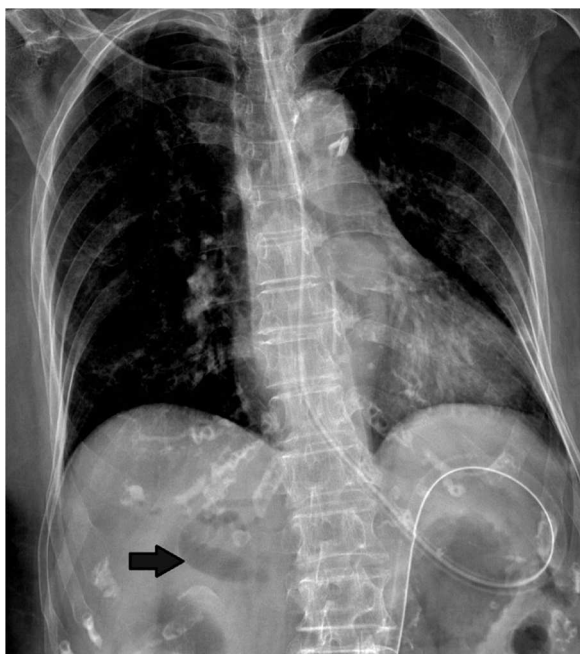


Figura 1 Radiografía de tórax que demuestra neumobilia (flecha).

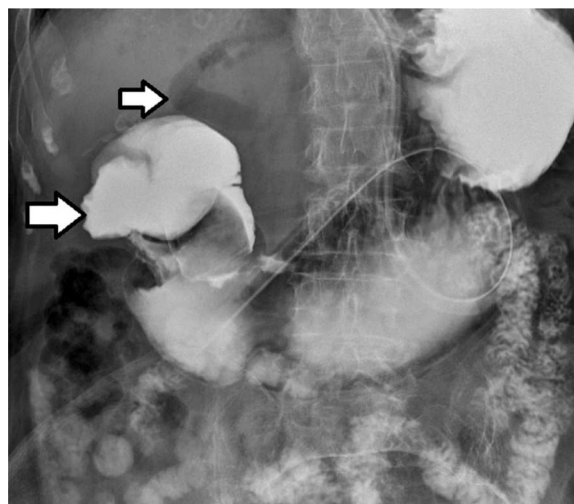


Figura 3 Tránsito intestinal, que demuestra fístula colecistoduodenal (flecha mayor). Neumobilia (flecha menor).

endobiliar con lo que se logró la movilización de los mismos hacia la luz intestinal, avanzándolos a la segunda porción duodenal. Posteriormente se realizó tránsito intestinal (fig. 3), encontrándose neumobilia y adecuado tránsito del medio de contraste. Después de 72 h tras el procedimiento endoscópico, la paciente presentó íleo biliar que fue resuelto quirúrgicamente. Se realizó laparotomía, enterotomía en íleon terminal, con extracción de un cálculo de 6 cm, sin corrección de la fístula. La paciente presentó evolución satisfactoria de los síntomas gastrointestinales.

## Discusión

La litiasis vesicular representa una enfermedad frecuente con una prevalencia en EE. UU. y el oeste de Europa del 10%. La sintomatología se presenta en el 20–30% de los pacientes<sup>2</sup>. Dentro de las complicaciones, las menos frecuentes son la fístula colecistoduodenal y el íleo biliar<sup>3</sup>.

Las fístulas colecistoentéricas se presentan en el 0.3–0.5% de los pacientes con colelitiasis<sup>4</sup>. La mayoría de estas son colecistoduodenales (60%), colecistocolónicas (17%), colecistogástricas (5%) y coledocoduodenales (5%)<sup>4</sup>.

Los cálculos biliares ocluyen el duodeno en el 1–3% de los casos, y se presentan síntomas relacionados con obstrucción del tracto de salida gástrica; esta rara entidad se denomina síndrome de Bouveret<sup>5</sup>.

La presentación clínica es inespecífica, siendo más frecuente en pacientes de edad avanzada, con comorbilidades, y de predominio en el sexo femenino. Los síntomas que se presentan con más frecuencia son náuseas y vómito en el 86%, dolor abdominal en el 71%, hematemesis, pérdida de peso y anorexia<sup>6</sup>. En el examen físico los pacientes pueden presentar dolor y distensión abdominal y deshidratación<sup>7</sup>.

El diagnóstico puede ser radiológico, al encontrar en la radiografía simple de abdomen la triada de Rigler (distensión gástrica, aerobilia y cálculo biliar ectópico), que se presenta en un tercio de los pacientes<sup>4,8</sup>.

La endoscopia de tubo digestivo alto nos permite la visualización directa del cálculo que causa la obstrucción en el 69% de los pacientes<sup>6</sup>. Además, se pueden describir otros hallazgos por este método, como retención alimenticia, edema de la mucosa gástrica o úlcera en el sitio de impactación<sup>6</sup>.

En la ecografía abdominal se pueden observar cálculos biliares en el 75% de los pacientes con síndrome de Bouveret, de los cuales, el 23% pueden ser visualizados en el duodeno y en el 45% de los casos se podrá observar neumobilia<sup>9</sup>. Otros signos ecográficos son contracción de la vesícula biliar, adelgazamiento de la pared de la vesícula biliar y dilatación del duodeno<sup>6</sup>.

En la tomografía computarizada se pueden encontrar cambios inflamatorios perivesiculares, neumobilia, o fístula colecistoduodenal, defectos de llenado, nivel de obstrucción, y las características de la vesícula biliar<sup>6,7</sup>.

La colangiografía magnética puede ser útil para describir fluidos y cálculos<sup>7</sup>.

En el 90% de los casos, se requerirá de tratamiento quirúrgico, con un rango de mortalidad del 19–24%<sup>10</sup>. El tratamiento quirúrgico más común es la enterolitotomía o gastrotomía, con o sin colecistectomía, y reparación de

fístula<sup>9</sup>. La reparación de la fístula se considera innecesaria, ya que esta cerrará de manera espontánea, mientras el conducto cístico se encuentre permeable, y sin cálculos biliares residuales<sup>9</sup>.

Se han propuesto múltiples manejos endoscópicos tales como extracción endoscópica, litotricia endoscópica con YAG láser, litotricia extracorpórea y litotricia electrohidráulica intracorpórea. Estos tratamientos son alternativas a la cirugía en pacientes de alto riesgo o con obstrucciones proximales<sup>7</sup>.

El 9% de los pacientes que recibieron tratamiento no quirúrgico tendrán éxito<sup>10</sup>. A pesar del bajo éxito con los procedimientos mínimamente invasivos, se consideran alternativas útiles, por su baja morbilidad y mínima mortalidad<sup>6</sup>.

## Conclusiones

El síndrome de Bouveret es una entidad rara, que se presenta con síntomas sugestivos de obstrucción de la salida gástrica. Es frecuente en pacientes en la sexta década de la vida con múltiples comorbilidades. El tratamiento de primera elección debe ser el endoscópico, y si este falla se puede resolver de forma quirúrgica.

## Financiamiento

Los autores no recibieron patrocinio para llevar a cabo este artículo.

## Conflicto de intereses

No se reportan conflictos de intereses.

## Bibliografía

1. Bouveret L. Stenose du pylore adherente a la vesicule. *Rev Med (Paris)*. 1896;16:1–16.
2. Abou-Saif A, Al-Kawas FH. Complications of gallstone disease: Mirizzi syndrome, cholecystocholedochal fistula and gallstone ileus. *Am J Gastroenterol*. 2002;97:249–54.
3. Lobo DN, Joblin JC, Balfour TW. Gallstone ileus: Diagnostic pitfalls and therapeutic successes. *J Clin Gastroenterol*. 2000;30:72–6.
4. Liew V, Layani L, Speakman D. Bouverets syndrome in Melbourne. *ANZ J Surg*. 2002;72:161–3.
5. Frattaroli FM, Reggio D, Guadalaxara A, et al. Bouveret's syndrome: Case report and review of the literature. *Hepato-Gastroenterology*. 1997;44:1019–22.
6. Cappell MS, Davis M. Characterization of Bouveret's syndrome: A comprehensive review of 128 cases. *Am J Gastroenterol*. 2006;101:2139–46.
7. Doycheva I, Limaye A, Suman A, et al. Bouveret's syndrome: Case report and review of the literature. *Gastroenterol Res Pract*. 2009;2009:1–4.
8. Marchall J, Hayton S. Bouveret syndrome. *Am J Surg*. 2004;187:547–8.
9. Koulaouzidis A, Moschos J. Bouverets syndrome. *Narrative review. Ann Hepatol*. 2007;6:89–91.
10. Lowe AS, Stephenson S, Kay CL, et al. Duodenal obstruction by Gallstones (Bouveret's syndrome): A review of the literature. *Endoscopy*. 2005;37:82–7.