

ARTÍCULO ORIGINAL

Imagen de retina de campo ultra-amplio



Gerardo García-Aguirre^{a,b,*}, Andrée Henaine-Berra^a, Jans Fromow-Guerra^a,
María Ana Martínez-Castellanos^a, Guillermo Salcedo-Villanueva^a
y Virgilio Morales-Cantón^a

^a Servicio de Retina, Asociación para Evitar la Ceguera en México, México, D. F., México

^b Escuela de Medicina, Instituto Tecnológico y de Estudios Superiores de Monterrey, Monterrey, México

Recibido el 14 de junio de 2016; aceptado el 15 de agosto de 2016

Disponible en Internet el 23 de septiembre de 2016

PALABRAS CLAVE

Retina;
Imagen de retina de
campo ultra-amplio;
Retinopatía
diabética;
Oclusiones venosas
de retina

Resumen

Objetivo: Realizar una revisión sobre la evolución y la utilidad de las imágenes de campo ultra-amplio de retina.

Método: Revisión de la literatura.

Resultados: La capacidad de obtener imágenes del fondo de ojo es uno de los avances más destacados en nuestra especialidad. Esta capacidad se ha ido refinando con el tiempo, desde la obtención de fotografías de 30 grados hasta la consecución hoy en día de imágenes por encima de 150 grados (llamadas imágenes de campo ultra-amplio) utilizando equipos como el Optos Daytona (Optos, Dunfermline, Reino Unido) o el Heidelberg Spectralis (Heidelberg Engineering, Heidelberg, Alemania). Estas imágenes son sumamente útiles para el estudio de enfermedades como la retinopatía diabética, las oclusiones venosas de retina, la enfermedad retiniana pediátrica, las uveítis posteriores, e incluso afecciones clásicamente maculares, como la degeneración macular relacionada con la edad.

Conclusión: Las imágenes de campo ultra-amplio han revolucionado la forma en la que estudiamos y entendemos la enfermedad de la retina. A medida que la tecnología para obtenerlas se haga más accesible, formará parte del armamentario de rutina para estudiar las enfermedades de la retina.

© 2016 Sociedad Mexicana de Oftalmología. Publicado por Masson Doyma México S.A. Este es un artículo Open Access bajo la licencia CC BY-NC-ND (<http://creativecommons.org/licenses/by-nc-nd/4.0/>).

* Autor para correspondencia. Vicente García Torres 46, San Lucas Coyoacán, Ciudad de México, 04030. Teléfono: +55 10841400, extensión 1172.

Correo electrónico: jerry_gar_md@yahoo.com (G. García-Aguirre).

<http://dx.doi.org/10.1016/j.mexoft.2016.08.002>

0187-4519/© 2016 Sociedad Mexicana de Oftalmología. Publicado por Masson Doyma México S.A. Este es un artículo Open Access bajo la licencia CC BY-NC-ND (<http://creativecommons.org/licenses/by-nc-nd/4.0/>).

KEYWORDS

Retina;
Ultra widefield
imaging;
Diabetic retinopathy;
Retinal vein occlusion

Ultra widefield imaging of the retina**Abstract**

Purpose: To review the evolution and usefulness of ultra widefield images of the retina.

Method: Literature review.

Results: The ability to obtain images of the ocular fundus is one of the greatest breakthroughs in our specialty. This ability has refined over time, from obtaining images with a field of 30 degrees, to obtaining images that exceed 150 degrees using equipment such as the Optos Daytona (Optos, Dunfermline, United Kingdom) or the Heidelberg Spectralis (Heidelberg Engineering, Heidelberg, Germany). These images are extremely useful to evaluate diseases such as diabetic retinopathy, retinal vascular occlusions, pediatric retinal pathology, posterior uveitis, and even diseases which classically affect the macula such as age-related macular degeneration.

Conclusion: Ultra widefield images of the retina have revolutionized the way we study and understand retinal pathology. As technology for obtaining these images becomes more accessible, it will surely become part of the routine evaluation of retinal diseases.

© 2016 Sociedad Mexicana de Oftalmología. Published by Masson Doyma México S.A. This is an open access article under the CC BY-NC-ND license (<http://creativecommons.org/licenses/by-nc-nd/4.0/>).

Desde la invención del oftalmoscopio directo por parte de Von Helmholtz en 1850¹, se abrió por primera vez la posibilidad de visualizar las estructuras del fondo de ojo y de estudiar las distintas enfermedades que involucran al vítreo, la retina y el nervio óptico. Años después, en 1926, se agregó al armamentario diagnóstico del oftalmólogo la capacidad de obtener fotografías del fondo de ojo², teniendo así la oportunidad de documentar las distintas enfermedades y compartirlas con otros colegas y médicos en entrenamiento, mejorando así la comprensión y la enseñanza de las enfermedades vitreoretinianas. Durante muchos años, las imágenes que se podían obtener abarcaban de 30 a 50 grados del fondo (fig. 1), de tal forma que para poder obtener un panorama

que abarcara más allá de las arcadas vasculares, se requería tomar fotografías con el ojo volteando en distintas posiciones, y posteriormente hacer una composición o *collage* con todas las fotos para así tener una visión más amplia de la retina, abarcando aproximadamente 75 grados (fig. 2). Estas imágenes, aunque muy útiles, muestran la retina poco más allá del ecuador, de tal forma que documentar enfermedad que se encuentra en la retina periférica representa una tarea difícil, y es de esta dificultad de donde nace la necesidad de obtener imágenes de retina de campo más amplio.

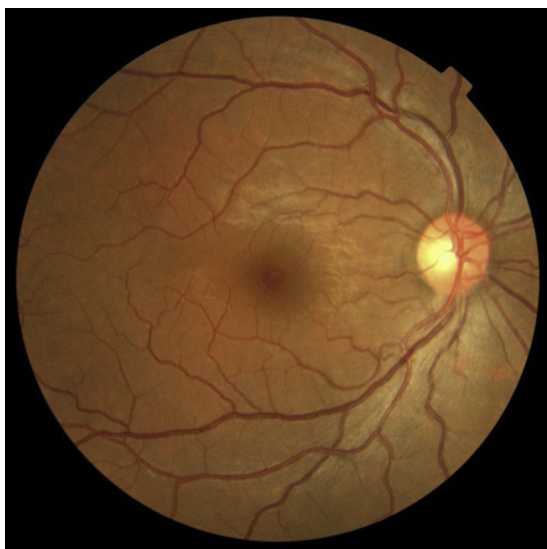

Figura 1 Fotografía convencional de un fondo de ojo normal, que abarca 45 grados. En la imagen se puede apreciar poco más allá de las arcadas vasculares.

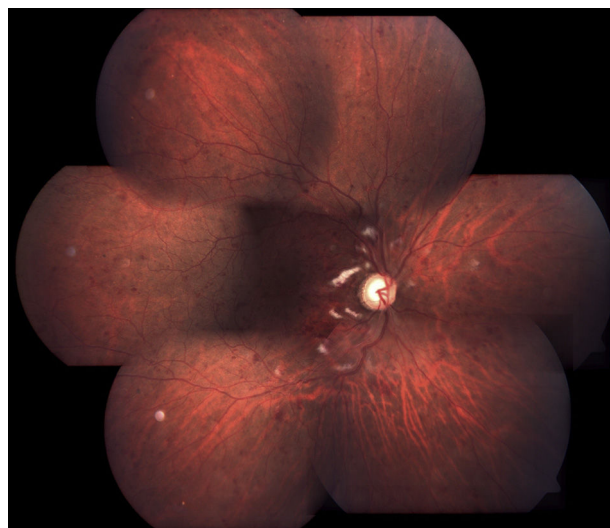


Figura 2 Montaje o *collage* de varias fotografías de 45 grados en un caso de oclusión de vena central de la retina no isquémica, en la que se puede apreciar significativamente más allá de las arcadas vasculares, aunque se observa poco de la periferia. Estos montajes pueden mostrar de 75 a 90 grados del fondo.

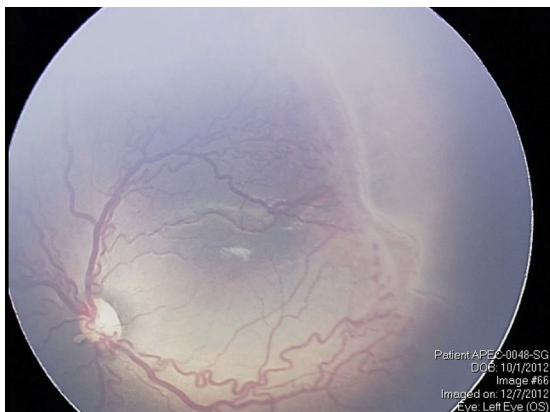

Figura 3 Fotografía obtenida con una RetCam II (Clarity Medical Systems, California, EE. UU.) en el ojo de un bebé prematuro, que muestra retinopatía del prematuro estadio 2 en zona I. Este sistema de contacto permite una visualización de 120 grados del fondo.

Evolución de la tecnología de imagen de campo ultra-amplio

La obtención de imágenes de retina de campo amplio (es decir, más allá de los convencionales 35 a 50 grados) no es una idea nueva³. Ya en 1980 el Dr. Oleg Pomerantzeff había diseñado un lente panfundoscópico que se podía utilizar en conjunción con una cámara de fondo para obtener imágenes de campo más amplio (90 grados)⁴. Estas imágenes permitían ver hasta el ecuador a pesar de estar centradas en la mácula⁵. Posteriormente, a mediados de la década de 1990, apareció la RetCam (Clarity Medical Systems, California, EE. UU.), la cual utiliza un sistema de contacto que permite la obtención de imágenes de 120 grados tanto a color como de angiografía con fluoresceína (fig. 3). Debido a lo aparatoso del dispositivo, su uso más habitual es en pacientes pediátricos, principalmente para tamizaje de retinopatía del prematuro^{6,7}.

A principios de este siglo se dio una nueva revolución tecnológica en la obtención de imágenes del fondo de ojo, permitiendo visualizar más allá de los 150 grados y, por lo tanto, denominándose «imágenes de campo ultra-amplio» (fig. 4). El desarrollo de esta tecnología ha sido liderado en gran parte por el Ing. Douglas Anderson, de Escocia, y el Dr. Giovanni Staurenghi, de Italia, quienes han hecho grandes aportes a este campo.

Sistemas Optos

El Ing. Anderson no tenía antecedente en el campo médico, pero tuvo un hijo que a los 5 años perdió la visión de un ojo debido a un desprendimiento de retina que no fue detectado a pesar de haber asistido a sus revisiones oftalmológicas de rutina, dado que hacer una exploración detallada de la retina periférica en un niño tan pequeño es sumamente difícil. Al enfrentarse con este problema decidió diseñar un instrumento que hiciera la exploración de la retina, incluyendo la periferia, mucho más fácil para pacientes y médicos⁸. El Ing. Anderson fundó una compañía llamada Optos (Dunfermline, Reino Unido) para producir y

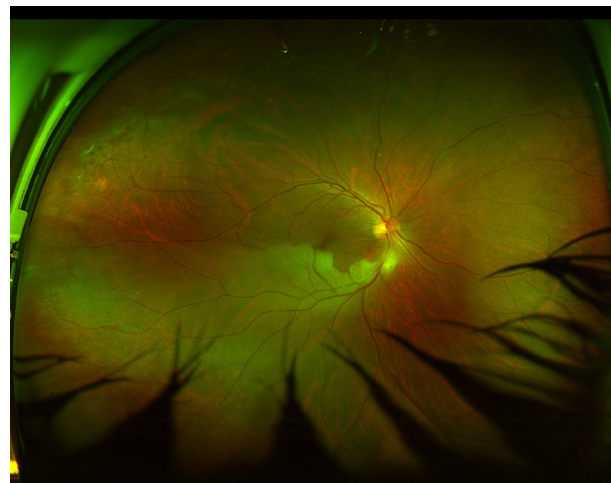


Figura 4 Fotografía de campo ultra-amplio de un ojo derecho obtenida con un Optos Daytona (Optos, Dunfermline, Reino Unido) en la que se observa una oclusión de rama arterial de retina temporal inferior. Estas imágenes abarcan 160 grados horizontalmente. Verticalmente, el campo se ve reducido por la imagen de las pestañas del paciente, que son los artefactos que se observan en la porción inferior de la fotografía.

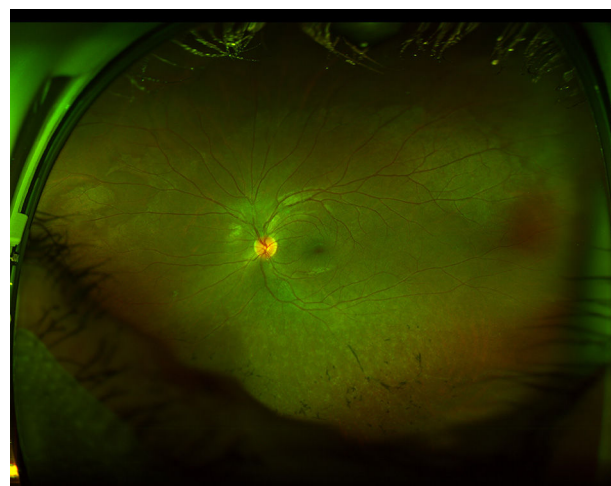


Figura 5 Fotografía de campo ultra-amplio en un ojo izquierdo obtenida con un Optos Daytona (Optos, Dunfermline, Reino Unido) que muestra datos compatibles con retinitis pigmentosa sectorial. Se observa una acumulación de pigmento en una configuración que semeja espículas óseas, confinada a la retina inferior, mientras que el resto de la retina no se encuentra afectada.

comercializar su dispositivo, el cual utiliza un espejo elipsooidal y un barrido con láser para obtener una imagen de campo ultra-amplio de la retina que se acerca a los 160 grados y que puede obtenerse a color (fig. 5), en otras modalidades como autofluorescencia (fig. 6), angiografía con fluoresceína⁹ o verde de indocianina.

Sistema Heidelberg Spectralis

Por su parte, el Dr. Giovanni Staurenghi ha trabajado estrechamente con la empresa Heidelberg Engineering

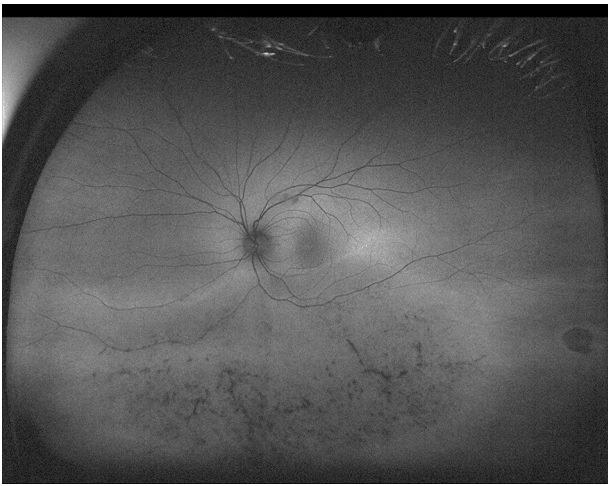


Figura 6 Fotografía de campo ultra-amplio en modalidad de autofluorescencia del mismo ojo mostrado en la [figura 5](#) con diagnóstico de retinitis pigmentosa sectorial, en la que se resaltan las alteraciones pigmentarias en la retina inferior.

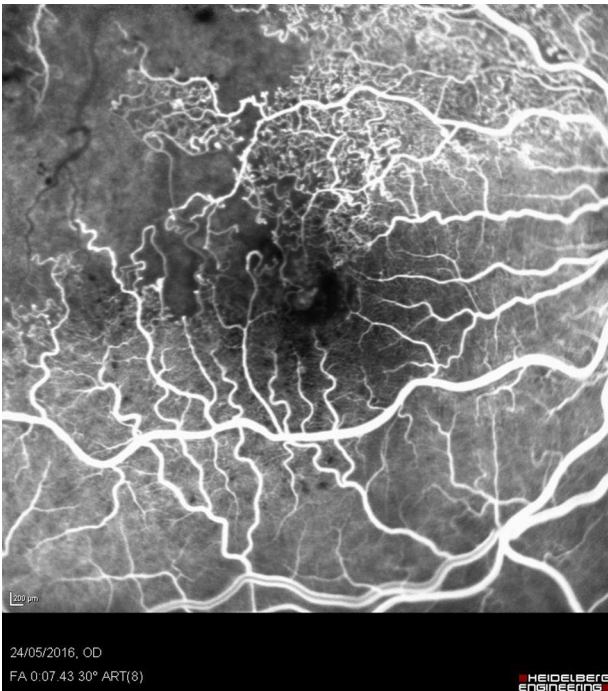


Figura 7 Angiografía con fluoresceína obtenida con el Heidelberg Spectralis (Heidelberg Engineering, Heidelberg, Alemania) de un campo de 30 grados centrado en la fóvea de un caso de oclusión de rama venosa temporal superior isquémica, en la que se observa cierre capilar y alteraciones vasculares en el cuadrante temporal superior de la mácula.

(Heidelberg, Alemania), la cual produce un dispositivo (Heidelberg Spectralis) con el que se pueden obtener, mediante escaneo láser, imágenes multicolor, infrarrojas, de autofluorescencia, de angiografía con fluoresceína o verde de indocianina y OCT de dominio espectral. El dispositivo puede obtener imágenes de angiografía de 30 o de 55 grados ([figs. 7 y 8](#)), pero con un aditamento especial se pueden obtener imágenes de 102 grados ([fig. 9](#)), y con la utilización

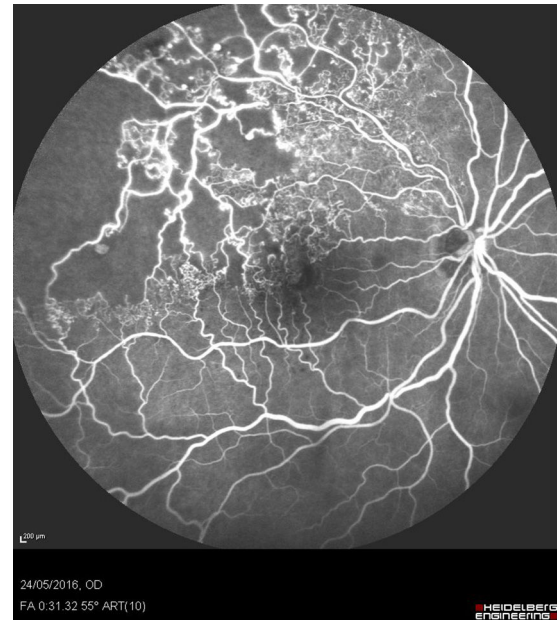


Figura 8 Angiografía con fluoresceína obtenida con el Heidelberg Spectralis (Heidelberg Engineering, Heidelberg, Alemania) de un campo de 55 grados del mismo ojo mostrado en la [figura 7](#), donde se puede apreciar de forma más panorámica el cierre capilar y las alteraciones vasculares causadas por una oclusión de la rama venosa temporal superior isquémica.

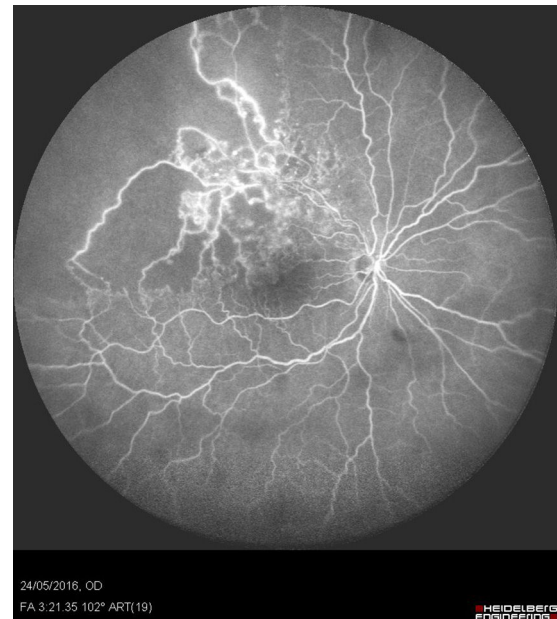


Figura 9 Angiografía con fluoresceína obtenida con el Heidelberg Spectralis (Heidelberg Engineering, Heidelberg, Alemania) de un campo de 102 grados del mismo ojo mostrado en las [figuras 7 y 8](#). Se puede apreciar de forma más panorámica el cierre capilar, que excede por mucho las 5 áreas de disco, por lo que la oclusión de la rama venosa temporal superior se clasifica como isquémica.

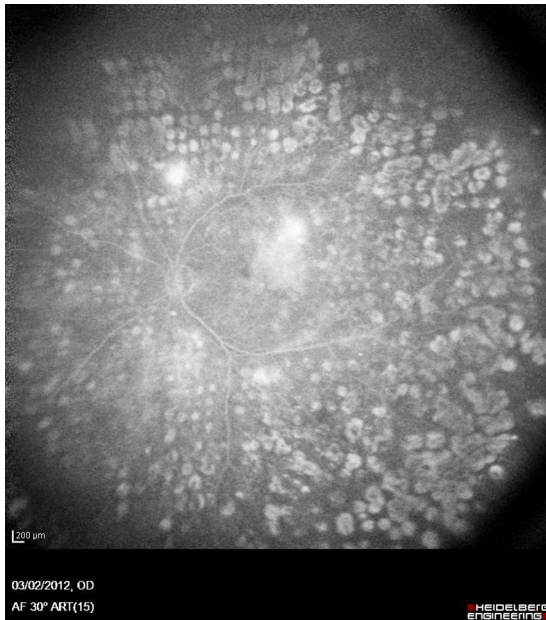

Figura 10 Angiografía de campo ultra-amplio obtenida con el Heidelberg Spectralis (Heidelberg Engineering, Heidelberg, Alemania) y el lente de Staurenghi (que brinda un campo por arriba de 150 grados) de un caso de retinopatía diabética fotocoagulada, que muestra datos de actividad y zonas de cierre capilar en la extrema periferia que no han sido tratadas.

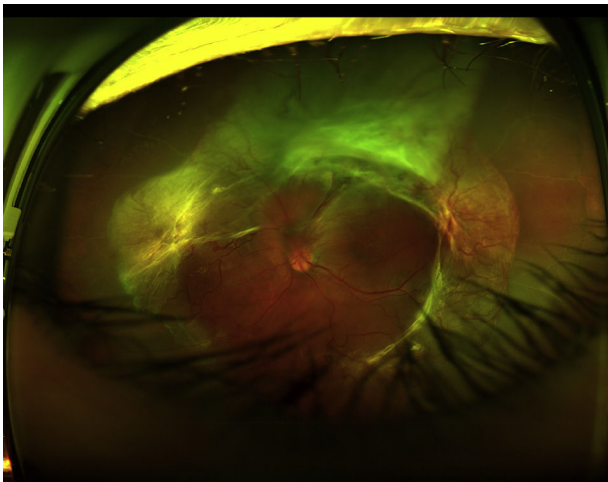


Figura 11 Fotografía de campo ultra-amplio en un ojo izquierdo obtenida con un Optos Daytona (Optos, Dunfermline, Reino Unido) que muestra un desprendimiento de retina traccional en el ojo izquierdo, secundario a retinopatía diabética proliferativa.

de un lente especial de contacto (llamado lente de Staurenghi) se pueden conseguir imágenes de angiografía de campo ultra-amplio de 150 grados (fig. 10)¹⁰.

Ambos dispositivos generan imágenes de excelente calidad y alta resolución, que a pesar de mostrar una gran área de la retina permiten evaluar detalles finos de la macula¹¹, existiendo leves diferencias entre un equipo y otro, siendo la principal que el dispositivo de Optos tiene una mayor capacidad para mostrar la periferia nasal y temporal, mientras

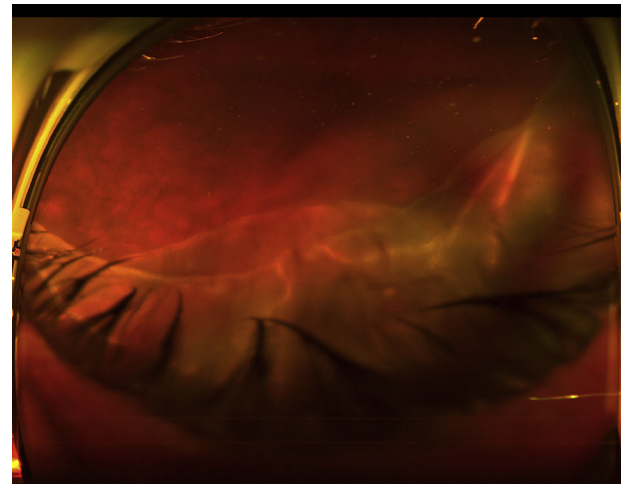


Figura 12 Fotografía de campo ultra-amplio en un ojo derecho obtenida con un Optos Daytona (Optos, Dunfermline, Reino Unido), que muestra un desprendimiento de retina regmatógeno secundario a un desgarro gigante superior. La retina superior se encuentra cubriendo la papila y la mácula, por lo que estas estructuras no son visibles en la fotografía.

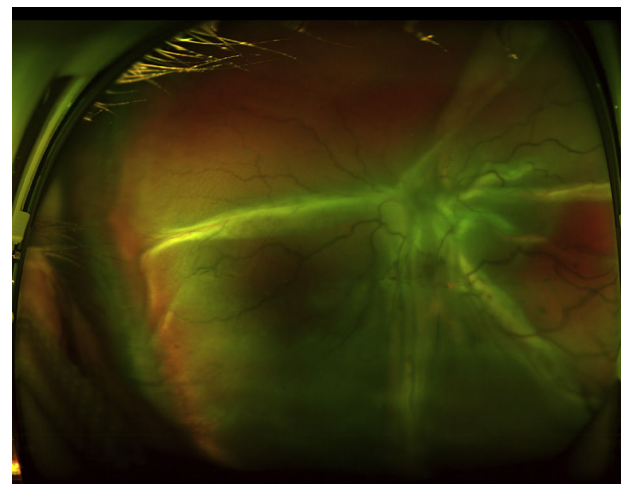


Figura 13 Fotografía de campo ultra-amplio en un ojo derecho obtenida con un Optos Daytona (Optos, Dunfermline, Reino Unido), que muestra un desprendimiento de retina total secundario a un síndrome de efusión uveal en un ojo nanoftálmico. La extensión del desprendimiento es tal que no se observa la papila ni el nervio óptico.

que el dispositivo de Heidelberg tiene una mejor visualización de la periferia superior e inferior, y que las imágenes obtenidas con el dispositivo de Optos suelen tener mayor aberración y/o distorsión en la extrema periferia¹².

Utilidad de las imágenes de campo ultra-amplio

Las imágenes de campo ultra-amplio a color son de gran utilidad para la valoración de enfermedades retinianas que involucran la periferia, como desprendimiento de retina traccional (fig. 11), regmatógeno (fig. 12), seroso (fig. 13) o la enfermedad de Von Hippel (fig. 14). Pueden ser de gran

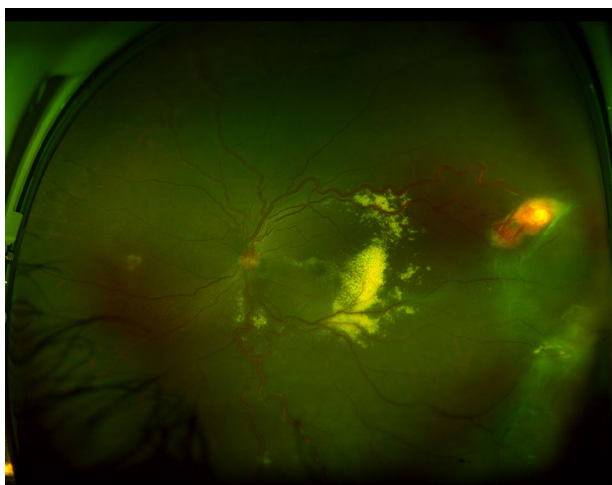


Figura 14 Fotografía de campo ultra-amplio en un ojo izquierdo obtenida con un Optos Daytona (Optos, Dunfermline, Reino Unido), que muestra un caso de enfermedad de Von Hippel. Se puede observar exudación importante en la zona macular, y la presencia de un hemangioblastoma en la periferia temporal.

utilidad también en afección que clásicamente es macular pero que puede tener hallazgos en la periferia, como la degeneración macular relacionada con la edad.

A medida que esta tecnología ha avanzado y se han hecho más estudios, se han encontrado hallazgos interesantes, incluso en ojos normales. Por ejemplo, se ha demostrado que una retina sana tiene en la extrema periferia una zona donde no llega ya la vascularización retiniana, de 0.5 a 0.6 diámetros de disco¹³. Las principales ventajas de esta técnica diagnóstica, sin embargo, se centran en las enfermedades retinianas, como la retinopatía diabética, las oclusiones vasculares de retina, la enfermedad vascular pediátrica (retinopatía del prematuro, enfermedad de Coats, vitreorretinopatía exudativa familiar, etc.), las uveítis posteriores y otras afecciones que, aunque tienen hallazgos principalmente en la mácula, presentan también manifestaciones en la periferia retiniana.

Retinopatía diabética

Una de las enfermedades en las que más se ha probado la utilidad de las imágenes de campo ultra-amplio es la

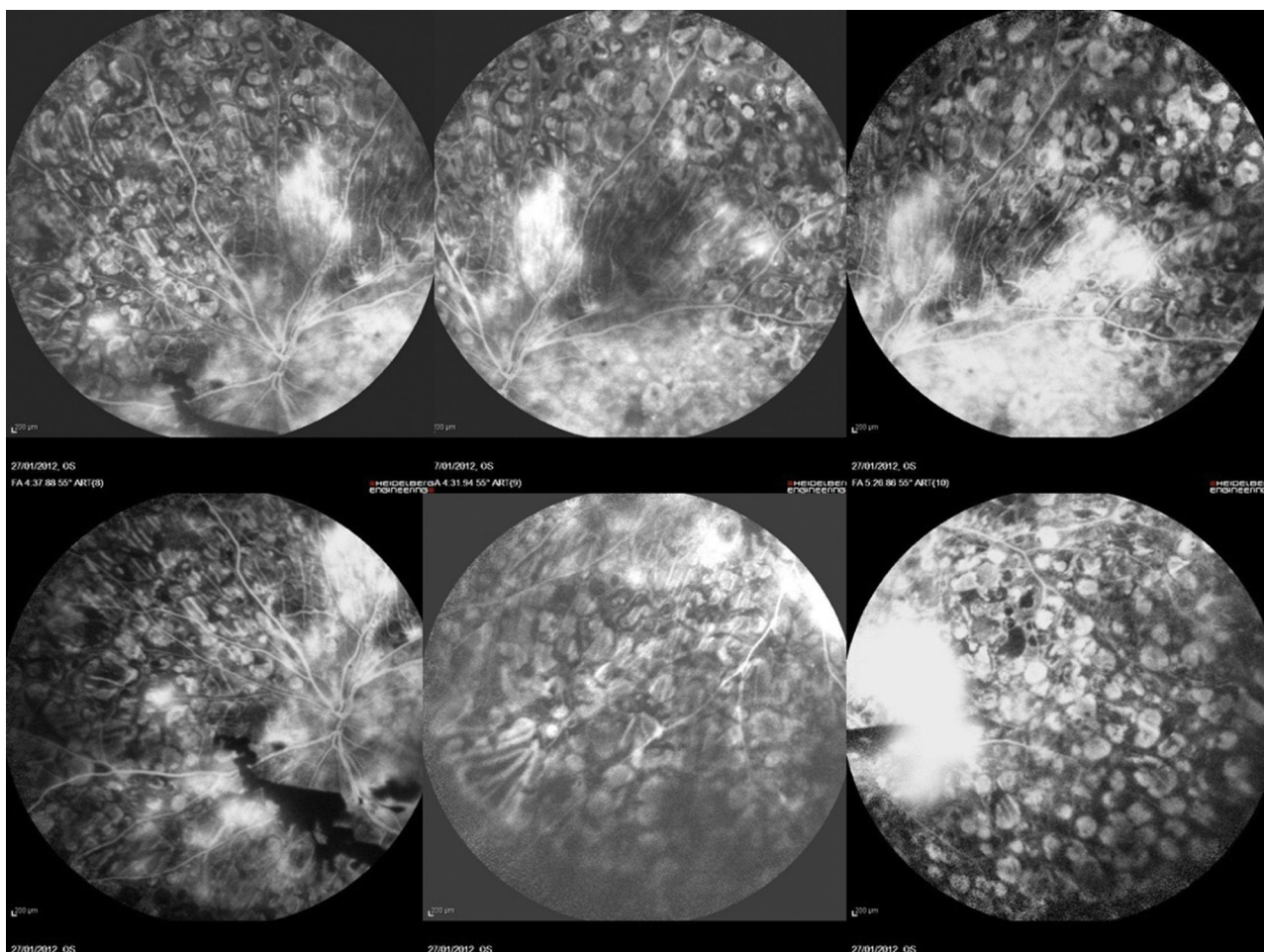


Figura 15 Angiografía con fluoresceína obtenida con el Heidelberg Spectralis (Heidelberg Engineering, Heidelberg, Alemania) en un ojo con retinopatía diabética fotocoagulada que aún muestra datos de actividad neovascular. Se muestran varias fotografías de 55 grados del mismo ojo, observándose abundantes huellas de fotocoagulación y zonas de fuga por neovascularización. Con base en los hallazgos de estas fotografías, pudiera decirse que la fotocoagulación en este ojo es «completa».

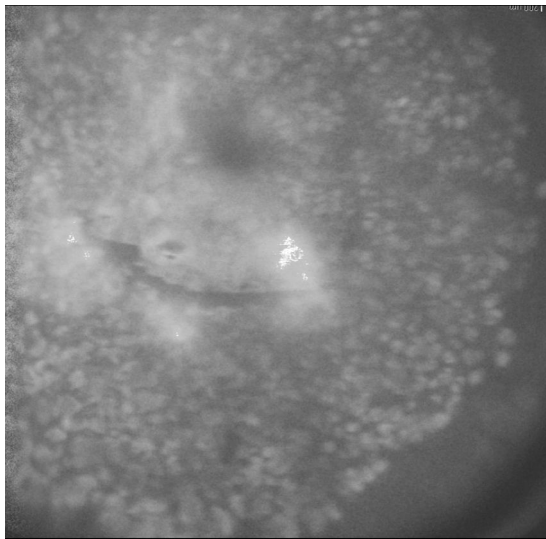


Figura 16 Angiografía con fluoresceína de campo ultra-amplio obtenida con el Heidelberg Spectralis (Heidelberg Engineering, Heidelberg, Alemania) y el lente de Staurengi en el mismo ojo de la figura 15. Puede observarse que en la extrema periferia del lado temporal hay amplias zonas de cierre capilar que no han sido tratadas, y que muy probablemente son la fuente del factor de crecimiento vascular endotelial responsable de la actividad neovascular en este caso.

retinopatía diabética debido, en primer lugar, a su alta prevalencia, y en segundo lugar, a que afecta tanto el polo posterior como la periferia^{14,15}. Una de las aplicaciones más relevantes, debido a la facilidad con la que las imágenes pueden ser obtenidas y a que no requiere midriasis farmacológica, es la de tamizaje para retinopatía diabética. Se ha encontrado que una imagen de campo ultra-amplio de buena calidad tiene una sensibilidad del 94% y una especificidad del 100% para detectar retinopatía diabética no proliferativa moderada o peor¹⁶, aunque existe cierta curva de aprendizaje para poder valorar estas imágenes de forma adecuada¹⁷.

Por otro lado, la angiografía de campo ultra-amplio puede mostrarnos zonas de cierre capilar o neovascularización en la retina periférica que no son detectables con fotografías de campo convencional (figs. 15 y 16). En un estudio realizado por Wessel et al. se encontró que las imágenes de campo ultra-amplio revelan 3.9 veces más zonas de no perfusión, 1.9 veces más neovascularización y 3.8 veces más huellas de fotocoagulación cuando se comparan con la composición estándar de 7 campos¹⁸. Otro estudio, de Kim et al., mostró que la angiografía de campo ultra-amplio mostraba alteraciones en la extrema periferia en pacientes con hemorragia vítrea en ojos postoperados de vitrectomía, que no eran observadas en la composición estándar de 7 campos¹⁹.

Por último, utilizando la angiografía de campo ultra-amplio se ha encontrado que el edema macular diabético, sobre todo el de difícil tratamiento, puede asociarse a isquemia en la extrema periferia (fig. 17)²⁰⁻²². Se ha postulado que la retina isquémica en la extrema periferia puede ser la fuente del factor de crecimiento vascular endotelial que perpetúa la presencia del edema macular diabético. Incluso se ha encontrado que aplicar fotocoagulación a

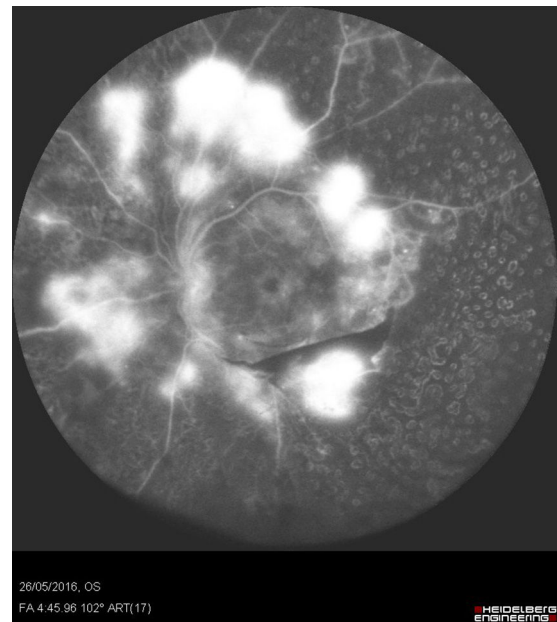


Figura 17 Angiografía con fluoresceína de 102 grados obtenida con el Heidelberg Spectralis (Heidelberg Engineering, Heidelberg, Alemania), en la que se muestra una intensa actividad neovascular y edema macular angiográfico. Puede observarse que a pesar de que el ojo ha sido tratado con fotocoagulación, hay amplias áreas de cierre capilar que no han sido tratadas adecuadamente.

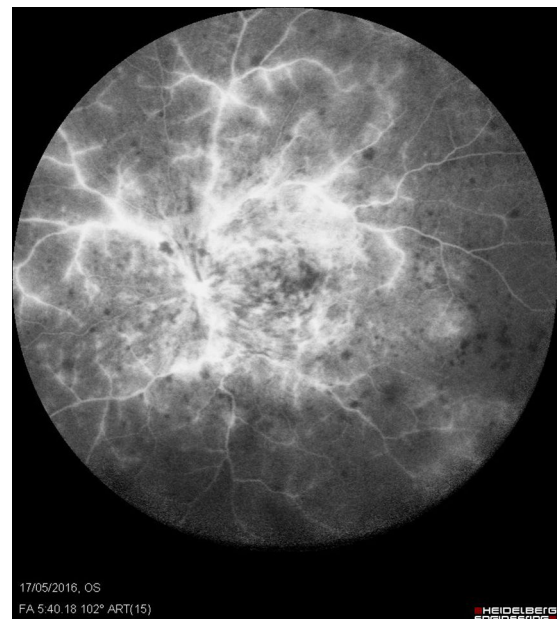


Figura 18 Angiografía con fluoresceína de 102 grados obtenida con el Heidelberg Spectralis (Heidelberg Engineering, Heidelberg, Alemania), en la que se muestra una oclusión de la vena central de la retina no isquémica, con abundante fuga por incompetencia vascular.

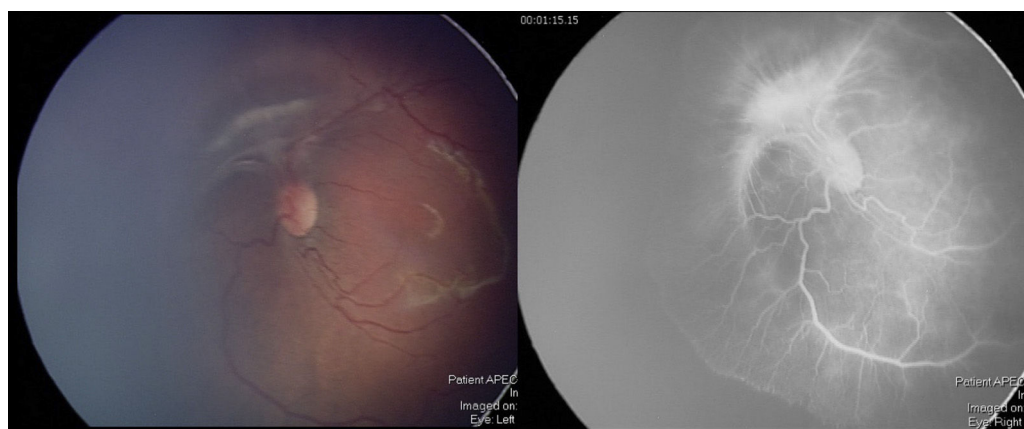


Figura 19 Izquierda: fotografía obtenida con una RetCam II (Clarity Medical Systems, California, EE. UU.) en el ojo de un bebé prematuro, que muestra retinopatía del prematuro estadio 3 en zona I. Derecha: angiografía con fluoresceína del mismo caso, en la que se observa con más claridad la neovascularización en la zona papilar y la línea que demarca la retina vascularizada de la avascular.

la retina isquémica en la extrema periferia puede ayudar al control del edema macular resistente al tratamiento convencional²³.

Oclusiones venosas de retina

La evaluación de las oclusiones venosas de la retina también se ha visto sumamente enriquecida con el uso de la angiografía de campo ultra-amplio (figs. 7-9 y fig. 18). En vista de que con esta técnica se puede valorar mucha más área de la retina, la clasificación de la oclusión como isquémica o no isquémica basada en las áreas de disco de no perfusión capilar (5 para oclusiones de rama venosa²⁴ y 10 para oclusiones de vena central de la retina²⁵) se ha cambiado por el *índice isquémico*, que equivale al área de la retina que tiene no perfusión dividida entre el área total de la retina visualizada en la imagen. Se ha encontrado que en casos de oclusión de rama venosa un índice isquémico del 7% o mayor es altamente predictivo para el desarrollo de neovascularización²⁶, y en casos de oclusión de vena central es del 45% o mayor²⁷. Este índice es confiable aunque se calcule a partir de imágenes de campo ultra-amplio que tengan cierta distorsión en la periferia²⁸.

Enfermedad pediátrica de retina

La valoración de la retina en pacientes pediátricos, especialmente de la periferia, puede representar un reto importante hasta para un retinólogo experimentado, requiriéndose con frecuencia anestesiarse al paciente para poder realizar una exploración adecuada con indentación escleral. Sin embargo, existen varias enfermedades de retina pediátrica que tienen manifestaciones en la extrema periferia, como son la retinopatía del prematuro, la vitreoretinopatía exudativa familiar o la enfermedad de Coats. El uso de la RetCam ha revolucionado la manera en la que se estudian y documentan estas enfermedades (fig. 19)²⁹. Sin embargo, el hecho de que sea un sistema de contacto algo aparatoso implica que para usarlo el paciente tiene que ser muy pequeño (y, por lo tanto, fácil de inmovilizar) o estar

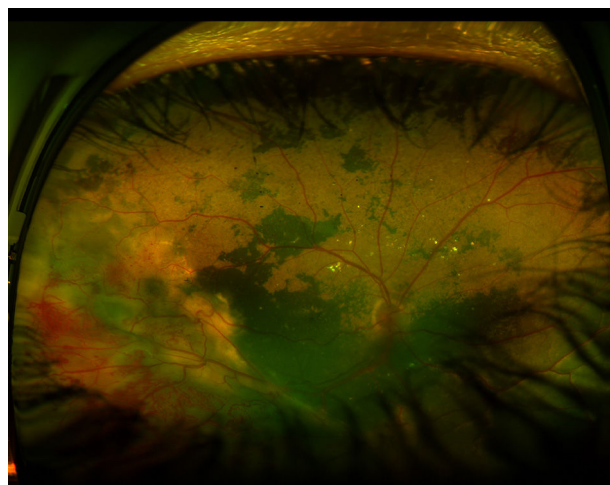


Figura 20 Fotografía de campo ultra-amplio en un ojo derecho obtenida con un Optos Daytona (Optos, Dunfermline, Reino Unido), que muestra un caso de enfermedad de Coats. A pesar de ser un paciente pediátrico y de que se observan muchos artefactos por las pestañas, es posible ver claramente los vasos telangiectásicos y aneurismas en la vasculatura de la periferia temporal. Este es un caso muy crónico que también muestra abundantes exudados subretinianos y alteraciones pigmentarias.

anestesiado. Afortunadamente, en pacientes de mayor edad y más cooperadores se pueden utilizar sistemas de campo ultra-amplio de no contacto, que permiten la obtención de imágenes de la extrema periferia (fig. 20)³⁰.

Uveítis posteriores

La angiografía de campo ultra-amplio ha encontrado un nicho de oportunidad en estas enfermedades dado que con frecuencia presentan manifestaciones en la vasculatura de la extrema periferia de la retina (fig. 21). Se han publicado varios estudios en los que se ha demostrado actividad de la enfermedad en una cantidad significativamente mayor

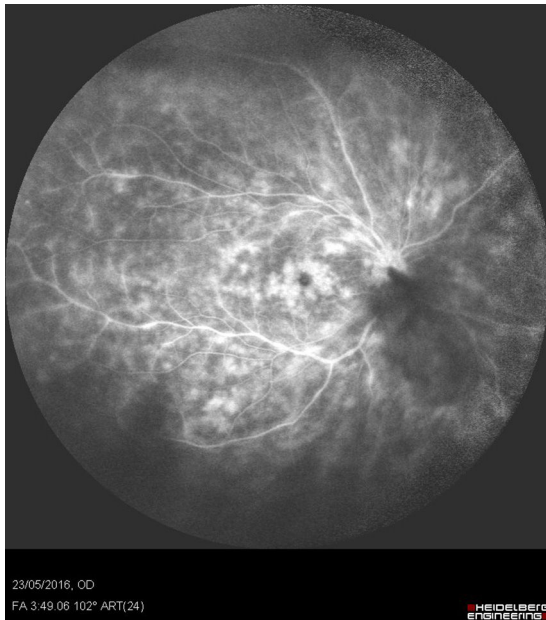


Figura 21 Angiografía con fluoresceína de 102 grados obtenida con el Heidelberg Spectralis (Heidelberg Engineering, Heidelberg, Alemania), en un caso de pars planitis, donde se observa una marcada vasculitis con patrón en helecho y edema macular quístico.

de pacientes en comparación con la angiografía de campo convencional³¹⁻³³.

Enfermedad macular

Gracias a las imágenes de campo ultra-amplio se ha encontrado que enfermedades como la degeneración macular relacionada con la edad o la coriorretinopatía serosa central no solo tienen alteraciones en la zona macular, sino también

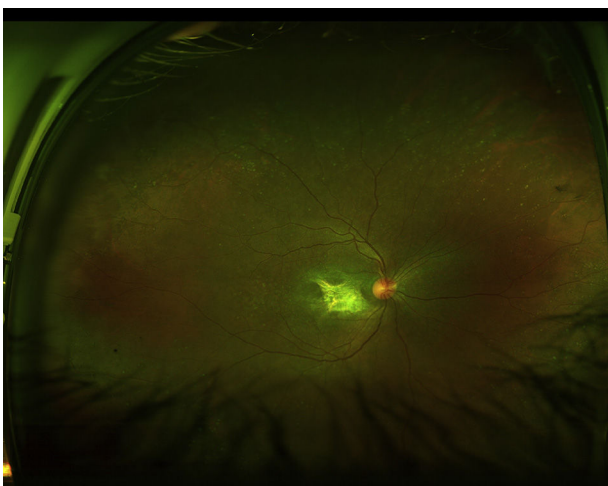


Figura 22 Fotografía de campo ultra-amplio en un ojo derecho obtenida con un Optos Daytona (Optos, Dunfermline, Reino Unido), que muestra un caso de degeneración macular relacionada a la edad con una cicatriz disciforme. Nótese los cambios pigmentarios en la periferia.

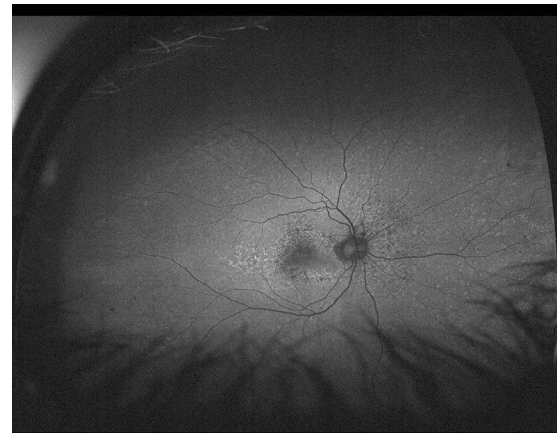


Figura 23 Fotografía de campo ultra-amplio en un ojo derecho obtenida con un Optos Daytona (Optos, Dunfermline, Reino Unido) del mismo ojo mostrado en la figura 22, en modalidad de autofluorescencia, donde se resaltan las alteraciones pigmentarias presentes en todo el fondo de ojo.

en la periferia³⁴. En cuanto a la degeneración macular, se encontró en población islandesa que de los ojos que tienen hallazgos asociados a la edad, solo el 16.7% tienen alteraciones circunscritas en la mácula, el 70.7% tenían alteraciones tanto en la mácula como en la periferia y el 12.4% las tenían exclusivamente en la periferia (figs. 22 y 23)³⁵. Estas alteraciones periféricas pueden ir desde la presencia de drusas duras o blandas hasta la neovascularización coroidea³⁶.

En la coriorretinopatía serosa central se han encontrado también alteraciones en la periferia, principalmente en la retina inferior debido al escurrimiento crónico de líquido subretiniano, que genera tractos atróficos descendentes a partir de la mácula³⁷.

Conclusión

Las imágenes de campo ultra-amplio de la retina, ya sea a color o en modalidades especiales de imagen (autofluorescencia, angiografía con fluoresceína, angiografía con verde de indocianina), han permitido un mejor estudio y entendimiento de diversas enfermedades de la retina. A pesar de que actualmente el costo de los dispositivos para obtener estas imágenes es alto y su disponibilidad es poca, en el futuro cercano es muy probable que formen parte del armamentario diario para el diagnóstico y manejo de enfermedades de retina, dada la gran calidad de las imágenes obtenidas y la facilidad de uso.

Responsabilidades éticas

Protección de personas y animales. Los autores declaran que para esta investigación no se han realizado experimentos en seres humanos ni en animales.

Confidencialidad de los datos. Los autores declaran que han seguido los protocolos de su centro de trabajo sobre la publicación de datos de pacientes.

Derecho a la privacidad y consentimiento informado. Los autores declaran que en este artículo no aparecen datos de pacientes.

Financiamiento

Los autores no recibieron patrocinio para llevar a cabo este artículo.

Conflicto de intereses

Los autores declaran no tener ningún conflicto de intereses.

Bibliografía

- Cahan D. Hermann von Helmholtz and the Foundations of Nineteenth Century Science. Berkeley, California, E.U: University of California Press; 1994.
- Markham M. Modification of the Zeiss-Nordenson retinal camera. *J Biol Photogr Assoc.* 1951;19:124-8.
- Shoughy SS, Arevalo JF, Kozak I. Update on wide- and ultra-widefield retinal imaging. *Indian J Ophthalmol.* 2015;63:575-81.
- Pomerantzeff O. Wide-angle noncontact and small-angle contact cameras. *Invest Ophthalmol Vis Sci.* 1980;19:973-9.
- Noyori KS, Chino K, Deguchi T. Wide field fluorescein angiography by use of contact lens. *Retina.* 1983;2:131-4.
- Roth DB, Morales D, Feuer WJ, et al. Screening for retinopathy of prematurity employing the retcam 120: Sensitivity and specificity. *Arch Ophthalmol.* 2001;119:268-72.
- Henaine-Berra A, Garcia-Aguirre G, Quiroz-Mercado H, et al. Retinal fluorescein angiographic changes following intravitreal anti-VEGF therapy. *J AAPOS.* 2014;18:120-3.
- Sheehan K. Imaging inside the eye. SPIE Professional. Enero 2012 [consultado 7 Mar 2016]. Disponible en: <https://spie.org/membership/spie-professional-magazine/spie-professional-archives-and-special-content/january-2012-spie-professional-archive/imaging-inside-the-eye>
- Manivannan A, Plskova J, Farrow A, et al. Ultra-wide-field fluorescein angiography of the ocular fundus. *Am J Ophthalmol.* 2005;140:525-7.
- Staurinchi G, Viola F, Mainster MA, et al. Scanning laser ophthalmoscopy and angiography with a wide-field contact lens system. *Arch Ophthalmol.* 2005;123:244-52.
- Tsui I, Franco-Cardenas V, Hubschman JP, et al. Ultra wide field fluorescein angiography can detect macular pathology in central retinal vein occlusion. *Ophthalmic Surg Lasers Imaging.* 2012;43:257-62.
- Witmer MT, Parlitsis G, Patel S, et al. Comparison of ultra-widefield fluorescein angiography with the Heidelberg Spectralis noncontact ultra-widefield module versus the Optos Optomap. *Clin Ophthalmol.* 2013;7:389-94.
- Singer M, Sagong M, van Hemert J, et al. Ultra-widefield imaging of the peripheral retinal vasculature in normal subjects. *Ophthalmology.* 2016;123:1053-9.
- Tan C, Sadding SR. Ultra-widefield retinal imaging in the management of diabetic eye diseases. *Ophthalmic Surg Lasers Imaging Retina.* 2014;45:363-6.
- Kiss S, Berenberg TL. Ultra widefield fundus imaging for diabetic retinopathy. *Curr Diab Rep.* 2014;14:514.
- Neubauer AS, Kernt M, Haritoglou C, et al. Nonmydriatic screening for diabetic retinopathy by ultra-widefield scanning laser ophthalmoscopy (Optomap). *Graefes Arch Clin Exp Ophthalmol.* 2008;246:229-35.
- Rasmussen ML, Broe R, Frydkjaer-Olsen U, et al. Comparison between Early Treatment Diabetic Retinopathy Study 7-field retinal photos and non-mydriatic, mydriatic and mydriatic steered widefield scanning laser ophthalmoscopy for assessment of diabetic retinopathy. *J Diabetes Complications.* 2015;29:99-104.
- Wessel MW, Aaker GD, Parlitsis G, et al. Ultra-wide-field angiography improves the detection and classification of diabetic retinopathy. *Retina.* 2012;32:785-91.
- Kim DY, Kim JG, Kim YJ, et al. Ultra-widefield fluorescein angiographic findings in patients with recurrent vitreous hemorrhage after diabetic vitrectomy. *Invest Ophthalmol Vis Sci.* 2014;55:7040-6.
- Patel RD, Messner LV, Teitelbaum B, et al. Characterization of ischemic index using ultra-widefield fluorescein angiography in patients with focal and diffuse recalcitrant macular edema. *Am J Ophthalmol.* 2013;155:1038-44.e2.
- Wessel MW, Nair N, Aaker GD, et al. Peripheral retinal ischaemia, as evaluated by ultra-widefield fluorescein angiography, is associated with diabetic macular oedema. *Br J Ophthalmol.* 2012;96:694-8.
- Sim DA, Keane PA, Rajendram R, et al. Patterns of peripheral retina and central macular ischemia in diabetic retinopathy as evaluated by ultra-widefield fluorescein angiography. *Am J Ophthalmol.* 2014;158:144-53.e1.
- Reddy S, Hu A, Schwartz SD. Ultra wide field fluorescein angiography guided targeted retinal photocoagulation (TRP). *Semin Ophthalmol.* 2009;24:9-14.
- The Branch Vein Occlusion Study Group. Argon laser photocoagulation for macular edema in branch vein occlusion. *Am J Ophthalmol.* 1984;98:271-82.
- Baseline and early natural history report. The Central Vein Occlusion Study Group. *Arch Ophthalmol.* 1993;111:1087-95.
- Prasad P, Tsui I, Hubschman JP, et al. Ischemic index for the quantification of retinal non-perfusion in branch retinal vein occlusion. *Invest Ophthalmol Vis Sci.* 2010;51:285.
- Tsui I, Kaines A, Havunjian MA, et al. Ischemic index and neovascularization in central retinal vein occlusion. *Retina.* 2011;31:105-10.
- Tan CS, Chew MC, van Hemert H, et al. Measuring the precise area of peripheral retinal non-perfusion using ultra-widefield imaging and its correlation with the ischaemic index. *Br J Ophthalmol.* 2016;100:235-9.
- Cernichiaro-Espinosa LA, Olguin-Manriquez FJ, Henaine-Berra A, et al. New insights in diagnosis and treatment for Retinopathy of Prematurity. *Int Ophthalmol.* En prensa 2016.
- Kang KB, Wessel MM, Tong J, et al. Ultra-widefield imaging for the management of pediatric retinal diseases. *J Pediatr Ophthalmol Strabismus.* 2013;50:282-8.
- Karampelas M, Sim DA, Chu C, et al. Quantitative analysis of peripheral vasculitis, ischemia, and vascular leakage in uveitis using ultra-widefield fluorescein angiography. *Am J Ophthalmol.* 2015;159:1161-8.
- Campbell JP, Leder HA, Sepah YJ, et al. Wide-field retinal imaging in the management of noninfectious posterior uveitis. *Am J Ophthalmol.* 2012;154:908-11.
- Leder HA, Campbell JP, Sepah YJ, et al. Ultra-wide-field retinal imaging in the management of non-infectious retinal vasculitis. *J Ophthalmic Inflamm Infect.* 2013;3:30.
- Heussen FM, Tan CS, Sadding SR. Prevalence of peripheral abnormalities on ultra-widefield greenlight (532 nm) autofluorescence imaging at a tertiary care center. *Invest Ophthalmol Vis Sci.* 2012;53:6526-31.
- Lengyel I, Csutak A, Florea D, et al. A population-based ultra-widefield digital image grading study for age-related macular degeneration-like lesions at the peripheral retina. *Ophthalmology.* 2015;122:1340-7.

36. Tan CS, Heussen F, Sadda SR. Peripheral autofluorescence and clinical findings in neovascular and non-neovascular age-related macular degeneration. *Ophthalmology*. 2013;120:1271–7.
37. Pang CE, Shah VP, Sarraf D, et al. Ultra-widefield imaging with autofluorescence and indocyanine green angiography in central serous chorioretinopathy. *Am J Ophthalmol*. 2014;158:362–71.