

ARTÍCULO ORIGINAL

LASIK monocular en pacientes adultos con ambliopía por anisometropía[☆]



Alejandro Tamez-Peña*, José Nava-García, Jaime Torres-Gómez, Christian Cadena-Garza, Denise Loya-García, Julio C. Hernández-Camarena y Jorge E. Valdez-García

Instituto de Oftalmología y Ciencias Visuales, Escuela de Medicina del Tecnológico de Monterrey, Monterrey, México

Recibido el 25 de junio de 2016; aceptado el 27 de julio de 2016

Disponible en Internet el 29 de agosto de 2016

PALABRAS CLAVE

LASIK;
Anisometropía;
Ambliopía;
Monocular

Resumen

Objetivo: Determinar la eficacia y la seguridad del LASIK en el tratamiento de la ambliopía por anisometropía en pacientes adultos.

Métodos: Serie de casos. Estudiamos a 12 pacientes adultos ambliopes por anisometropía a los cuales se realizó LASIK monocular de nuestro servicio de Córnea y Cirugía Refractiva. Evaluamos el error refractivo pre y postoperatorio, equivalente esférico (ES), la agudeza visual sin corrección (AVSC) y la agudeza visual mejor corregida (AVMC). La agudeza visual medida por la cartilla de Snellen fue convertida a LogMAR con fines de análisis estadístico.

Resultados: La edad promedio fue de 31.92 (\pm 12.13) años. El ES preoperatorio promedio en el ojo tratado fue de -3.49 D (\pm 3.24), el ES promedio del ojo no tratado fue de 0.25 D (\pm 0.30). La AVSC preoperatoria fue de 1.12 (\pm 0.3) LogMAR y la AVMC preoperatoria fue 0.31 (\pm 0.1) LogMAR. El seguimiento promedio fue de 19.1 (rango 6-74) meses. El ES promedio postoperatorio disminuyó a -0.28 (\pm 0.48). Cinco pacientes (42%) ganaron una línea de visión, un (8%) paciente ganó 2 líneas de visión y un (8%) paciente ganó 3 líneas de visión. El resto (42%) permaneció sin cambios comparados a la AVMC preoperatoria. Se encontraron diferencias estadísticamente significativas entre la AVSC preoperatoria (1.12 [\pm 0.3]) y la AVSC postoperatoria (0.27 [\pm 0.1]) ($p=0.002$, Z-Wilcoxon) y entre la AVMC postoperatoria (0.23 [\pm 0.12]) y la AVMC preoperatoria (0.31 [\pm 0.1]) ($p=0.014$, Z-Wilcoxon). No hubo complicaciones relacionadas con la cirugía.

Conclusiones: La cirugía refractiva monocular en pacientes con ambliopía por anisometropía es una opción terapéutica segura y efectiva que ofrece resultados visuales satisfactorios, preservando o incluso mejorando la AVMC preoperatoria.

© 2016 Sociedad Mexicana de Oftalmología. Publicado por Masson Doyma México S.A. Este es un artículo Open Access bajo la licencia CC BY-NC-ND (<http://creativecommons.org/licenses/by-nc-nd/4.0/>).

[☆] Presentado como póster en la ISRS Refractive Surgery Day 2014 de la Academia Americana de Oftalmología, Chicago, EE. UU.

* Autor para correspondencia. Instituto de Oftalmología y Ciencias Visuales. Escuela de Medicina del Tecnológico de Monterrey, México. Ave. Morones Prieto 3000 PB #2 Colonia Los Doctores Monterrey, Nuevo León, México. Teléfono: (81)1492-4940.

Correo electrónico: tamez@eyeklinik.com (A. Tamez-Peña).

KEYWORDS

LASIK;
Anisometropía;
Amblyopia;
Monocular

Monocular LASIK in adult patients with anisometropic amblyopia**Abstract**

Purpose: To investigate the efficacy and safety of LASIK for the correction of anisometropic amblyopia in adult patients.

Methods: A retrospective, case series. We found 12 amblyopic adult patients that underwent monocular LASIK for anisometropía in our Cornea and Refractive service. We evaluated the preoperative and postoperative refractive error, spherical equivalent (SE), uncorrected visual acuity (UCVA) and best corrected visual acuity (BCVA). Snellen visual acuity measurements were converted to LogMAR for statistical purposes.

Results: The mean age was 31.92 (± 12.13) years. The average preoperative SE in the treated eyes was -3.49 (± 3.24), the average SE of the untreated eye was 0.25 (± 0.30). Preoperative UCVA was 1.12 (± 0.3) and average preoperative BCVA was 0.31 (± 0.1). All patients had LASIK with an average follow-up time of 19.1(6-74) months. The average postoperative SE decreased to -0.28 (± 0.48). Five patients (42%) gained 1 line of vision, 1 (8%) patient gained 2 lines of vision, 1 (8%) patient gained 3 lines of vision and the rest (42%) remained unchanged compared to preoperative BCVA. Statistically significant differences were observed between the preoperative UCVA [1.12 (± 0.3)] with the postoperative UCVA [0.27 (± 0.1)] ($p=0.002$, Z-Wilcoxon) and between the postoperative BCVA [0.23 (± 0.12)] with the preoperative BCVA [0.31 (± 0.1)] ($p=0.014$, Z-Wilcoxon). There were no complications related to the surgical procedures.

Conclusions: Monocular refractive surgery in adult patients with anisometropic amblyopia is a safe and effective therapeutic option that offers a satisfactory visual outcome, preserving or even improving the preoperative BCVA.

© 2016 Sociedad Mexicana de Oftalmología. Published by Masson Doyma México S.A. This is an open access article under the CC BY-NC-ND license (<http://creativecommons.org/licenses/by-nc-nd/4.0/>).

Introducción

Ambliopía es una reducción uni o bilateral de la agudeza visual mejor corregida (AVMC), por la cual no existe una causa orgánica detectada en el examen visual¹.

Se cree que la ambliopía es el resultado de la inadecuada estimulación foveal debido a una interacción binocular anormal². Se estima que existe una prevalencia de ambliopía del 2-5.3% de la población, de los cuales se ha encontrado que hasta un 50% de los casos se deben a anisometropía³.

Es ampliamente conocido que la plasticidad visual solamente ocurre en el periodo crítico del desarrollo visual, que abarca del nacimiento hasta finales de la primera década de vida⁴. Sin embargo, varios reportes de casos en la literatura describen una mejoría visual en ojos ambliopes después de perder visión en el ojo contralateral^{5,6}.

La anisometropía se define como una asimetría en la refracción entre ambos ojos de una dioptría o más⁷. Cuando esta asimetría es mayor de 2 dioptrías, surgen síntomas visuales debido a la aniseiconia⁸.

Los tratamientos habitualmente aceptados para la corrección de la anisometropía son las gafas y las lentes de contacto blandas o rígidas gas permeables⁹.

Actualmente, existe controversia si la cirugía refractiva es una opción terapéutica para los pacientes ambliopes por anisometropía.

El objetivo de este estudio es reportar si existe mejoría en la AVMC de los ojos ambliopes por anisometropía

en pacientes adultos después de su corrección refractiva mediante LASIK.

Sujetos, material y métodos

Estudio retrospectivo, serie de casos, en el cual se evaluaron los expedientes de los pacientes que se sometieron a cirugía refractiva entre los años 2011 y 2014 en el servicio de Cornea y Cirugía Refractiva de nuestro hospital.

Los criterios de inclusión fueron: pacientes adultos (≥ 18 años), con ambliopía (diferencia de 2 o más líneas Snellen de visión entre ambos ojos) por anisometropía (≥ 1 dioptría de diferencia en la esfera o cilindro en la refracción entre ambos ojos) en los cuales se realizó LASIK en el ojo ambliope únicamente.

Se excluyó a los pacientes con antecedentes de enfermedad o cirugía ocular, así como algún tratamiento para la ambliopía previo.

En todos los pacientes se realizó un examen oftalmológico completo que incluía la agudeza visual sin y con corrección, una refracción sin y con cicloplejía, examen de alineación y motilidad ocular, biomicroscopía y examen de fondo de ojo. Se les realizó una topografía corneal Orbscan para evaluar paquimetría corneal y los diferentes mapas topográficos.

La cirugía se realizó creando un flap de 120 micras con el microqueratomo Zyoptix XP (Bausch and Lomb Surgical, Irvine, CA); la fotoablación se realizó con un láser Technolas 217-c (Bausch and Lomb Surgical, Irvine, CA).

Los pacientes recibieron tratamiento con antibiótico y esteroide tópico combinado por 9 días y con lágrima artificial por un mes.

Los pacientes fueron evaluados al día, a la semana, al mes, a los 3 y 6 meses de la cirugía. Evaluamos el error refractivo pre y postoperatorio, el equivalente esférico (ES), agudeza visual sin corrección (AVSC) y la AVMC. La agudeza visual fue convertida a LogMAR con fines de análisis estadístico. Utilizamos la prueba no paramétrica Z de Wilcoxon para determinar la diferencia entre el ES, la AVSC y la AVMC pre y postoperatoria. La significación estadística se determinó con $p < 0.05$.

Resultados

De los expedientes analizados, identificamos a 12 pacientes (5 hombres y 7 mujeres) que cumplieron con los criterios de inclusión. Todos los pacientes fueron sometidos a LASIK monocular en el ojo ambliope.

La edad promedio fue de 31.92 (± 12.13) años. Ocho pacientes (66.6%) tenían astigmatismo miópico compuesto, 2 (16.6%) astigmatismo mixto y 2 (16.6%) astigmatismo hipermetrópico compuesto. La AVSC preoperatoria era 1.12 (± 0.3) y la AVMC preoperatoria 0.31 (± 0.1) (tabla 1). El ES preoperatorio promedio en el ojo ambliope era de 3.49 (± 3.24), el ES promedio del ojo no ambliope era de 0.25 (± 0.30). A todos los pacientes se les realizó LASIK con un periodo de seguimiento promedio de 19.1 (6-74) meses. El ES postoperatorio promedio disminuyó a -0.28 (± 0.48) (fig. 1 A y B) Cinco pacientes (42%) ganaron una línea de visión, un paciente (8%) ganó 2 líneas de visión, un paciente (8%) ganó 3 líneas de visión y el resto (42%) permaneció igual comparado con la AVMC preoperatoria (fig. 1 C). No se encontró un cambio estadísticamente significativo entre la AVMC postoperatoria (0.23 [± 0.12]) y la AVSC postoperatoria (0.27 [± 0.1]) ($p = 0.058$) (fig. 1 D).

Una significación estadística fue observada entre la AVSC preoperatoria (1.12 [± 0.3]) y la AVSC postoperatoria (0.27 [± 0.1]) ($p = 0.002$) (fig. 2) y entre la AVMC postoperatoria (0.23 [± 0.12]) y la AVMC preoperatoria (0.31 [± 0.1]) ($p = 0.014$) (fig. 3). No hubo complicaciones quirúrgicas o posquirúrgicas relacionadas con el procedimiento.

Discusión

El tratamiento de un paciente adulto ambliope se limitaba anteriormente a su corrección óptica, con nulas esperanzas de mejorar su visión. Se han realizado múltiples estudios de cirugía refractiva en pacientes ambliopes por anisometropía, en su gran mayoría en edad pediátrica.

En este estudio retrospectivo reportamos una mejoría en la agudeza visual mejor corregida en un importante número de pacientes después de la corrección de la anisometropía con LASIK en su ojo ambliope.

Aunque se sabe que la hipermetropía tiene un mayor potencial para causar ambliopía, incluso con una pequeña anisometropía de tan solo una dioptría, en nuestro estudio el 66.6% de los ojos ambliopes tenían astigmatismo miópico compuesto, similar al 58% reportado por Agca et al.¹⁰ en su estudio.

El ES postoperatorio fue de -0.28 , con lo que se corroboró lo escrito en la literatura acerca de que el LASIK es una técnica efectiva para el tratamiento de la anisometropía¹¹.

La significación estadística encontrada entre la AVMC preoperatoria y postoperatoria ($p = 0.02$) nos demuestra la mejoría en la capacidad visual que los pacientes ambliopes por anisometropía pueden llegar a tener posterior al tratamiento con LASIK.

Encontramos que el 58% de los pacientes ganaron ≥ 1 línea de visión. Diferentes estudios concuerdan en la mejoría de la AVMC de los pacientes ambliopes después del LASIK

Tabla 1 Pacientes incluidos en el estudio y sus datos demográficos y refractivos

Caso	Género	Edad	Equivalente esférico		AVSC PreOp	AVMC PreOp	AVSC PostOp	AVMC PostOp
			PreOp	PostOp				
1	M	56	1.50	-0.50	20/200	20/40	20/50	20/40
2	M	18	-5.75	-0.62	20/400	20/40	20/40	20/40
3	M	41	-5.13	-0.25	20/400	20/50	20/40	20/40
4	F	28	-0.13	-0.25	20/200	20/60	20/60	20/60
5	F	21	-5.12	-0.62	20/400	20/60	20/40	20/40
6	M	33	2.88	-0.62	20/80	20/40	20/40	20/40
7	F	19	-3.00	-0.25	20/60	20/40	20/30	20/30
8	M	23	-6.13	0.12	20/400	20/30	20/30	20/30
9	F	23	-3.13	-0.25	20/400	20/30	20/30	20/25
10	F	48	-7.00	0.38	20/400	20/40	20/30	20/30
11	F	37	-6.25	-1.12	20/400	20/30	20/25	20/25
12	F	36	-4.62	0.62	20/400	20/50	20/40	20/20
Total	Género	Edad	Equivalente esférico		LogMAR			
			PreOp	PostOp	AVSC PreOp	AVMC PreOp	AVSC PostOp	AVMC PostOp
12	5 M; 7 F	31.92 (12.13)	-3.49 (± 3.24) ^a	-0.28 (± 0.48) ^a	1.12 (± 0.3) ^a	0.31 (± 0.1) ^a	0.27 (± 0.1) ^a	0.23 (± 0.12) ^a

^a Media \pm DE.

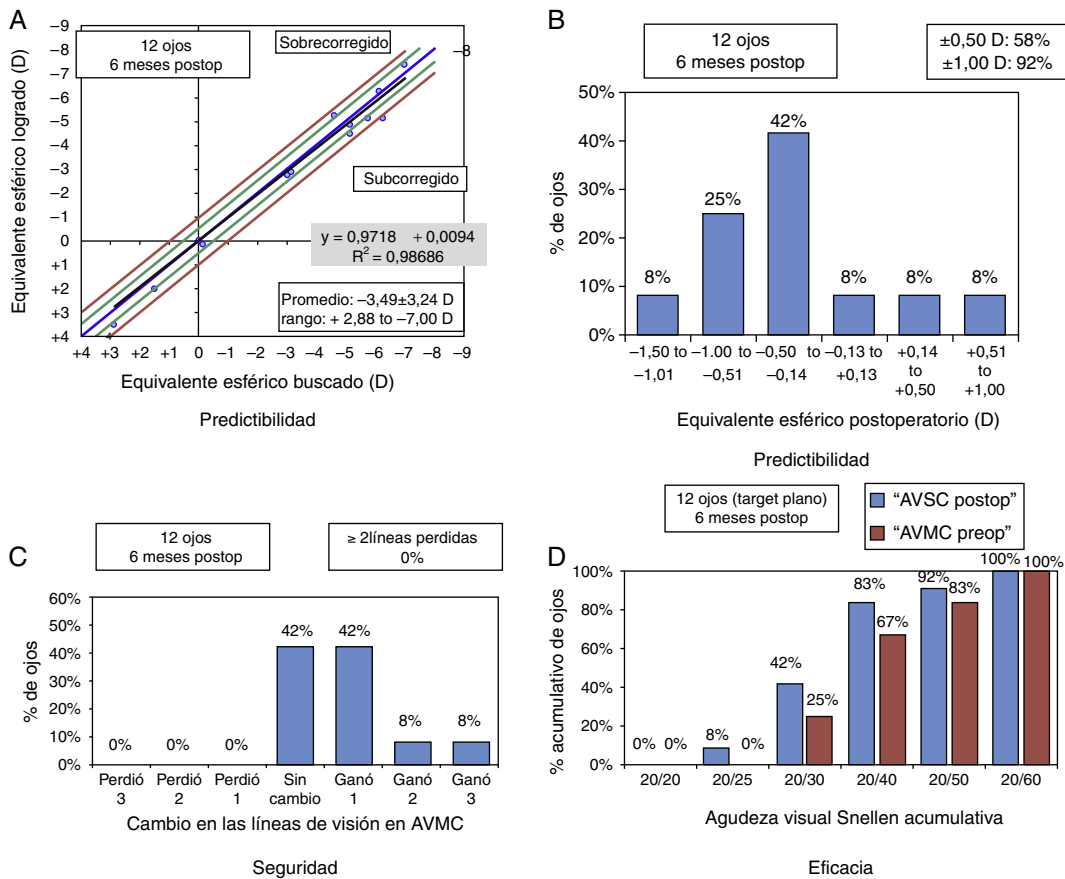


Figura 1 A y B) Predictibilidad. C) Seguridad. D) Efectividad.

aunque sus resultados varían. Sakatani et al.¹¹ y Dedhia y Behl¹² encontraron que un 42.8% y 66.7% de sus pacientes mejoraron después del LASIK, respectivamente. Roszkowska et al.¹³ encontraron una mejoría en el 82.4% de sus pacientes aunque este estudio fue realizado con queratectomía fotorrefractiva.

Hasta el momento, no se ha podido probar la razón por la cual estos pacientes presentan mejoría en su agudeza visual. Existen diferentes teorías al respecto. Diversos autores, como Barequet et al.¹⁴, creen que la magnificación de las imágenes y la disminución de aberraciones ópticas al eliminar las gafas pueden ser una causa para la mejoría en

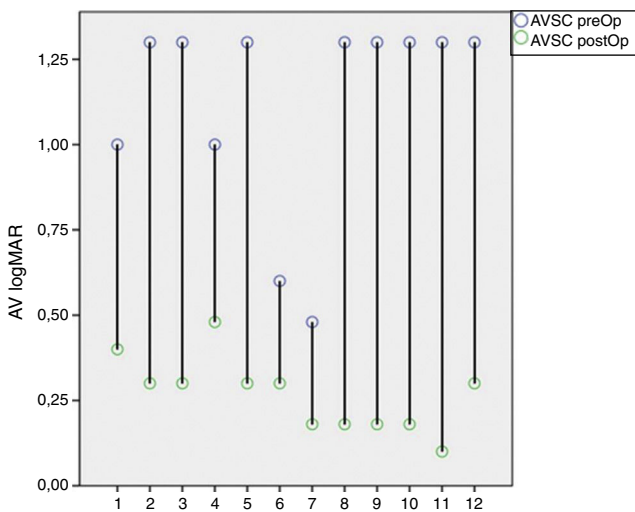


Figura 2 Cambios en la AVSC (LogMAR) PreOp $1,12 (\pm 0,3)$ y PostOp $0,27 (\pm 0,1)$ ($p < 0,001$).

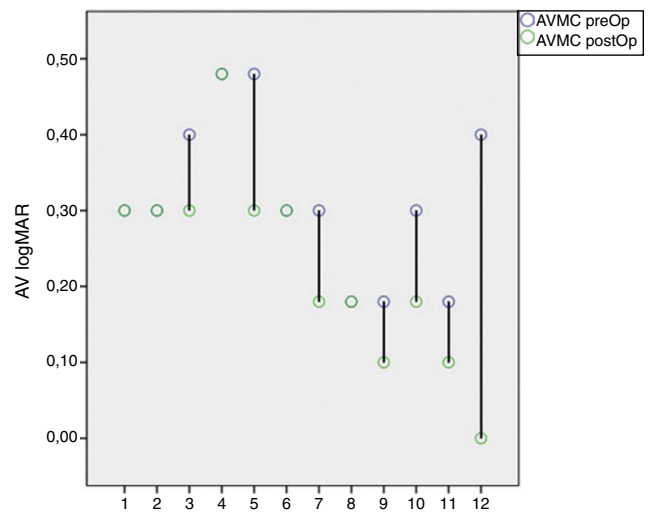


Figura 3 Cambios en la AVMC (LogMAR) PreOp $0,31 (\pm 0,1)$ y PostOp $0,23 (\pm 0,12)$ ($p = 0,02$).

los pacientes con anisometropía debido a miopía, aunque la mejoría no se observa exclusivamente en este grupo, ya que pacientes con hipermetropía y astigmatismo mixto también presentan mejoría. Otros autores, como Alió et al.¹⁵ no creen que este sea el único factor, debido a que existen variaciones en la mejoría de una hasta 5 líneas de visión en su estudio. Kishimoto et al.¹⁶ evaluaron la terapia oclusiva como tratamiento de la ambliopía en pacientes adultos, encontrando una mejoría en promedio de 2.4 líneas.

Nuestro estudio demostró que el LASIK es una manera segura de tratar la anisometropía. Ninguno de nuestros pacientes demostró disminución en la AVMC después del tratamiento, ni complicaciones intraoperatorias o postoperatorias.

Como limitaciones de este estudio se tiene, en primer lugar, el tamaño de la muestra. Debido a que seleccionamos a los pacientes a los que se operó únicamente el ojo ambliope, la muestra no es muy amplia. Por la misma razón, no pudimos realizar subgrupos, como en otros estudios, para valorar la mejoría en los diferentes tipos de ametropía, grado de ambliopía y edad del paciente. En segundo lugar, que es una serie de casos. Los resultados observados nos alientan para realizar un ensayo clínico.

Conclusión

Este estudio demuestra los beneficios potenciales que tiene la cirugía refractiva en pacientes ambliopes por anisometropía.

La cirugía refractiva monocular en pacientes con ambliopía por anisometropía es una opción terapéutica segura y efectiva que ofrece resultados visuales satisfactorios, preservando o incluso mejorando la AVMC preoperatoria.

Financiamiento

Los autores no recibieron patrocinio para llevar a cabo este artículo.

Conflicto de intereses

Los autores declaran no tener ningún conflicto de intereses.

Bibliografía

1. Von Noorden GK. Binocular vision and ocular motility: Theory and management of strabismus. 4th ed. St. Louis: CV Mosby; 1990. p. 208.
2. Lempert P. Retinal area and optic disc rim area in amblyopic, fellow, and normal hyperopic eyes: A hypothesis for decreased acuity in amblyopia. *Ophthalmology*. 2008;115:2259–61.
3. Attebo K, Mitchell P, Cumming R, et al. Prevalence and causes of amblyopia in an adult population. *Ophthalmology*. 1998;105:154–9. PubMed PMID: 9442792.
4. Parks MM. Treatment of the sensorial adaptations and amblyopia. en: Duante Td, editor. *Clinical ophthalmology*. Hagerstown, MD: Harper and Row, 1989; 11(1):1-14.
5. Simmers AJ, Gray LS. Improvement of visual function in an adult amblyope. *Optom Vis Sci*. 1999;76:82–7.
6. Wilson ME. Adult amblyopia reversed by contralateral cataract formation. *J Pediatr Ophthalmol Strabismus*. 1992;29:100–2.
7. Bicas HEA. Ambliopia: vícios de refração como causas de deficiência visual. *Arq Bras Oftalmol*. 1992;55:206–8.
8. Rashad KM. Laser in situ keratomileusis for myopic anisometropia in children. *J Refractive Surg*. 1999;15:429–35.
9. Paysse EA, Hamill MB, Hussein MA, et al. Photorefractive keratectomy for pediatric anisometropia: Safety and impact on refractive error, visual acuity, and stereopsis. *Am J Ophthalmol*. 2004;138:70–8.
10. Agca A, Ozgürhan EB, Baz O, et al. Laser in situ keratomileusis in adult patients with anisometropic amblyopia. *Int J Ophthalmol*. 2013;6:362–9.
11. Sakatani K, Jabbur NS, O'Brien TP. Improvement in best corrected visual acuity in amblyopic adult eyes after laser in situ keratomileusis. *J Cataract Refract Surg*. 2004;30:2517–21.
12. Dedhia NC, Behl S. Laser in situ keratomileusis for anisometropic amblyopia. *J Refract Surg*. 2000;16:264–7.
13. Roszkowska AM, Biondi S, Chisari G, et al. Visual outcome after excimer laser refractive surgery in adult patients with amblyopia. *Eur J Ophthalmol*. 2006;16:214–8.
14. Barequet IS, Wagnanski-Jaffe T, Hirsh A. Laser keratomileusis improves visual acuity in some adult eyes with amblyopia. *J Refract Surg*. 2004;20:25–8.
15. Alió JL, Ortiz D, Abdelrahman A, et al. Optical analysis of visual improvement after correction of anisometropic amblyopia with a phakic intraocular lens in adult patients. *Ophthalmology*. 2007;114:643–7.
16. Kishimoto F, Fujii C, Shira Y, et al. Outcome of conventional treatment for adult amblyopia. *Jpn J Ophthalmol*. 2014;58:26–32.