



“VERITATIS LUX OCULO INSERVIENS”

Revista Mexicana de Oftalmología

www.elsevier.es/mexoftalmo



ARTÍCULO ORIGINAL

Implante de lente intraocular trifocal difractivo: análisis y resultado de la agudeza visual



Miguel Ángel Ibáñez-Hernández^a, Fernando Mora-González^a,
Ricardo Acosta-González^a, Beatriz Alvarado-Castillo^b y Nadia Luz Casillas-Chavarín^{c,*}

^a MD, Centro de oftalmología, Centro Médico Puerta de Hierro, Guadalajara, Jalisco, México

^b PhD, Departamento de oftalmología, Servicio de córnea y segmento anterior, Centro Médico Nacional de Occidente, Unidad médica de alta especialidad, Instituto Mexicano del Seguro Social, Guadalajara, Jalisco, México

^c MD, Fellow de microcirugía del segmento anterior, Asociación para evitar la ceguera en México, Hospital Dr. Luis Sánchez Bulnes Delegación Coyoacán, Ciudad de México, México

Recibido el 5 de abril de 2016; aceptado el 30 de junio de 2016

Disponible en Internet el 23 de noviembre de 2016

PALABRAS CLAVE

Catarata;
Presbicia;
Lente trifocal difractivo;
Agudeza visual;
Curva de desenfoque

Resumen

Objetivo: Evaluar el resultado visual a distancias lejana, intermedia y cercana, presencia de disfotopsias, aberrometría corneal y satisfacción visual del paciente tras el implante de un lente intraocular trifocal difractivo.

Material y métodos: Estudio prospectivo, longitudinal y observacional que incluyó a pacientes sometidos a cirugía de facoemulsificación más implante de lente intraocular trifocal difractivo por catarata o disfunción de cristalino. Se evaluó agudeza visual lejana, intermedia y cercana al mes de la cirugía, así como la presencia de disfotopsias percibidas por el paciente, aberrometría corneal y su nivel de satisfacción visual.

Resultados: Se evaluaron un total de 94 ojos en 52 pacientes. En el 80.7% se realizó cirugía bilateral y en el 19.3% de un solo ojo. La agudeza visual lejana, intermedia y cercana al mes de la cirugía fue de 0.06 ± 0.15 , 0.04 ± 0.10 y -0.03 ± 0.10 LogMAR, respectivamente, con un equivalente esférico residual de -0.31 ± 0.60 . El 23.4% de los pacientes refirió deslumbramiento, el 1.1% fotopsias y el 1.1% ambas. El 97% de los pacientes se refirieron satisfechos tras el implante del lente intraocular. No existieron cambios significativos en las aberraciones ópticas pre- y postoperatorias.

Conclusiones: El implante de un lente intraocular trifocal difractivo es capaz de proporcionar una excelente visión lejana, intermedia y cercana, con escasas aberraciones ópticas, permitiendo una mejor calidad visual útil en actividades desarrolladas a diferentes distancias.

© 2016 Sociedad Mexicana de Oftalmología. Publicado por Masson Doyma México S.A. Este es un artículo Open Access bajo la licencia CC BY-NC-ND (<http://creativecommons.org/licenses/by-nc-nd/4.0/>).

* Autor para correspondencia. Retorno Cerro el tigre #8. Colonia Romero de Terreros. CP 04310. Delegación Coyoacán. Ciudad de México. Correo electrónico: ncasillasmd@gmail.com (N.L. Casillas-Chavarín).

KEYWORDS

Cataract;
 Presbyopia;
 Trifocal diffractive
 intraocular lens;
 Visual acuity;
 Defocus curve

Trifocal diffractive intraocular lens implantation: Visual acuity result analysis**Abstract**

Purpose: To assess long, intermediate and near visual acuity, dysphotopsia, corneal aberrometry and patient's visual satisfaction after the implantation of a trifocal diffractive intraocular lens. **Methods:** Prospective, longitudinal, observational study that included patients who underwent phacoemulsification followed by trifocal diffractive intraocular lens implantation due to cataract or dysfunctional lens syndrome. Long, intermediate and near visual acuity after one month of surgery was measured, presence of dysphotopsia, corneal aberrometry and visual satisfaction described by the patient.

Results: A total of 94 eyes in 52 patients were evaluated. 80.7% underwent bilateral phacoemulsification. Long, intermediate and near visual acuity after one month was 0.06 ± 0.15 , 0.04 ± 0.10 y -0.03 ± 0.10 in LogMAR scale respectively, with a spherical equivalent of -0.31 ± 0.60 . 23.4% presented glare, 1.1% photopsias and 1.1% both. 97% of the eyes were satisfied after the IOL implantation. There was no significant changes if preoperative and postoperative aberrometry.

Conclusion: Trifocal diffractive intraocular lens provide excellent long, intermediate and near visual acuity, with few optical aberrations, allowing better visual quality applied to different distances.

© 2016 Sociedad Mexicana de Oftalmología. Published by Masson Doyma México S.A. This is an open access article under the CC BY-NC-ND license (<http://creativecommons.org/licenses/by-nc-nd/4.0/>).

Introducción

Las cataratas representan la primera causa de ceguera reversible a nivel mundial constituyendo el 50% de las causas de baja visual en personas mayores de 40 años. El Eye Diseases Prevalence Research Group estima que para el año 2020 el número de individuos con catarata aumentará en un 50%¹.

La cirugía de catarata se ha convertido en un procedimiento refractivo que exige la continua perfección de su técnica para satisfacer las expectativas del paciente y obtener la excelencia visual².

La monovisión y la implantación de lentes intraoculares (LIO) correctores de presbicia son estrategias utilizadas para intentar mejorar la calidad de vida y disminuir la dependencia a anteojos posterior a la cirugía de catarata³. Debido a las altas expectativas visuales de los pacientes, cada vez se implantan más LIO multifocales. Los lentes correctores de presbicia pueden ser multifocales o dinámicos. Los multifocales actúan dividiendo la luz entrante en 2 o más puntos focales y se clasifican como refractivos, difractivos y refractivo-difractivos. Los LIO acomodativos simulan el movimiento de acomodación presente en un ojo sano. Estos LIO han perdido popularidad y su mecanismo de acción se mantiene controversial. A pesar de la gran gama de LIO disponibles en el mercado actualmente, se exige la continua perfección de estos para cumplir con la satisfacción visual del paciente a diferentes distancias, así como atacar sus efectos visuales adversos como halos, deslumbramiento y disminución de sensibilidad al contraste²⁻⁵.

En este estudio se realizó cirugía de catarata con facoemulsificación e implante del lente trifocal difractivo *AT LISA tri 839MP* (Carl Zeiss Meditec, Alemania) con el objetivo de evaluar los resultados visuales a distancias

lejana, intermedia y cercana, así como calidad de visión y satisfacción del paciente.

Material y métodos

Se realizó un estudio prospectivo, longitudinal y observacional que involucró a pacientes sometidos a cirugía de facoemulsificación unilateral o bilateral debido a catarata y/o síndrome de cristalino disfuncional. En todos los casos se implantó un LIO trifocal difractivo (*AT LISA tri 839MP*, Carl Zeiss Meditec, Alemania).

A todos los pacientes se les informó acerca de las características del lente a implantar y fue aprobado por el comité de ética del hospital de acuerdo a la declaración de Helsinki.

Criterios de inclusión

En este estudio se incluyó a individuos mayores a 50 años de edad con diagnóstico de catarata o síndrome de cristalino disfuncional, con astigmatismo corneal < 0.75 D.

Criterios de exclusión

Se excluyó a individuos con ectasias y otras enfermedades corneales, astigmatismo corneal irregular, retinopatía diabética, maculopatía de cualquier tipo, enfermedades neurooftalmológicas, antecedente de inflamación ocular y glaucoma.

Evaluación preoperatoria

Previo a la cirugía se realizó un examen oftalmológico completo que incluyó toma de agudeza visual (AV) con cartilla

ETDRS a 6 m, 66 y 40 cm, refracción manifiesta, biomicroscopia del segmento anterior, tonometría por aplanación, fundoscopia indirecta en lámpara de hendidura, queratometría, topografía corneal y aberrometría.

La biometría ocular se realizó con la plataforma *IOL Master V5* (Carl Zeiss Meditec, Alemania) con la fórmula SRK/T o Haigis tomando en cuenta medidas de queratometría, profundidad de cámara anterior y longitud axial. El poder del LIO se calculó para emetropía.

Características del lente

El AT LISA tri 839 MP es un lente precargado, de una sola pieza, para cámara posterior, con óptica esférica trifocal difractiva. Está hecho de acrílico hidrofílico con superficie hidrofóbica. El diámetro de su óptica es de 6 mm y el diámetro total de 11 mm con angulación de hápticas de 0°. Cuenta con adición de +3.33 dioptrías para visión cercana y +1.66 dioptrías para visión intermedia. El rango dióptrico disponible es de 0.0 a +32.0. Su constante A es de 118.6⁶.

Evaluación postoperatoria

Se examinó a los pacientes un día posterior a la cirugía, a las 2 semanas y al mes de la intervención. Se evaluó AV con cartilla ETDRS a distancia lejana a 6 m, intermedia a 66 cm y cercana a 40 cm. Se realizó refracción objetiva, biomicroscopia del segmento anterior y aberrometría corneal. Se interrogó al paciente de manera dirigida acerca de la percepción de halos, deslumbramiento o algún otro fenómeno fótico. Además se les cuestionó acerca de su satisfacción visual graduándolo en «muy satisfecho, satisfecho e insatisfecho».

Técnica quirúrgica

Las intervenciones se realizaron por 2 cirujanos ampliamente experimentados. Bajo midriasis farmacológica con tropicamida/fenilefrina tópica 8 mg/50 mg/ml y anestesia tópica con tetracaína 5 mg/ml se realizó cirugía de facoemulsificación con técnica manual con la plataforma Inifiniti Vision System (Alcon) (30%) y asistida por láser de femtosegundo con la plataforma LenSx (Alcon) (70%). La técnica empleada se dejó a considerar por cirujano según el caso. Se realizó incisión corneal principal limbar de 2.2 mm microcoaxial. Se realizó capsulotomía con láser de femtosegundo de 5.4 mm de diámetro. No se utilizaron puntos de sutura. En

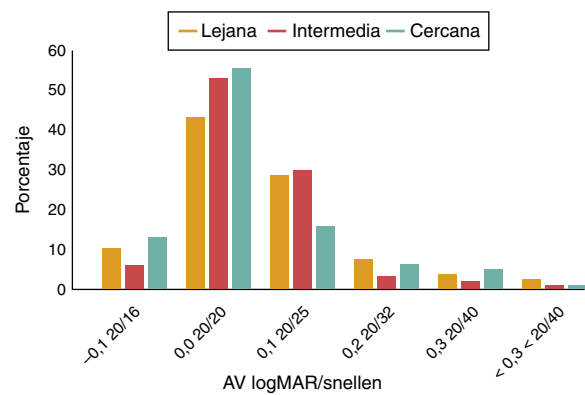


Figura 1 Agudeza visual lejana, intermedia y cercana a un mes del posoperatorio.

el postoperatorio todos los pacientes recibieron un esquema de antibiótico y esteroide tópico.

Análisis estadístico

El análisis estadístico se realizó con el software SPSS versión 16.0 para Windows. Se utilizó el test de Kolmogorov-Smirnov para revisar la normalidad de la distribución de los datos.

Resultados

El estudio involucró un total de 94 ojos en 52 pacientes, con un promedio de edad de 58.29 años. Fueron 32 mujeres (61.5%) y 20 hombres (38.5%). En 42 pacientes (80.7%) se realizó cirugía bilateral y en los 10 restantes se operó solo un ojo (19.3%).

La AV lejana, intermedia y cercana en el primer mes postoperatorio fue de 0.06 ± 0.15 , 0.04 ± 0.10 y -0.03 ± 0.10 LogMAR, respectivamente, con un equivalente esférico (EE) residual de -0.31 ± 0.60 (fig. 1).

Las características de los pacientes se resumen en la tabla 1.

El rango del EE residual fue de -1.87 -1 con un promedio de -0.16 . Tres ojos (3.2%) requirieron LASIK por insatisfacción visual debido a EE residual $> +1$ D, uno con EE residual de -1.87 y 2 con residual de 1 (fig. 2).

Los fenómenos fóticos encontrados se describen en la figura 3.

La curva de desenfoque muestra 2 picos de máxima visión, el primero para el foco lejano alcanzando -0.10 LogMAR para posteriormente descender hacia 0.04 para el

Tabla 1 Estadísticos descriptivos

| AV final | N | Mínimo | Máximo | Media | Desviación estándar |
|-------------------|----|--------|--------|-------|---------------------|
| Lejana | 94 | -0.10 | 0.90 | 0.06 | 0.15 |
| Intermedia | 94 | -0.10 | 0.80 | 0.04 | 0.10 |
| Cercana | 94 | -0.10 | 0.60 | 0.03 | 0.10 |
| EE | 94 | -1.87 | 1.00 | -0.16 | 0.44 |
| Fenómenos fóticos | 94 | 0 | 4 | 0.30 | 0.60 |
| Complicaciones | 94 | 0 | 3 | 0.20 | 0.69 |

AV: agudeza visual; EE: equivalente esférico.

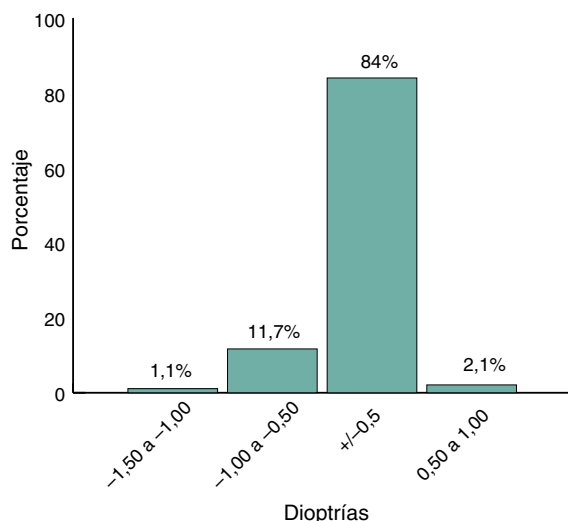


Figura 2 Distribución de equivalente esférico residual.

foco intermedio y después ascender nuevamente para el foco cercano sin alcanzar la AV registrada en el foco lejano (fig. 4).

No existieron cambios significativos entre las aberraciones ópticas preoperatorias y postoperatorias. La PSF mostró una excelente imagen retiniana (fig. 5).

Complicaciones

El 91.5% de los ojos no presentaron complicaciones. En un paciente (1,1%) que había sido operado de ambos ojos se reportó desarrollo de síndrome tóxico del segmento anterior en un ojo que requirió aplicación de esteroides intravítreos, persistiendo una AV final lejana, intermedia y cercana de 0.9, 0.8 y 0.6 respectivamente a un mes de la intervención quirúrgica. Cuatro pacientes desarrollaron opacidad capsular posterior (4,3%) y recibieron capsulotomía con láser Nd-YAG a los 4-6 meses de la cirugía.

Se reportó un caso de condensación del LIO. Al implantarse dentro de la bolsa capsular se observó que este se encontraba opaco; una vez neutralizado con la temperatura del humor acuoso recuperó su transparencia. Esto puede

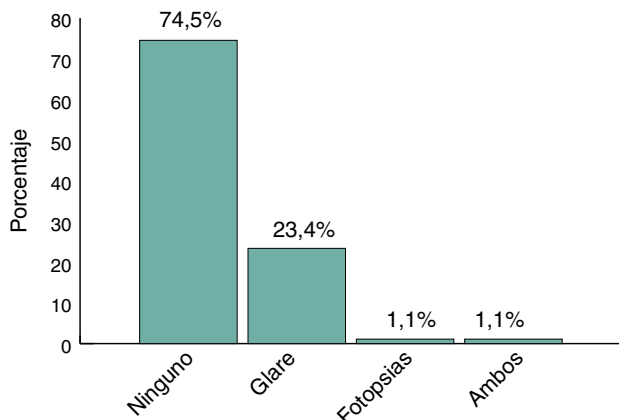


Figura 3 Porcentaje de ojos que presentaron fenómenos difotópicos.

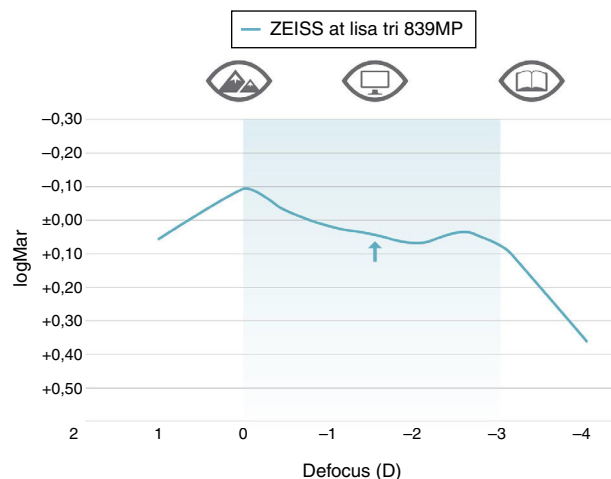


Figura 4 Curva de desenfoque.

ocurrir debido a las características hidrofílicas-hidrofóbicas de la superficie óptica del LIO precargado (fig. 6).

Ocurrió un caso de fimosis capsular posterior a realizar una capsulotomía de 4.8 mm de diámetro. Se llevó a cabo capsulotomía Nd-YAG a los 4 meses.

Satisfacción del paciente

El 87% de los pacientes refirió sentirse muy satisfecho con su calidad visual, el 10% refirió sentirse satisfecho y el 3% insatisfecho. Estos últimos presentaban alteraciones de la película lagrimal y tras tratamiento mejoró su nivel de satisfacción. En ningún caso hubo necesidad de explantar el LIO.

Discusión

En este estudio se encontró que el 84% de los ojos mostraron un EE dentro de las ± 0.50 D ofreciendo buena predictibilidad refractiva para la fórmula utilizada. Nuestros resultados son similares a otras publicaciones.

Kretz et al. reportaron estos mismo resultados del EE final en 90% de los ojos estudiados⁷. Mojzis et al.⁸ y Law et al.⁹ reportaron un resultado similar en el 86.67% y en el 100% respectivamente.

El 56.4, 62.7 y 71.3% de los ojos presentaron una AV de 0.0 o mejor en la escala LogMAR a distancias lejana, intermedia y cercana respectivamente. El 97.9, 98.9 y 98.9% de los ojos presentaron AV > 0.3 LogMAR a distancias lejana, intermedia y cercana respectivamente, confirmando la capacidad de este LIO para restaurar visión a diferentes distancias tras retirar el cristalino. Únicamente 2 ojos (2.1%) presentaron AV lejana < 0.3 LogMAR. Ambos con AV lejana de 0.9 LogMAR; uno de los ojos secundario a síndrome tóxico del segmento anterior (el cual presentaba AV intermedia de 0.8 y de 0.6 cercana siendo el único peor a 0.3 a ambas distancias) y otro requirió LASIK por EE posoperatorio de -1.87 D. Kretz et al.⁷ reportaron AV > 0 LogMAR en el 95% de los ojos operados implantando el mismo LIO. Mojzis et al. y Law et al.^{8,9} reportaron resultados similares.

En nuestra experiencia, hemos obtenido mejor AV a distancia intermedia con este LIO que con otros trifocales difractivos, ya que el 62.7% de los ojos contaron con AV

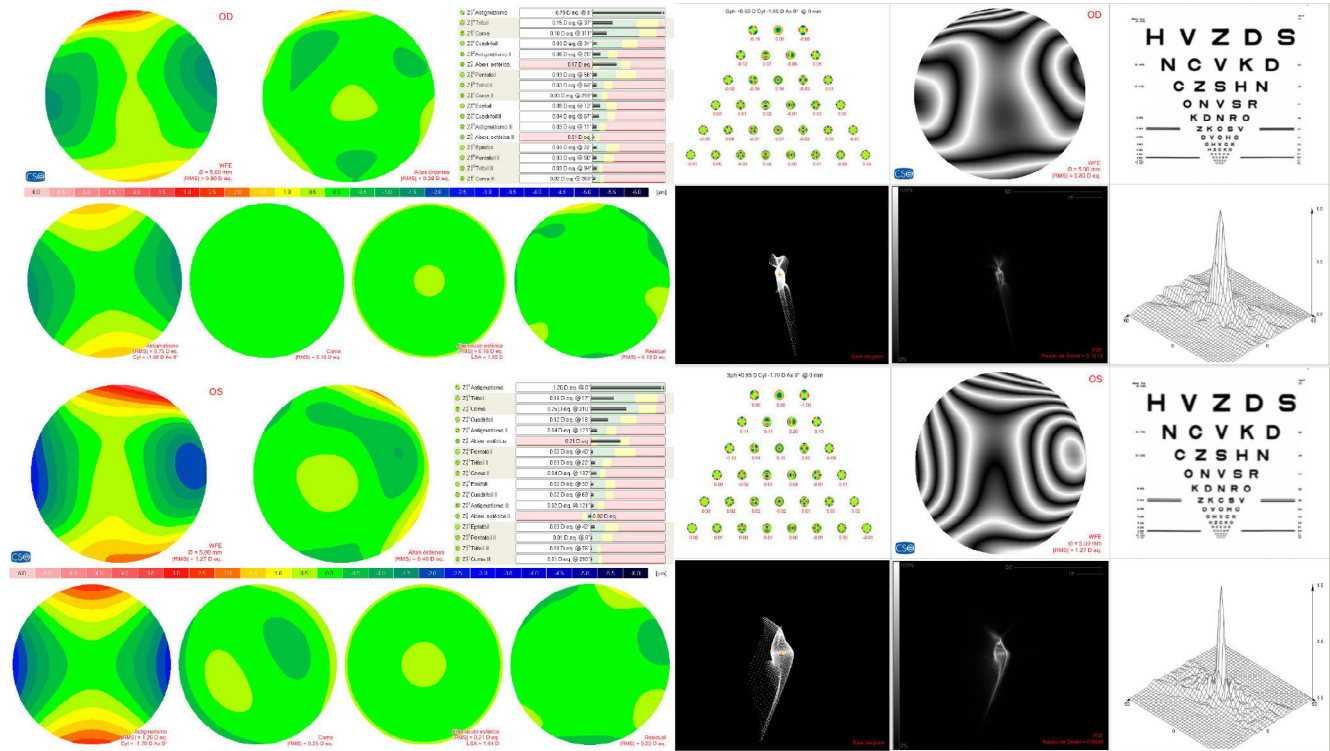


Figura 5 Aspecto aberrométrico.

intermedia > 0.0 LogMAR, mientras que con otros LIO hemos observado un menor porcentaje con esta AV a dicha distancia.

La curva de desenfoque mostró 2 picos de máxima visión. El primero encontrándose para el infinito alcanzando el -0.10 LogMAR, para posteriormente descender hasta 0.04 LogMAR para el foco intermedio y ascendiendo una vez más para el foco cercano, sin alcanzar a la AV de la distancia lejana. Esto es de esperarse ya que el LIO evaluado ofrece menor porcentaje de luz al foco intermedio (20%). Nuestra curva fue muy similar a la obtenida por Kretz et al.⁷ A pesar de que las AV lejana y cercana fueron mejores que la intermedia, esta última se mantuvo en valores funcionales (0.04 + 0.10 LogMAR).

El porcentaje de ojos que percibieron fenómenos fóticos no fue despreciable (25.6%), sin embargo el 97% de los pacientes se mostraron satisfechos tras el implante del LIO y los refirieron como «tolerables». Se conoce que la percepción de halos y deslumbramiento disminuye con el paso del tiempo, sin embargo nuestro seguimiento fue a un mes, por lo que el porcentaje de percepción de fenómenos fóticos al final puede ser menor. Law et al.⁹ reportaron disminución de halos del 80% del primer mes al 40% a los 6 meses tras implantar el mismo LIO.

En términos de satisfacción del paciente, únicamente el 3% se refirieron insatisfechos, lo cual mejoró tras tratar las alteraciones de la película lagrimal que presentaban. A pesar de la presencia de fenómenos fóticos, los pacientes se refirieron satisfechos con el LIO implantado, esto puede ser ya que la capacidad de recuperar visión a diferentes distancias es superior a una ligera disminución de la calidad óptica.

Aunque nuestro estudio incluye un número mayor de ojos que otras series reportadas⁷⁻¹⁰, se encuentra limitado por el corto tiempo de seguimiento que se realizó. Nos vimos forzados a limitarlo a un mes ya que en muchos casos existió pérdida de seguimiento de los pacientes. Esto nos impide conocer la evolución de los mismos, si existieron cambios en la AV, EE, percepción de disfopsias o satisfacción visual del paciente.

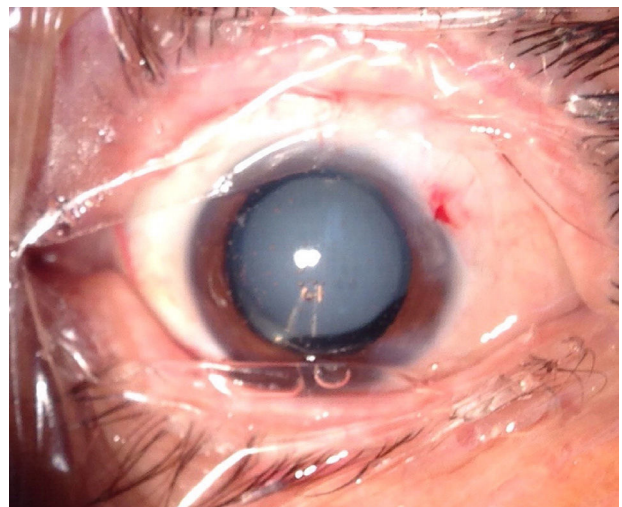


Figura 6 Condensación de lente intraocular dentro del globo ocular.

Conclusiones

El LIO trifocal difractivo *AT LISA tri 839MP* ofrece buenos resultados visuales a distancias lejana, intermedia y cercana con pocas aberraciones ópticas. Aunque el porcentaje de percepción de disfotopsias no es despreciable, estas se refieren como tolerables y la satisfacción del paciente se mantiene excelente.

Responsabilidades éticas

Protección de personas y animales. Los autores declaran que los procedimientos seguidos se conformaron a las normas éticas del comité de experimentación humana responsable y de acuerdo con la Asociación Médica Mundial y la Declaración de Helsinki.

Confidencialidad de los datos. Los autores declaran que han seguido los protocolos de su centro de trabajo sobre la publicación de datos de pacientes.

Derecho a la privacidad y consentimiento informado. Los autores han obtenido el consentimiento informado de los pacientes y/o sujetos referidos en el artículo. Este documento obra en poder del autor de correspondencia.

Financiamiento

Los autores no recibieron patrocinio para llevar a cabo este artículo.

Conflicto de intereses

Los autores declaran no tener ningún conflicto de intereses.

Bibliografía

1. American Academy of Ophthalmology. Cataract in the adult eye. Preferred practice pattern. San Francisco: American Academy of Ophthalmology; 2006.
2. Poyales Galán F. Lentes intraoculares multifocales: experiencia clínica. *Boletín de la Soc Oftalmol de Madrid*. 2008;48.
3. Jains S, Arora I, Azar DT. Success of monovisión in presbyopes: Review of the literature and potential applications to refractive surgery. *Surv Ophthalmol*. 1996;40:491–9.
4. McDonnell PJ, Lee P, Sprintzer K, et al. Associations of presbyopia with vision-targeted health-related quality of life. *Arch Ophthalmol*. 2003;121:1577–81.
5. Cummings JS, Colvard DM, Dell SJ, et al. Clinical evaluation of the Crystalens AT-45 accommodating intraocular lens. Results of the U.S. Food and Drug Administration clinical trial. *J Cataract Refract Surg*. 2006;32:812–25.
6. Zeiss.com. Disponible en: <http://www.zeiss.com>.
7. Kretz FTA, Breyer D, Diakonis VF, et al. Clinical outcomes after binocular implantation of a new trifocal diffractive intraocular lens. *J Ophthalmol*. 2015;2015:6, <http://dx.doi.org/10.1155/2015/962891>
8. Mojzis P, Peña-García P, Liehneova I, Ziak P, Alió JL. Outcomes of a new diffractive trifocal intraocular lens. *J Cataract Refract Surg*. 2014;40:60–9.
9. Law EM, Aggarwal RK, Kasaby H. Clinical outcomes with a new trifocal intraocular lens. *Eur J Ophthalmol*. 2014;24:501–8.
10. Carballo-Alvarez J, Vazquez-Molini JM, Sanz-Fernandez JC, et al. Visual outcomes after bilateral trifocal diffractive intraocular lens implantation. *Ophthalmology*. 2015;15:26.