



## CASO CLÍNICO

# Síndrome de Waardenburg. Presentación de un caso con glaucoma pigmentario



Sol Inés Parapar Tena

Especialista de Segundo Grado en oftalmología, Máster en medicina bioenergética y Naturalista, Profesora Asistente, Hospital Universitario General Calixto García, La Habana, Cuba

Recibido el 31 de marzo de 2016; aceptado el 14 de abril de 2016

Disponible en Internet el 19 de mayo de 2016

### PALABRAS CLAVE

Síndrome de Waardenburg;  
Hipocromía del iris;  
Síndrome de dispersión pigmentaria;  
Presión intraocular elevada;  
Glaucoma pigmentario

### KEYWORDS

Waardenburg syndrome;  
Hypochromia of the iris;  
Pigment dispersion syndrome;  
Increased intraocular pressure;  
Pigmentary glaucoma

### Resumen

**Objetivo:** Presentar un caso con diagnóstico de síndrome de Waardenburg y manifestaciones oftalmológicas de un glaucoma pigmentario.

**Caso clínico:** Paciente femenina de 30 años de edad que acude con diagnóstico de síndrome de Waardenburg tipo II subtipo B, con heterocromía del iris, huso de Krukenberg, hipermetropía, hiperpigmentación de la malla trabecular del ángulo iridocorneal y presión ocular ligeramente elevada que nos hicieron pensar en un glaucoma pigmentario.

© 2016 Sociedad Mexicana de Oftalmología. Publicado por Masson Doyma México S.A. Este es un artículo Open Access bajo la licencia CC BY-NC-ND (<http://creativecommons.org/licenses/by-nc-nd/4.0/>).

### Waardenburg syndrome. A case report with pigmentary glaucoma

### Abstract

**Objective:** Submit a case with diagnosis of syndrome Waardenburg and ophthalmological manifestations of pigmentary glaucoma.

**Case report:** Female patient 30 years old who attends diagnosed with syndrome Waardenburg type II subtype B, with heterochromia of the iris krukenberg spindle, hyperopia, hyperpigmentation of the angle, and slightly elevated eye pressure that made us think of a pigmentary glaucoma

© 2016 Sociedad Mexicana de Oftalmología. Published by Masson Doyma México S.A. This is an open access article under the CC BY-NC-ND license (<http://creativecommons.org/licenses/by-nc-nd/4.0/>).

Correo electrónico: [sipt751123@yahoo.fr](mailto:sipt751123@yahoo.fr)

<http://dx.doi.org/10.1016/j.mexoft.2016.04.008>

0187-4519/© 2016 Sociedad Mexicana de Oftalmología. Publicado por Masson Doyma México S.A. Este es un artículo Open Access bajo la licencia CC BY-NC-ND (<http://creativecommons.org/licenses/by-nc-nd/4.0/>).

## Introducción

El *síndrome de Waardenburg*, fue nombrado por *P. J. Waardenburg*, un oftalmólogo holandés quien en 1951 describió un síndrome con 6 rasgos característicos; el desplazamiento lateral del canto medio del punto lagrimal, raíz nasal ancha y alta, hipertricosis de la parte media de las cejas, heterocromía del iris parcial o total, el mechón de pelo blanco y sordomudez congénita<sup>1,2</sup>.

Es una enfermedad rara e infrecuente. La herencia de este síndrome es de tipo autosómico dominante con una incidencia de una cada 30,000 personas. Todas las razas y sexos se ven afectados por igual ante el síndrome pero los síntomas en el padre que lo transmite suelen ser muy diferentes a los del hijo<sup>3</sup>. El objetivo del trabajo es describir en un caso de síndrome de Waardenburg las características clínicas y gonioscópicas de un glaucoma pigmentario como manifestación oftalmológica, así como conocer las manifestaciones extraoculares de este síndrome para poder sospecharlo y diagnosticarlo.

## Caso clínico

### Motivo de consulta

No ve bien con ningún lente (espejuelo graduado).

### Historia de la enfermedad actual

Paciente femenina de 30 años de edad, raza blanca, procedencia urbana, con diagnóstico de síndrome de Waardenburg tipo II subtipo B desde la edad de 16 años, que acude a consulta externa del Servicio de Oftalmología del Hospital Universitario General Calixto García por disminución lenta y progresiva de la visión refiriendo que no lograba adaptarse bien a ningún lente (espejuelo graduado) que había usado hasta la fecha.

### Antecedentes patológicos personales

Síndrome de Waardenburg diagnosticado hace 14 años.

### Antecedentes patológicos familiares

Padre y una hermana con síndrome de Waardenburg diagnosticado.

Madre. Sana.

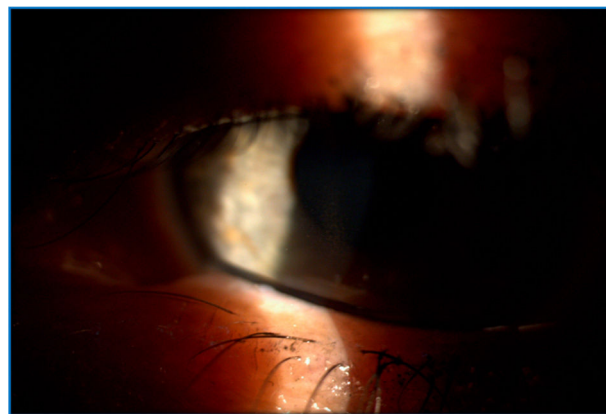### Datos positivos al examen físico oftalmológico

Se observó en la paciente hiperterolismo, puente nasal ancho y ojos claros.

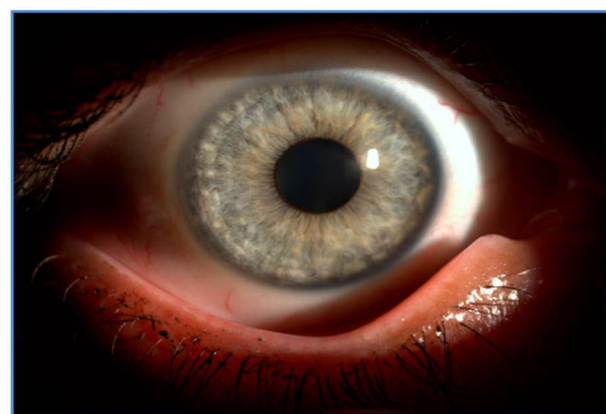Agudeza visual sin corrección:

Ojo derecho (OD): 0.9

Ojo izquierdo (OI): 1



**Figura 1** Huso de Krukenberg. Depósito de pigmento endotelial en forma de huso.



**Figura 2** Alteraciones de la coloración de iris con hipocromía y atrofia periférica.

Refracción:

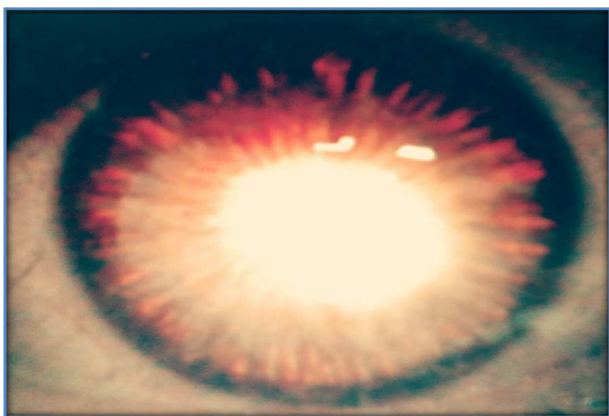OD: + 1.75-0.75 × 45° 1

OI: + 1.25-0.50 × 30° 1


Al examen biomicroscópico con lámpara de hendidura la paciente presentaba huso de Krukenberg bilateral (depósito endotelial de pigmentos que adoptan la forma de huso) como se muestra en la [figura 1](#); con anomalías en la pigmentación del iris, con tendencia a la hipocromía y atrofia hacia la periferia ([fig. 2](#)); transluminación del iris por pérdida del pigmento ([fig. 3](#)) y cámara anterior amplia.

Al examen gonioscópico con lente de Goldman de 4 espejos, encontramos un ángulo iridocorneal grado IV según clasificación de Schaffer ([fig. 4](#)), donde se visualizan todas las estructuras desde la línea de Schwalbe hasta los procesos ciliares, y observamos una hiperpigmentación de las estructuras angulares especialmente a nivel del trabéculo en ambos ojos ([fig. 5](#)).

La presión intraocular (PIO) por tonometría de aplanación fue de 21 y 22 mmHg respectivamente. En el examen del fondo de ojo se observó una excavación papilar grado II-III, con ligera palidez a nivel de la papila, mácula ligeramente hipopigmentada con presencia de brillo foveolar, sin otras alteraciones.



**Figura 3** Transiluminación periférica del iris por pérdida del pigmento.



**Figura 5** Gonioscopia. Ángulo iridocorneal donde se aprecian todas las estructuras con hiperpigmentación angular a nivel del trabéculo.

El resultado de estudios complementarios tales como paquimetría central mostró un espesor de la córnea de 523  $\mu\text{m}$  en OD y 534 en OI; teniendo en cuenta esta paquimetría y el valor de la PIO aplicamos la corrección de la PIO, quedando entonces para el OD una PIO de 22 mmHg y para el OI una PIO de 23 mmHg. La topografía corneal mostro un patrón redondo central normal y el campo visual no presentó alteraciones.

La tomografía confocal láser mostró un 50 y un 70% de probabilidades de glaucoma en OD y OI respectivamente.

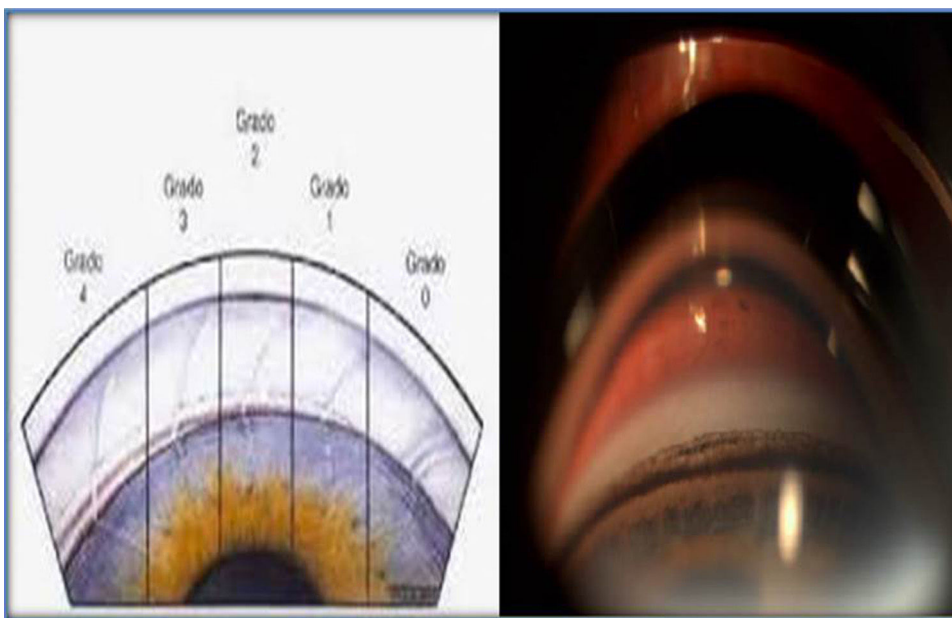
Se realizaron interconsultas con otras especialidades para confirmar la hipoacusia bilateral y la presencia de un encanecimiento prematuro, la paciente aportó el estudio genético que se le había realizado donde se confirmaba el diagnóstico de síndrome de Waardenburg tipo 2 subtipo B.

### Discusión

El síndrome de Waardenburg es un raro desorden autosómico dominante caracterizado por manifestaciones clínicas de albinismo parcial, sordera congénita bilateral, anomalías en el desarrollo de las áreas interoculares y otras anomalías del desarrollo<sup>4</sup>.

Se plantea que el síndrome de Waardenburg es causado probablemente por un defecto en la migración de los melanoblastos procedentes de la cresta neural embrionaria a la piel de la zona ventral o por un fallo en la supervivencia o diferenciación de estos en dicha zona<sup>5</sup>.

El síndrome de Waardenburg se clasifica en diferentes grados o tipos que van del tipo I al tipo IV, los más frecuentes son el tipo 1 y el tipo 2. Los tipos 3 y 4 son denominados síndrome de Klein-Waardenburg o pseudo-Waardenburg y Shah-Waardenburg respectivamente<sup>5,6</sup>.



**Figura 4** Comparación de la gradación del ángulo iridocorneal según Schaffer, con el ángulo iridocorneal de nuestra paciente, donde se aprecian todas las estructuras vistas en su grado IV.

Este síndrome es autosómico dominante para los tipos 1, 2, 3 y recesivo para el tipo 4; casos aislados no familiares sugieren mutaciones espontáneas.

Los criterios diagnósticos de este síndrome se dividen en:

### Criterios mayores

- \*Anomalía en la pigmentación del iris (25% de los casos).
- \*Heterocromía (iris de diferente color).
- Iris bicolor, segmento de 2 colores.
- Iris azul zafiro.
- \*Sordera perceptiva (20-25% de los casos).
- \*Alteración pigmentaria del pelo: mechón blanco en cráneo, barba y vello corporal (20-40% de los casos).
- Distopia cantorum.
- Labio leporino.

### Criterios menores

- \*\*Puente nasal ancho (75% de los casos).
- \*\*Mayor separación entre los ojos (hipertelorismo) (10% de los casos).
- Conjunción de las cejas (50% de los casos).
- \*\*Canicie prematura (20-40% de los casos).
- Decoloración de la piel (leucodermia)

Los criterios diagnósticos del *síndrome de Waardenburg* son clínicos, considerándose en válido el diagnóstico cuando existen 2 criterios mayores o uno mayor y 2 menores<sup>7</sup>.

En nuestra paciente estaban presentes 4 criterios mayores (marcados con \*) y 3 criterios menores (marcados con \*\*) de esta enfermedad, pero además observamos en el examen oftalmológico un ángulo iridocorneal con alteraciones sugestivas de un síndrome de dispersión pigmentaria (SDP) y se constataron cifras de tensión ocular ligeramente elevadas que nos llevan al diagnóstico de glaucoma pigmentario.

El glaucoma pigmentario es un glaucoma de ángulo abierto secundario a un SDP que consiste en el acúmulo de pigmento a nivel de la malla trabecular aumentando la resistencia a la salida del humor acuoso, ocasionando así un deterioro progresivo e irreversible de las estructuras oculares que conduce a la pérdida visual. Frecuentemente afecta a pacientes varones jóvenes con miopía y aunque su prevalencia es mayor en raza caucásica, no quiere decir que en nuestro medio no se presente; es el más frecuente de los glaucomas secundarios.

Las características oculares de este glaucoma son:

- Depósito de pigmento en el endotelio corneal en forma de huso vertical (huso de Krukenberg).
- Cámara anterior frecuentemente profunda, sobre todo en la periferia media, en donde el iris tiende a incurvarse hacia atrás.
- La superficie anterior del iris está recubierta por finos gránulos de pigmento sobre todo en los surcos iridianos.
- Desaparición del epitelio pigmentario de la periferia del iris que da lugar a defectos en hendidura visibles por transluminación.

Las características gonioscópicas son:

- Ángulo abierto amplio.
- Concavidad posterior del iris.
- Acúmulo de pigmento en la malla trabecular.
- Pigmentación de la línea de Schwalbe de forma sinuosa (línea de Sampaolesi).
- Banda ancha del cuerpo ciliar.
- Presencia de abundantes procesos iridianos<sup>8</sup>.

El SDP se presenta con una frecuencia entre el 2 y 4% de la población joven de 20 a 40 años de edad. Es más frecuente en varones miopes de la raza blanca y, como en toda regla, nuestra paciente es una de las excepciones pues es del sexo femenino y su defecto refractivo es hipermetrópico.

El SDP se caracteriza por una disgregación de los pigmentos provenientes del epitelio pigmentario del iris y su depósito en las estructuras del segmento anterior ocular. La tasa de conversión del SDP a glaucoma pigmentario está considerada por algunos autores en el 20%, y en el 85,8% de los pacientes la conversión ocurre en los primeros 10 años desde el diagnóstico<sup>9-10</sup>; tal y como ocurrió en nuestra paciente.

Se han propuesto varios factores que favorecen la dispersión pigmentaria: herencia autosómica dominante, etiología genética, anomalía congénita del epitelio pigmentario del iris, alteraciones en el brazo largo del cromosoma 7, entre otros<sup>9-13</sup>.

Mastropasqua et al.<sup>12</sup> estimaron la progresión del SDP a glaucoma pigmentario e identificaron factores de riesgo predisponentes a dicha transición, pudiendo establecer diferentes grados de SDP:

Grado 0: Roce del iris con la zónula y/o huso de Krukenberg y ángulo pigmentado.

Grado 1: Roce del iris con la zónula, huso de Krukenberg y/o gránulos de pigmento sobre el iris y/o depósito de pigmento sobre la superficie anterior del cristalino y ángulo hiperpigmentado.

Grado 2: Roce del iris con la zónula, gránulos de pigmento en el endotelio corneal y/o en el iris y/o en la superficie anterior del cristalino, ángulo pigmentado como en grado 1, PIO mayor de 21 mmHg y campo visual normal.

Grado 3: Defectos en campo visual que representan el diagnóstico de glaucoma pigmentario.

### Patogenia

La dispersión del pigmento se debe al roce mecánico entre la capa posterior pigmentada del iris y la superficie anterior de las fibrillas zonulares como consecuencia de la excesiva incurvación del iris periférico en sentido posterior.

La elevación de la PIO parece deberse a obstrucción y lesión trabecular por parte del pigmento

El *diagnóstico diferencial* del glaucoma pigmentario debemos hacerlo con:

Glaucomas primarios de ángulo abierto con ángulos hiperpigmentados (no huso de Krukenberg, ni defectos iridianos por transluminación) y glaucoma por pseudoexfoliación (pacientes entre 60 y 70 años en el momento del diagnóstico, algunos pueden presentar huso de Krukenberg

pero los defectos iridianos por transluminación son más manifiestos en el borde pupilar que en la periferia).

Aproximadamente entre el 30 y 50% de los pacientes con SDP pueden evolucionar a un glaucoma primario debido a la obstrucción de los pigmentos del sistema trabecular<sup>14</sup>. Con frecuencia, ha evolucionado de forma asintomática en pacientes miopes jóvenes que procuran cambio de cristales y consultan a un técnico de refracción. Pocas veces se sospecha de un glaucoma y se obvia la visita al médico especialista. Esta afección es causa de ceguera en pacientes jóvenes por lo que genera un gran impacto social.

El examen de las características del disco óptico asociado a los niveles de PIO por tonometría de contorno dinámico preferentemente y el examen del campo visual ayudan a determinar la existencia de un glaucoma pigmentario. Una PIO corneo-compensada mayor de 21 mm Hg establece la presencia de un glaucoma primario a pesar de la presencia de un disco aparentemente sano con campo visual normal (diagnóstico precoz)<sup>15</sup>.

Con respecto al *tratamiento* en los casos diagnosticados como SDP, según la literatura se procede a realizar la iridotomía láser periférica. En el año 1984, Kurwa planteó que la iridotomía láser podría ser el tratamiento profiláctico del glaucoma pigmentario al romper el bloqueo pupilar inverso. Luego corroboraron su teoría Campbell en el año 1991 y Karickhoff en el 1992<sup>11,16,17</sup>. En las últimas 2 décadas, los estudios bioultrasónicos han permitido conocer, aún más, los mecanismos fisiopatológicos y ellos han demostrado el efecto beneficioso de la iridotomía al disminuir la concavidad iridiana y el rozamiento irido-zonular.

No obstante, la mayoría de los autores coinciden en plantear que se requieren estudios a largo plazo para verificar su efectividad como profilaxis del glaucoma pigmentario<sup>18,19</sup>. La biomicroscopia ultrasónica y la tomografía de coherencia óptica del segmento anterior deben realizarse después del tratamiento con láser para evaluar el efecto obtenido en cada paciente.

Algunos autores prefieren diferir el uso de la iridotomía láser hasta evaluar si existe un aumento de la PIO, de la pigmentación angular, o cambios a nivel del disco óptico que confirmen un diagnóstico precoz de glaucoma, teniendo en cuenta que no todos los casos evolucionarán a glaucoma primario. En nuestra paciente constamos estos cambios por lo que decidimos como parte del tratamiento inicial realizar una iridotomía láser periférica y luego continuar con tratamiento con hipotensores oculares, en este caso timolol 0,5% una gota/12 h por ser este con el que contábamos en ese momento; aunque el tratamiento inicial se basa en los hipotensores oculares tópicos, se prefieren de primera línea las prostaglandinas ya que actúan facilitando el flujo del acuoso al espacio supracoroideo a través de la vía uveoescleral. De esta manera se crea una vía alternativa de eliminación del pigmento más efectiva y su acúmulo en la malla trabecular puede disminuir. Los betabloqueadores y los inhibidores de la anhidrasa carbónica pueden utilizarse combinados con las prostaglandinas, aunque no se prefieren por su efecto en la disminución de la producción de humor acuoso, por lo que disminuyen el aclaramiento de los pigmentos dispersos en la cámara anterior<sup>20</sup>.

Los casos con SDP deben ser evaluados cada 6 meses. Al año se deben monitorear el grado de la disper-

sión del pigmento, la PIO, el examen fundoscópico y los exámenes imagenológicos computarizados del disco óptico y las capas de fibras neurorretinianas mediante los exámenes de tomografía confocal láser-tomografía de coherencia óptica-GDx.

Nuestra paciente tiene un seguimiento semestral de su glaucoma pigmentario, las cifras de tensión ocular se han mantenido entre 13 y 15 mmHg, no hemos constado cambios recientes en el examen del fondo de ojo y los exámenes complementarios como la tomografía confocal láser y el campo visual se han mantenido sin modificaciones. El examen gonioscópico postiridotomía láser mostró un ángulo abierto. Hemos logrado que mejore su calidad visual y no ha vuelto a referir molestias con el uso de sus lentes graduados.

Las complicaciones que pudieran aparecer en el síndrome de Waardenburg desde el punto de vista sistémico serían la pérdida auditiva, trastornos psicológicos o de autoestima relacionados con la apariencia, aumento ligero en el riesgo de rhabdomiocarcinoma y ligera disminución del funcionamiento intelectual<sup>21</sup>; desde el órgano de la visión, pudiera presentarse un glaucoma primario, las complicaciones estarían relacionadas con la aparición de un episodio de glaucoma agudo con pérdida brusca de la visión por obstrucción del trabéculo por los pigmentos, así como la pérdida lenta y progresiva de la misma en el caso de pacientes asintomáticos o cuando no se sospeche o no se busque un glaucoma o SDP y se le pueda brindar un correcto seguimiento.

## Conclusiones

Si bien es cierto que el síndrome de Waardenburg no es una enfermedad frecuente, ante la presencia de un paciente que nos haga sospechar su diagnóstico debemos siempre realizarle un estudio oftalmológico completo buscando descartar un SDP que pueda evolucionar hacia un glaucoma pigmentario y este a un glaucoma primario y comprometer la calidad visual del paciente, pues según la magnitud del daño ocular su tratamiento a tiempo podría evitar posibles complicaciones ya que existen en estos casos tratamientos médicos efectivos. En estos pacientes es bueno contar con un equipo interdisciplinario que nos ayude en el diagnóstico de síndrome de Waardenburg si aún no está hecho y en el seguimiento de este paciente de manera integral.

## Responsabilidades éticas

**Protección de personas y animales.** Los autores declaran que para esta investigación no se han realizado experimentos en seres humanos ni en animales.

**Confidencialidad de los datos.** Los autores declaran que han seguido los protocolos de su centro de trabajo sobre la publicación de datos de pacientes.

**Derecho a la privacidad y consentimiento informado.** Los autores han obtenido el consentimiento informado de los pacientes y/o sujetos referidos en el artículo. Este documento obra en poder del autor de correspondencia.

## Financiamiento

Los autores no recibieron patrocinio para llevar a cabo este artículo.

## Conflicto de intereses

Los autores declaran no tener ningún conflicto de intereses.

## Bibliografía

- Llalliré JC, Park KY, Passarelli M, et al. Síndrome de Waardenburg. *Rev Oftalm B Aires*. 2010;81:59–61.
- Waardenburg PJ. A new syndrome combining developmental anomalies of the eye lids, eyebrows and nose root with pigmentary defects of the iris and head hair and with congenital deafness. *Am J Hum Genet*. 1951;3:195–253.
- Tagra S, Talwar Ak, Walia RL, et al. Waardenburg syndrome. *Indian J Dermatol Venereol leprol*. 2006;72:326.
- Dourmishev A, Dourmishev L, Schwart R, et al. Waardenburg syndrome. *Int J Dermatol*. 1999;38:656–63.
- Karaman A, Aliaglaoglu C. Waardenburg síndrome type 1. *Dermatol Online J*. 2006;12:21.
- Jan IA, Stroedter L, Haq AU, et al. Association of Shah Waardenburg syndrome: A review of 6 cases. *J Pediatr Surg*. 2008;43:744–7.
- Castro Pérez F, Sanabria Negrin JG, Iviricu Tielves RJ, et al. Trastornos oculares y otras enfermedades en casos con síndrome de Waardenburg. *Rev Ciencias Médicas*. 2012;16.
- Kanski J, Browling B. *Oftalmología clínica. Glaucoma pigmentario*, 10, 7.<sup>a</sup> ed. Barcelona: Elsevier Saunders; 2012. p. 357–8.
- Allingham R, Daniji K, Freedman S, et al. *Shields' textbook of glaucoma*. Philadelphia: Lippincott Williams and Wilkins; 2005.
- Aguirre R, Pongo V, Parra JC, et al. Glaucoma pigmentario. *MedUNAB*. 2007;10:106–9.
- García González F, Novoa Sánchez E, Martínez Cruz C. La iridotomía periférica con Nd YAG láser en el síndrome de dispersión pigmentaria/glaucoma pigmentario. *Rev Cubana Oftalmol*. 2002;15:49–56.
- Mastropasqa L, Ciancaglini M, Carpineto P, et al. Early stadiation of pigmentary dispersion syndrome and long term analysis of progression to pigmentary glaucoma. *Ann Ophthalmol Glaucoma*. 1996;28:301–7.
- Farrar SM, Shields MB, Miller KN, et al. Risk factors for the development and severity of glaucoma in the pigment dispersion syndrome. *Am J Ophthalmol*. 1989;108:223–9.
- Carassa R, Bettin P, Fiori M et al. Nd YAG laser iridotomy in pigment dispersion syndrome an ultrasound biomicroscopi study. *Br J Ophthalmol*. 1998;82:150-3.
- Fernández Argones L, Miqueli Rodríguez M, Piloto Díaz I, et al. Síndrome de dispersión pigmentaria versus glaucoma pigmentario [consultado 26 Ene 2016]. Disponible en: <http://www.bvs.sld.cu/revistas/oft/vol22.01.09/oft10109.htm>
- Méndez Hernández C, García Feijoo, Cuiña Sardiña R, et al. Estudio de glaucoma pigmentario mediante biomicroscopia ultrasónica. *Arh Soc Esp Oft*. 2003;78:137–42.
- Jensen PK, Nissen O, Kessin SV. Exercise and reversed pupillary block in pigmentary glaucoma. *Am J Ophthalmol*. 1995;120:110–2.
- Fernández L, Piloto I, Miqueli M. Experiencia biultrasónica en el síndrome de dispersión pigmentaria/glaucoma pigmentario, antes y después de la iridotomía láser. *Rev Cubana Invest Biomed [serie en Internet]*. 2007;26 [consultado 26 Ene 2016]. Disponible en: [http://scielo.sld.cu/scielo.php?script=sci\\_arttext&pid=S086403002007000300008&lng=en&nrm=iso](http://scielo.sld.cu/scielo.php?script=sci_arttext&pid=S086403002007000300008&lng=en&nrm=iso)
- Peyret A. Maestría glaucomas pigmentarios y pseudoexfoliativos [consultado 25 Ene 2016]. Disponible en: <http://www.ofthalmologos.org.ar/mo/set07-maestría.pdf>
- Casiraghi J. Hay tantas, pero tantas gotas para el glaucoma. *Arch Oftal B Aires*. 2004;5:24–8.
- Milunsky JM. Waardenburg syndrome type I. 2001 [actualizada 29 Dic 2011]. En: Pagon RA, Adam MP, Bird TD, et al., editores. *GeneReviews™* [Internet]. Seattle (WA): University of Washington, Seattle; 1993-2013.