



CASO CLÍNICO

Diagnóstico precoz de mixoma auricular tras obstrucción de arteria central de la retina



José L. Torres-Peña*, Paloma Cano-Rovirosa, Ana Ortueta-Olartecoechea y Alicia Julve-San-Martin

Servicio de Oftalmología, Hospital Universitario 12 de Octubre, Madrid, España

Recibido el 8 de enero de 2016; aceptado el 14 de abril de 2016
Disponible en Internet el 18 de mayo de 2016

PALABRAS CLAVE

Mixoma;
Arteria central
retina;
Oclusión

Resumen

Introducción: Los mixomas son los tumores cardiacos primarios más comunes en los adultos. La mayoría de los mixomas se encuentran en la aurícula izquierda, y por lo general se presentan con una combinación de síntomas obstructivos, embólicos o constitucionales¹.

Caso clínico: Paciente mujer de 62 años acude a urgencias por disminución de la agudeza visual del ojo derecho (OD) de forma súbita. Presenta una agudeza visual de percepción de luz en el OD y 20/20 en el ojo izquierdo (OI). Al examen fundoscópico se evidencia retina avascular con mancha rojo cereza en el OD. Se diagnostica de obstrucción de arteria central de la retina del OD. Se realizan maniobras de reperfusión con éxito. Se inicia estudio sistémico, donde se encuentra un soplo pansistólico a nivel del ápex compatible con insuficiencia mitral. Se realiza un ecocardiograma que confirma la presencia de una masa anclada en la zona de unión entre septo interauricular supero anterior y el techo posterior de la aurícula izquierda. Se inicia terapia anticoagulante y se indica cirugía. En el postoperatorio, la paciente refiere disminución de la agudeza visual por el OI, siendo encontrado un émbolo en una rama de la arteria de la arcada temporal inferior del OI. A los 2 años de evolución la agudeza visual de la paciente no ha cambiado, y no ha presentado otros episodios de embolia en ningún otro órgano.

Discusión: Los oftalmólogos deberían considerar la posibilidad de mixoma en los pacientes con pérdida repentina de la agudeza visual; ya que la oportuna gestión será beneficiosa para mejorar los resultados y el pronóstico vital.

© 2016 Sociedad Mexicana de Oftalmología. Publicado por Masson Doyma México S.A. Este es un artículo Open Access bajo la licencia CC BY-NC-ND (<http://creativecommons.org/licenses/by-nc-nd/4.0/>).

* Autor para correspondencia: Servicio de Oftalmología, Hospital Universitario 12 de Octubre, Universidad Complutense de Madrid, Madrid, España.

Correo electrónico: jos.luit@hotmail.com (J.L. Torres-Peña).

KEYWORDS

Myxoma;
Central retinal
artery;
Occlusion

Early diagnosis of atrial myxoma after obstruction of central retinal artery**Abstract**

Introduction: Myxomas are the most common primary cardiac tumors in adults. Most myxomas are in the left atrium, and usually present with a combination of obstructive, embolic or constitutional symptoms¹.

Clinical report: 62 year old female patient came to the emergency by acute decreased visual acuity of the right eye. She presents a visual acuity of light perception in the right eye (RE) and 20/20 in the left eye (LE). Funduscopic examination shows an avascular retina with cherry-red spot in OD. She was diagnosed with obstruction of central retinal artery in her RE. Reperfusion maneuvers are performed successfully. Systemic study shows a pansystolic murmur in the apex consistent with mitral failure. Echocardiogram confirming the presence of a mass anchored in the area between atrial. Anticoagulant therapy was initiated and surgery is indicated. In the postoperative period, the patient complained of decreased visual acuity in the left eye. We found a plunger on a branch of the arcade of the inferior temporal artery. At 2 years of evolution the visual acuity of the patient has not changed and has not suffered other embolic events in any other body.

Discussion: Ophthalmologists should consider myxoma in patients with sudden loss of visual acuity; since timely management will be beneficial in improving outcomes and prognosis.

© 2016 Sociedad Mexicana de Oftalmología. Published by Masson Doyma México S.A. This is an open access article under the CC BY-NC-ND license (<http://creativecommons.org/licenses/by-nc-nd/4.0/>).

Introducción

Los mixomas son los tumores cardiacos primarios más comunes en los adultos. La mayoría de los mixomas se encuentran en la aurícula izquierda, y por lo general se presentan con una combinación de síntomas obstructivos, embólicos o constitucionales¹.

El diagnóstico diferencial se debe realizar con enfermedades de la arteria carótida, por lo que es obligatorio realizar ecocardiografía y ecografía Doppler de las arterias carótidas intracraneales y extracraneales para identificar la causa de la enfermedad vascular ocular².

En el caso de los mixomas la cirugía ofrece la posibilidad de prevenir un nuevo episodio de embolia, por lo tanto, el diagnóstico precoz es esencial para reducir la morbilidad o la mortalidad de una disfunción cardiaca y las complicaciones embólicas sistémicas².

Caso clínico

Paciente mujer de 62 años con antecedente de hipertensión arterial, en tratamiento con captopril y dislipidemia en tratamiento con atorvastatina. Acude a urgencias por disminución de la agudeza visual (AV) del ojo derecho de forma súbita. Presenta una AV de percepción de luz en el ojo derecho (OD) y 20/20 en el ojo izquierdo (OI). Al examen fundoscópico se evidencia retina avascular con mancha rojo cereza en el OD (fig. 1). Se diagnostica de obstrucción de arteria central de la retina del OD (OACR). Se realizó paracentesis y tratamiento hipotensor oral con 500 mg de acetazolamida y tópico con timolol al 0.5%. A las 20 h del procedimiento, la AV mejora a 20/100 (fig. 2). Se inicia estudio sistémico, siendo referida a medicina interna quienes encuentran un soplo pansistólico a nivel del ápex,

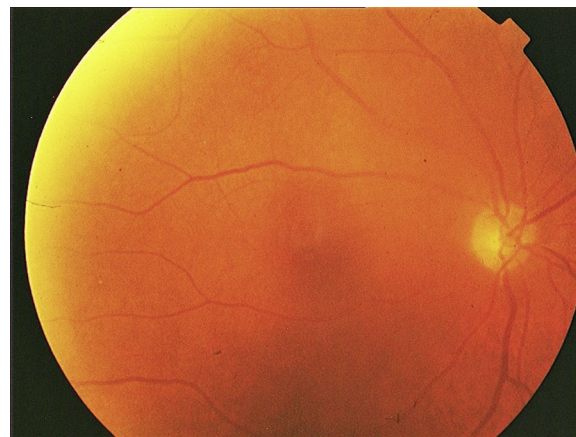


Figura 1 Mancha rojo cereza en el ojo derecho.

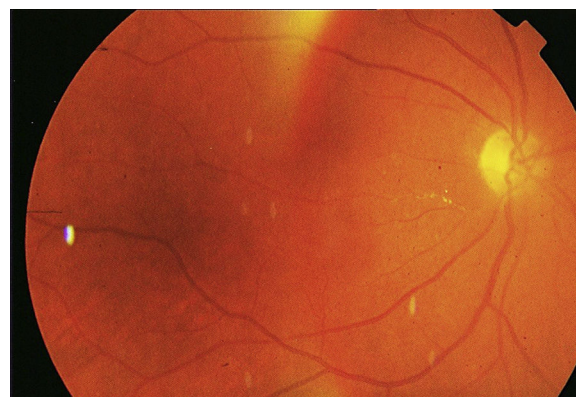


Figura 2 Se aprecia movilización de émbolos blanquecinos en zona de la arteria temporal inferior paramacular.

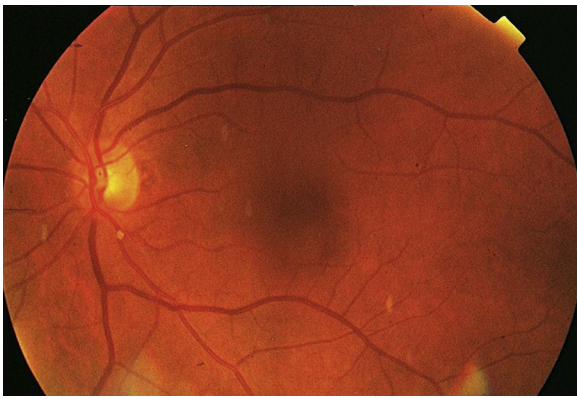

Figura 3 Mixoma de auricular izquierda ocasionado insuficiencia mitral.

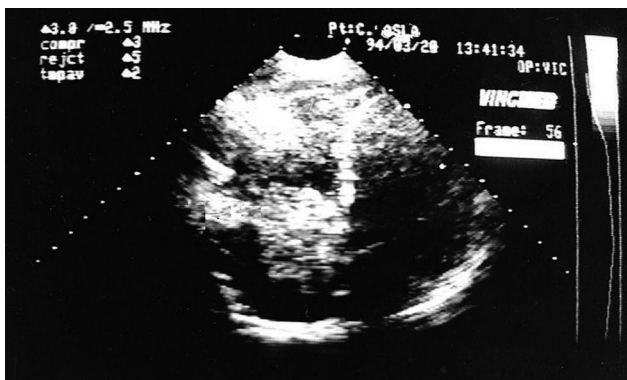


Figura 4 Émbolo a nivel de la arteria temporal inferior.

compatible con insuficiencia mitral, por lo que es referida a cardiología para realización de un ecocardiograma (ECG).

Se confirma la presencia de una masa anclada en la zona de unión entre septo interauricular superior anterior y techo posterior de la aurícula izquierda, que en su movimiento atraviesa la válvula mitral y llega hasta el tercio medio del ventrículo izquierdo (fig. 3). Se inicia terapia anticoagulante y se indica cirugía. La cirugía transcurre sin anomalías y se confirma el diagnóstico de mixoma auricular por histopatología. En el postoperatorio, la paciente refiere disminución de la AV por el OI, siendo encontrado un émbolo en una rama de la arteria de la arcada temporal inferior del OI (fig. 4). La AV es de 20/20, sin embargo persiste un pequeño escotoma en ese ojo.

A los 2 años de evolución, la AV de la paciente no ha cambiado, y no ha presentado otros episodios de embolia en ningún otro órgano.

Discusión

La oclusión de la arteria central de la retina ocasiona isquemia aguda de la retina con la consecuente discapacidad visual irreversible¹.

Esta condición es favorecida en pacientes con presión arterial alta, enfermedad cardíaca concomitante, diabetes, aterosclerosis de la arteria carótida en personas de edad avanzada¹. Los émbolos pueden ser de colesterol, fibrina,

mixtos; o pueden ser también de material calcáreo (originario de las válvulas del corazón)¹.

Por otro lado, los mixomas son los tumores cardíacos más frecuentes en los adultos, siendo esta afirmación contraria a la rareza de su presentación. No todos los mixomas causan émbolos de la retina. Sin embargo, aunque es una causa poco frecuente de trastornos vasculares en el ojo, siempre ha de ser considerado especialmente porque en su gran mayoría, las manifestaciones sistémicas suelen ir acompañadas de graves eventos embólicos neurológicos y de otros órganos, lo que favorece la morbilidad³.

Usualmente estos eventos se presentan antes que los episodios vasculares oculares, de allí la importancia de nuestro caso, gracias a una sospecha rápida y a un abordaje temprano, la paciente no sufrió episodios de embolia neurológica o de otros órganos.

Si bien la visión mejoró objetivamente en el OD tras las maniobras de reperfusión; como fueron la paracentesis evacuatoria y los hipotensores orales y tópicos; estos resultados son muy infrecuentes, pero está descrito su utilidad hasta las 6 h de la instauración del cuadro⁴.

Por otro lado, encontramos una embolia en el postoperatorio inmediato de la cirugía cardíaca en el OI, que afortunadamente solo comprometió una rama de la arcada temporal inferior y dejó como secuela un escotoma, por lo que la visión central persiste conservada. Está descrito que en el postoperatorio y tras la gran movilización de material fibrinoide cardíaco, son posibles embolias posteriores, por lo que la vigilancia en estos casos debe ser cercana².

En conclusión, se presenta este caso de la arteria de la retina, oclusión causada por mixoma auricular izquierdo. Los oftalmólogos deberían considerar la posibilidad de mixoma en los pacientes con pérdida repentina de la AV; ya que la oportuna gestión será beneficioso para mejorar los resultados y pronóstico vital.

Responsabilidades éticas

Protección de personas y animales. Los autores declaran que para esta investigación no se han realizado experimentos en seres humanos ni en animales.

Confidencialidad de los datos. Los autores declaran que en este artículo no aparecen datos de pacientes.

Derecho a la privacidad y consentimiento informado. Los autores declaran que en este artículo no aparecen datos de pacientes.

Financiamiento

Los autores no recibieron patrocinio para llevar a cabo este artículo.

Conflicto de intereses

Los autores declaran no tener ningún conflicto de intereses.

Bibliografía

1. Yu Y, Zhu Y, Dong A, et al. Retinal artery occlusion as the manifestation of left atrial myxoma: A case report. *BMC Ophthalmol.* 2014;14:164.
2. Rafuse PE, Nicolle DA, Hutnik CM, et al. Left atrial myxoma causing ophthalmic artery occlusion. *Eye Lond Engl.* 1997;11:25-9.
3. Schmidt D, Hetzel A, Geibel-Zehender A. Retinal arterial occlusion due to embolism of suspected cardiac tumors - report on two patients and review of the topic. *Eur J Med Res.* 2005;10:296-304.
4. Hayreh SS, Zimmerman MB, Kimura A, et al. Central retinal artery occlusion. Retinal survival time. *Exp Eye Res.* 2004;78:723-36.