

IMÁGENES CLÍNICAS EN OFTALMOLOGÍA

Oclusión de rama arterial retiniana con placa de Hollenhorst

Branch retinal artery occlusion with Hollenhorst plaque

Sergio E. Hernández Da Mota*



Servicio de Retina, Clínica David, Unidad Oftalmológica, Morelia, Michoacán, México

Paciente masculino de 70 años de edad que acude a consulta por presentar disminución súbita de agudeza visual del OD de 3 días de evolución. Se refirieron antecedentes como hipertensión arterial esencial, dislipidemia secundaria y tabaquismo positivo desde hacía 30 años. La agudeza visual fue de Cds 1 mt OD. En la campimetría por confrontación se encontró escotoma altitudinal superior de OD (fig. 1).

Derecho a la privacidad y consentimiento informado. Los autores han obtenido el consentimiento informado de los pacientes y/o sujetos referidos en el artículo. Este documento obra en poder del autor de correspondencia.

Responsabilidades éticas

Protección de personas y animales. Los autores declaran que para esta investigación no se han realizado experimentos en seres humanos ni en animales.

Confidencialidad de los datos. Los autores declaran que han seguido los protocolos de su centro de trabajo sobre la publicación de datos de pacientes.

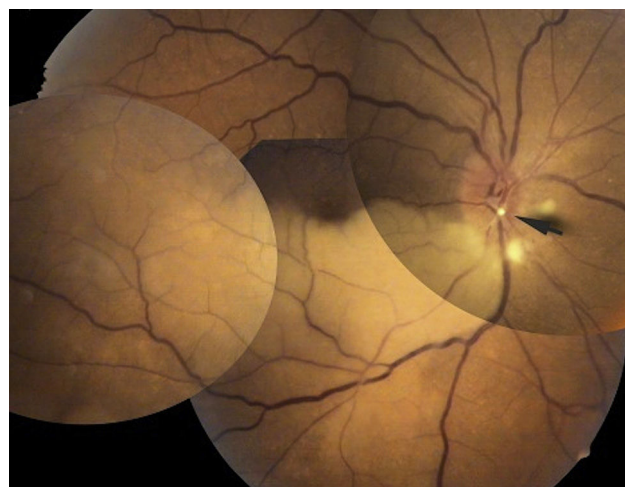


Figura 1 Se aprecia placa de Hollenhorst a nivel papilar (flecha), con palidez de hemirretina inferior del OD, segmentación del flujo sanguíneo en rama arterial temporal inferior, así como signo de Salus.

* Servicio de Retina, Clínica David, Unidad Oftalmológica, Blvd, García de León 598-2, Colonia Nueva Chapultepec, CP 58280, Morelia, Michoacán, México.

Correo electrónico: tolodamota@yahoo.com.mx

Financiamiento

El autor no recibió patrocinio para llevar a cabo este artículo.

Conflicto de intereses

El autor declara no tener ningún conflicto de intereses.

Bibliografía recomendada

Dunlap AB, Kosmorsky GS, Kashyap VS. The fate of patients with retinal artery occlusion and Hollenhorst plaque. *J Vasc Surg.* 2007;46:1125-9.

Lee SY, Lee JJ, Koh AC, et al. Branch retinal artery occlusion secondary to a Hollenhorst plaque. *Singapore Med J.* 2000 Aug;41(8):401-4.