



CASO CLÍNICO

Corrección quirúrgica del estrabismo en 2 pacientes con el síndrome de Moebius



Alejandro Arias Díaz^{a,*}, Neisy Bernal Reyes^a, Teresita de Jesús Méndez Sánchez^a, Lourdes Rita Hernández Santos^a, Rosa María Naranjo Fernández^a y Lázaro Vladimir Hernández Ruíz^b

^a Instituto Cubano de Oftalmología Ramón Pando Ferrer, La Habana, Cuba

^b Hospital Materno-Infantil Ángel Arturo Aballí, La Habana, Cuba

Recibido el 4 de abril de 2014; aceptado el 26 de septiembre de 2014

Disponible en Internet el 18 de febrero de 2015

PALABRAS CLAVE

Moebius;
Procedimientos
quirúrgicos
operativos;
Esotropía

Resumen Se presentan las características oftalmológicas y clínicas de 2 pacientes (una mujer y un hombre) con diagnóstico de síndrome de Moebius. Esta entidad por lo general bilateral, de causa multifactorial, se caracteriza por marcada esotropía, con gran limitación de la abducción, y otras alteraciones faciales. Se presentan 2 casos clínicos a los que se les realizó corrección quirúrgica.

© 2014 Sociedad Mexicana de Oftalmología. Publicado por Masson Doyma México S.A. Todos los derechos reservados.

KEYWORDS

Moebius;
Operative surgical
procedures;
Esotropia

Surgical correction of strabismus in 2 patients with the Moebius syndrome

Abstract It's presented the ophthalmic and clinical characteristic of 2 patients (female and male), with diagnosis of Moebius syndrome. This is a disorder generally bilateral, of multifactorial cause which is characterized by marked esotropia, with large limitation of abduction, with other facial alterations. We presented 2 clinic cases which already underwent surgical correction

© 2014 Sociedad Mexicana de Oftalmología. Published by Masson Doyma México S.A. All rights reserved.

Introducción

El síndrome de Moebius fue descrito por el neurólogo alemán Profesor Paul Julius Möbius que entre 1888 y 1892 coleccionó y describió 43 casos. Es una enfermedad congénita

* Autor para correspondencia.

Correo electrónico: aarias@horpf.sld.cu (A. Arias Díaz).

infrecuente. Su incidencia es 1 en 10,000 nacimientos¹. Lo caracteriza la afectación del VI y VII par craneal, los cuales controlan los movimientos laterales de los ojos y la expresión facial. La etiopatogenia no está bien esclarecida; algunas teorías sugieren la existencia de un mecanismo de insuficiencia vascular que afecta a estructuras irrigadas por la arteria subclavia primitiva entre la 6.^a y 8.^a semana de gestación^{1,2}. Algunos autores proponen que la insuficiencia vascular se desencadena por una serie de factores como la ingesta de talidomida, benzodiazepinas, alcohol y en especial misoprostol²⁻⁶.

Otros estudios han encontrado anomalías cromosómicas asociadas al síndrome de Moebius que afectan 4 loci genéticos: el 13q12.2-q13 que es llamado SMB 1, el 3q-21-q22 o SMB 2, el 10 q21 o SMB 3 y el cromosoma 1p22^{4,7-9}.

La clínica puede ser muy variada; además de la parálisis del VI y VII par craneal, se describen alteraciones físicas como micrognatia, paladar hendido, pie varo, malformaciones en los brazos y defectos en la musculatura del pecho (síndrome de Poland). El compromiso puede ser más extenso, afectando el III, IV, V, IX, X y XII par craneal, aunque cualquiera de los nervios craneales podría estar afectado¹⁰; es por esto que los pacientes con síndrome de Moebius se ven imposibilitados de realizar gestos cotidianos como sonreír, tirar un beso o fruncir el ceño.

En la exploración oftalmológica se encuentra estrabismo convergente por alteración en el VI par craneal, con imposibilidad de realizar los movimientos de abducción. La mayoría de las veces es bilateral, lo que trae como consecuencia una esotropía con tortícolis en los casos de mayor desviación. Los movimientos oculares verticales generalmente están conservados¹⁰.

El tratamiento del estrabismo es fundamentalmente quirúrgico, aunque también existen medidas orientadas a prevenir complicaciones, derivadas de las diversas alteraciones, como el uso de lágrimas artificiales, realizar oclusión ocular nocturna y brindar instrucciones relacionadas con la alimentación.

A continuación se presentan los casos de 2 pacientes en edades pediátricas que llegaron al Servicio de Oftalmología Pediátrica y Estrabismo del Instituto Cubano de Oftalmología Ramón Pando Ferrer en el año 2013, en los cuales el tratamiento primordial fue la corrección quirúrgica.

Presentación de casos

Caso clínico 1

Paciente femenino de 15 años de edad, con antecedentes de historia obstétrica de embarazo normal y parto eutócico. La paciente no presenta ninguna limitación intelectual. Asiste a nivel de enseñanza normal de preuniversitario.

Acude a nuestro Instituto donde al examen oftalmológico se constata en la exploración en posición primaria de la mirada: esotropía de 15° en el ojo derecho (OD) y de 45° en el ojo izquierdo (OI) por Hirschberg, imposibilidad de realizar movimientos de abducción en ambos ojos (AO), sin llegar incluso a la línea media en el OI no dominante, sin cambios en las hendiduras palpebrales. Los hallazgos faciales que permitieron enriquecer el diagnóstico fueron la imposibilidad de realizar movimientos de la mímica facial, las

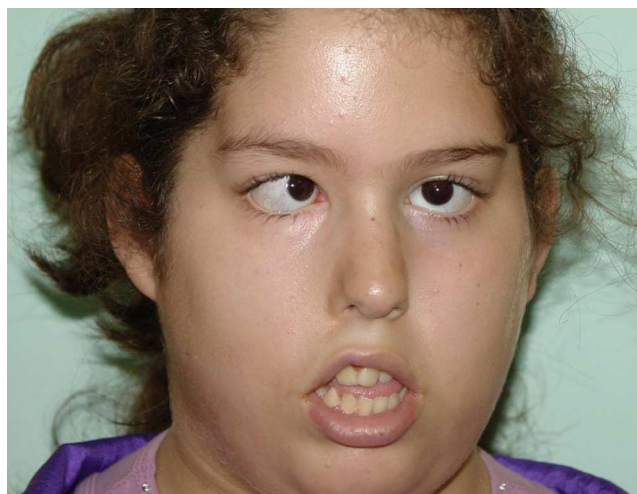


Figura 1 Caso clínico 1. Exploración preoperatoria.

dificultades en la pronunciación de las palabras y alteraciones maxilodentales. Ante todos estos signos se diagnosticó: síndrome de Moebius. En el estudio motor y sensorial presenta una esodesviación de 30 dioptrías prismáticas en el OD y más de 50 dioptrías prismáticas en el OI, con dominancia ocular derecha (fig. 1).

A la refracción ciclopléjica se encontró un astigmatismo mixto en AO, con una agudeza visual mejor corregida de 92 VAR por cartilla de LogMar en OD y de 80 VAR en OI.

Caso clínico 2

Paciente masculino de 3 años de edad que refiere la madre fue un aborto fallido con el uso de tabletas de misoprostol. Este medicamento es un análogo de la prostaglandina E1, que en sus inicios fue usado para la prevención y tratamiento de las úlceras gastrointestinales. Posteriormente su uso se ha ampliado a la esfera ginecoobstétrica para lograr la maduración cervical y así inducir el trabajo de parto, también es usado para facilitar la extracción de restos embrionarios y en la interrupción temprana del embarazo. Existen varias teorías que tratan de explicar el porqué, y una de estas asegura que el misoprostol produce un efecto vasoconstrictor provocando una isquemia transitoria en el feto, por lo que se ven afectados los núcleos de los nervios craneales. También se habla de que las contracciones uterinas que genera el mismo producen una reducción del flujo sanguíneo en ciertas áreas como los nervios craneales¹¹.

Al examen oftalmológico en la exploración en posición primaria de la mirada encontramos esotropía de 15° AO por Hirschberg, con la imposibilidad de realizar movimientos de abducción en AO, sin llegar a la línea media. En el estudio motor y sensorial presenta una esodesviación de 30 dioptrías prismáticas en ambos ojos, con dominancia ocular derecha.

Presenta hallazgos faciales similares al caso clínico anterior como: imposibilidad de realizar movimientos de la mímica facial, dificultades en la pronunciación de las palabras y alteraciones maxilodentales (fig. 2).

A la refracción ciclopléjica se encontró un astigmatismo miópico simple en AO, con una agudeza visual mejor

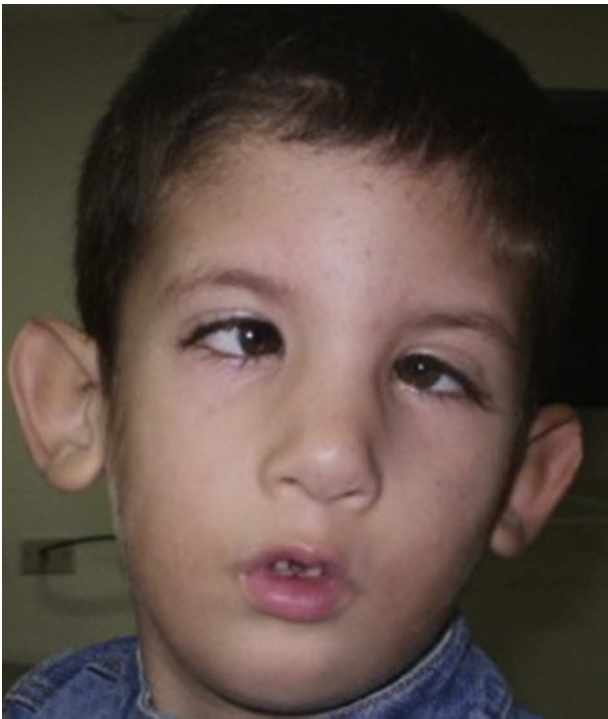

Figura 2 Caso clínico 2. Exploración preoperatoria.

corregida de 85 VAR por cartilla de LogMar en OD y de 50 VAR en OI.

Discusión

A ambos pacientes se les realizó quirúrgicamente el mismo plan de retroinserción o recesión de ambos rectos medios a 12 mm del limbo esclerocorneal, con una mejoría significativa del ángulo de desviación, quedando una esotropía residual de 5° por Hirschberg en el caso clínico 1 (figs. 3 y 4)

Es frecuente asociar la recesión del recto lateral del ojo no dominante en las cirugía de esotropía, pero decidimos no realizar esta asociación ya que el recto lateral

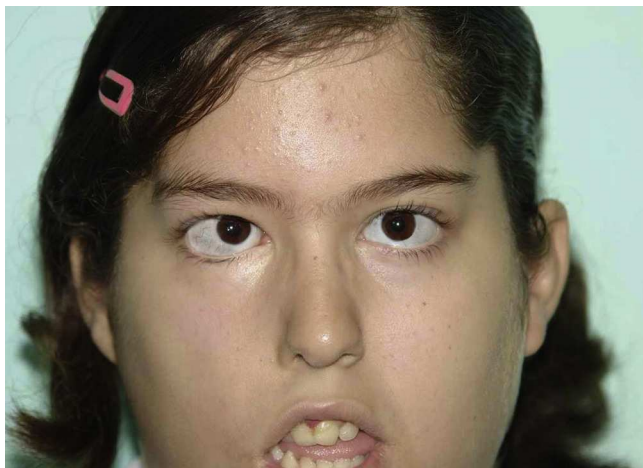


Figura 3 Caso clínico 1. Exploración postoperatoria.

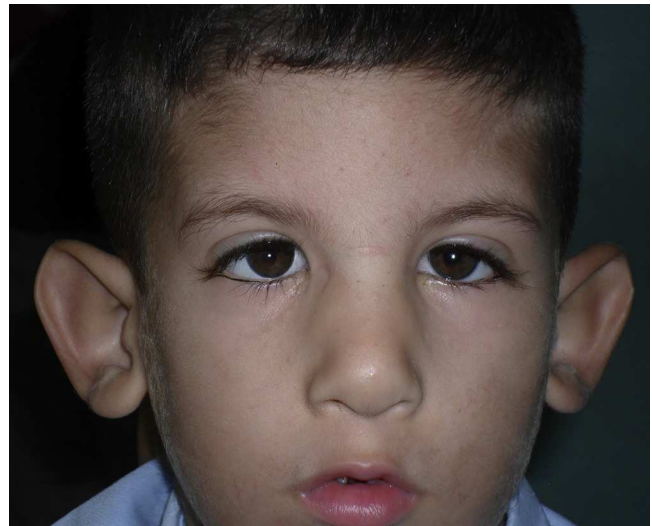


Figura 4 Caso clínico 2. Exploración postoperatoria.

de los pacientes portadores del síndrome de Moebius se encuentra paralizado por no tener inervación del VI par craneal, constituyendo esto uno de los signos fundamentales.

Autores como Cheryl y Amy¹² recomiendan no realizar corrección quirúrgica pues refieren que el estrabismo debe mejorar con el crecimiento, criterio que no compartimos, pues la causa de este es irreversible y sin posibilidades de mejorar en el transcurso de los años. Pensamos que al contrario, la esodesviación puede empeorar por contractura de los músculos rectos medios. Cheryl y Amy¹² lo que recomiendan son medidas para la protección corneal, por las dificultades que puede tener en el cierre completo de los párpados, criterio que sí compartimos como parte integral de los cuidados oftalmológicos. Miller y Bosley¹³ también evitan la corrección quirúrgica pues algunos pacientes tienen una parálisis bilateral simétrica horizontal; pensamos que esto supone que la esodesviación presente es tolerada estéticamente.

Sun y Gole¹⁴ sugieren el tratamiento quirúrgico, recomendando la realización de una transposición del recto superior. Creemos que esta opción es válida y que puede constituir un paso posterior a la retroinserción del músculo recto medio dependiendo de la evolución posquirúrgica, quedando como opción para casos con esodesviación severa.

Como parte del tratamiento de ambos pacientes se indicó corrección óptica y al paciente de 3 años se adicionaron oclusiones alternas con ejercicios de fijación.

Es significativo destacar que estos pacientes no presentan limitación intelectual, por lo que la corrección de la marcada esodesviación en edades tempranas no solo influye en lograr un mejor desarrollo visual, sino que también es una intervención favorable en su mejor desempeño e integración social.

Conclusiones

El síndrome de Moebius es una patología congénita infrecuente, que se caracteriza por la afectación del VI y VII par craneal, que controlan los movimientos laterales de los ojos y la expresión facial. La corrección quirúrgica de la esotropía

debe realizarse de manera precoz, pues la evolución es muy favorable desde el punto de vista oftalmológico y social.

Responsabilidades éticas

Protección de personas y animales. Los autores declaran que los procedimientos seguidos se conformaron a las normas éticas del comité de experimentación humana responsable y de acuerdo con la Asociación Médica Mundial y la Declaración de Helsinki.

Confidencialidad de los datos. Los autores declaran que han seguido los protocolos de su centro de trabajo sobre la publicación de datos de pacientes.

Derecho a la privacidad y consentimiento informado. Los autores han obtenido el consentimiento informado de los pacientes y/o sujetos referidos en el artículo. Este documento obra en poder del autor de correspondencia.

Financiamiento

Los autores no recibieron patrocinio para llevar a cabo este artículo.

Conflicto de intereses

Los autores declaran no tener ningún conflicto de intereses.

Bibliografía

- Palmer-Morales Y, Zárate-Márquez RE, Prince-Vélez R, et al. Moebius syndrome. Clinical case report. *Rev Med Inst Mex Seguro Soc.* 2013;51:584-6.
- Cronemberger MF, Polati M, Debert L, et al. Prevalence of refractive errors in Möbius sequence. *Arq Bras Oftalmol* [consultado 22 Sep 2014]. Disponible en: <http://www.scielo.br/scielo.php?script=sci.arttext&pid=S0004-27492013000400010&lng=es&nrm=iso>
- Santos LPF, Ventura LMV, Almeida HC, et al. Achados oftalmológicos em 28 crianças portadoras da seqüência de Möbius. *Arq Bras Oftalmol* [consultado 22 Sep 2014]. Disponible en: <http://www.scielo.br/scielo.php?script=sci.arttext&pid=S0004-27492004000400006&lng=es&nrm=iso&tlng=pt>.
- Vasconcelos GC, Silva FDB, Almeida HC, et al. Síndrome de Möbius: Achados clínicos e cirúrgicos em 7 pacientes. *Arq. Bras. Oftalmol* [consultado 22 Sep 2014]. Disponible en: <http://www.scielo.br/scielo.php?script=sci.arttext&pid=S0004-27492001000300010&lng=es&nrm=iso&tlng=pt>
- Herreros MB, Rodríguez S, Franco R. El síndrome de Moebius: descripción de 8 casos. Relación con el uso de misoprostol en el primer trimestre del embarazo. *Pediatr.* 2009;365:35-41.
- Sánchez-Rodríguez G, Luévanos-Gurrola K, Ramírez-Cázares AC, et al. Malformaciones congénitas asociadas al uso de misoprostol: reporte de dos casos. *Rev Mex Neuroci.* 2013;14:50-3.
- Van der Zwaag B, Verzijl H, Beltran-Valero D, et al. Mutation analysis in the candidate Möbius syndrome genes PGT and GATA2 on chromosome 3 and EGR2 on chromosome 10. *J Med Genet.* 2002;39:30-3.
- Michaelides M, Moore A. The genetics of strabismus. *J Med Genet.* 2004;41:641-6.
- Hannie Kremer H, Kuyt L, van den Helm B, et al. Localization of a gene for Möbius syndrome to chromosome 3q by linkage analysis in a Dutch family. *Human Molecular Genetics.* 1996;5:1367-71.
- Prieto-Díaz J, Souza Días C. Estrabismo. 5th ed Buenos Aires: Ediciones Científicas Argentinas; 2005.
- Posibles efectos secundarios del misoprostol sobre el feto [consultado 22 Sep 2014]. Disponible en: <http://salud.kioskea.net/faq/6710-posibles-efectos-secundarios-del-misoprostol-sobre-el-feto>
- Cheryl AP; Amy K. Moebius syndrome treatment & management. *Medscape Reference Ophthalmology* [consultado 22 Sep 2014]. Disponible en: <http://emedicine.medscape.com/article/1180822-overview#showall>
- Miller NR, Bosley TM. Congenital cranial dysinnervation disorder. En: Hoyt CS, Taylor D, editores. *Pediatric ophthalmology strabismus.* 4th ed. Edinburgh: Elsevier Saunders; 2013. p. 841-2.
- Sun L, Gole G. Augmented superior rectus muscle transposition for the treatment of strabismus in Möbius syndrome. *JAAPOS* [consultado 22 Sep 2014]. Disponible en: [http://www.jaapos.org/article/S1091-8531\(11\)00523-4/fulltext](http://www.jaapos.org/article/S1091-8531(11)00523-4/fulltext).