



CASO CLÍNICO

Desprendimiento de la membrana de Descemet como complicación intraquirúrgica de la cirugía de la catarata



Andrea Díaz*, M. Pilar Vicente, Emilia Tarragó, Javier Pascual y Miguel Angel Almela

Servicio de Oftalmología, Hospital Lluís Alcanyis, Xàtiva (Valencia), España

Recibido el 18 de enero de 2014; aceptado el 12 de mayo de 2014

Disponible en Internet el 26 de junio de 2014

PALABRAS CLAVE

Catarata;
Facoemulsificación;
Descemet;
Desprendimiento;
Hexafluoruro
de azufre

Resumen

Caso clínico: Mujer de 75 años presenta un desprendimiento de la membrana de Descemet (DMD) tipo no planar (> 1 mm) durante la cirugía de la catarata del ojo derecho. Se trató mediante aire en cámara anterior. Debido a que la paciente presentaba edema corneal y una agudeza visual de movimiento de manos se realizó una OCT Visante® y se apreció un DMD planar (< 1 mm) que fue tratado mediante hexafluoruro de azufre al 20%. El edema corneal se resolvió y la agudeza visual alcanzó 0.6 (20/30).

Discusión: El DMD es una condición infrecuente asociada a una amplia variedad de patologías. La causa más común es un desprendimiento localizado durante la cirugía de la catarata. La intervención mediante la inyección de hexafluoruro de azufre en cámara anterior es una terapia segura y efectiva para la rápida reducción del edema corneal en un ojo con DMD.

© 2014 Sociedad Mexicana de Oftalmología. Publicado por Masson Doyma México S.A. Todos los derechos reservados.

KEYWORDS

Cataract;
Phacoemulsification;
Descemet;
Detachment;
Sulfur hexafluoride

Descemet's membrane detachment during cataract surgery

Abstract

Case report: 75 years-old-woman underwent cataract surgery and a Descemet's membrane detachment (DMD) non-planar type (> 1 mm) was detected. First it was managed with an injection of air. She complained of lost of vision and corneal edema persisted. An OCT Visante® was performed and a DMD planar type (< 1 mm) was detected. It was managed with an injection of sulfur hexafluoride 20%. Visual acuity improved and corneal edema resolved.

Discussion: DMD is an uncommon condition with a wide range of etiologies. The most common cause is a localized detachment occurring after cataract surgery. Intervention with intracameral

* Autora para correspondencia.

Correo electrónico: andrea.dazbarrn9@gmail.com (A. Díaz).

sulfur hexafluoride injection has proven to be a safe and effective therapy for early reduction of corneal edema in an eye with DMD.

© 2014 Sociedad Mexicana de Oftalmología. Published by Masson Doyma México S.A. All rights reserved.

Introducción

El desprendimiento de la membrana de Descemet (DMD) es una complicación infrecuente de la cirugía intraocular que puede resultar devastadora si no se diagnostica y se trata a tiempo¹⁻³. Habitualmente está asociado a la cirugía de la catarata, aunque tiene múltiples etiologías²⁻⁵. Existen tratamientos muy variados, desde la simple observación^{3,5} hasta la queratoplastia penetrante^{1,5}. Presentamos el caso de un paciente con DMD como complicación intraquirúrgica de la cirugía de la catarata mediante facoemulsificación, y el tratamiento mediante la inyección de gas (hexafluoruro de azufre [SF₆]) al 20% intracamerular.

Caso clínico

Mujer de 75 años sin antecedentes de interés, intervenida de cirugía de catarata en el ojo derecho mediante facoemulsificación e implante de lente intraocular en saco capsular sin complicaciones. Se realizó una incisión de 2.75 mm a las 11 h en córnea clara. Durante la hidratación de la incisión se observó una imagen de doble cámara anterior (CA)². Ante la sospecha de DMD se inoculó una burbuja de aire en CA y se suturó la incisión con un punto de nailon 10.0. En el día 1 poscirugía se observó un edema estromal de 2/3 corneales de predominio nasal. La presión intraocular era de 12 mmHg y había una leve reacción inflamatoria en CA. No se apreciaba DMD en la exploración con lámpara de hendidura. Se inició tratamiento con tobramicina-dexametasona, diclofenaco, ciprofloxacino y cloruro de sodio al 5% tópicos durante 5 semanas. En la semana 1 poscirugía persistía el edema corneal y la agudeza visual (AV) era de movimiento de manos. En la semana 3 poscirugía se retiró el punto de sutura corneal. En la semana 5 poscirugía persistía el edema corneal y la AV no mejoraba (fig. 1). Ante la sospecha de un DMD residual se realiza una tomografía de coherencia óptica de polo anterior (OCT Visante®) donde se apreció un DMD planar (< 1 mm) combinado^{2,3,5} que se extendía de 12 a 7 h (figs. 2 y 3). Se procedió a la inoculación de SF₆ al 20% en CA y se posicionó a la paciente en decúbito supino durante 15 días. El gas se introdujo a través de una paracentesis paralela a la incisión en la que se inició el DMD para así producir presión sobre la membrana de Descemet (MD) y extraer el líquido acumulado entre dicha membrana y el estroma corneal. Previamente se extrajo el humor acuoso con una cánula de 27 G para evitar picos tensionales secundarios a la expansión del gas. Es importante un examen con lámpara de hendidura posterior para comprobar la refijación de la MD y la presión intraocular. En el día 1 postinoculación se observó un aclaramiento del edema estromal que se resolvió completamente a los 15 días (fig. 4), mejorando la AV a 0.6 (20/30).

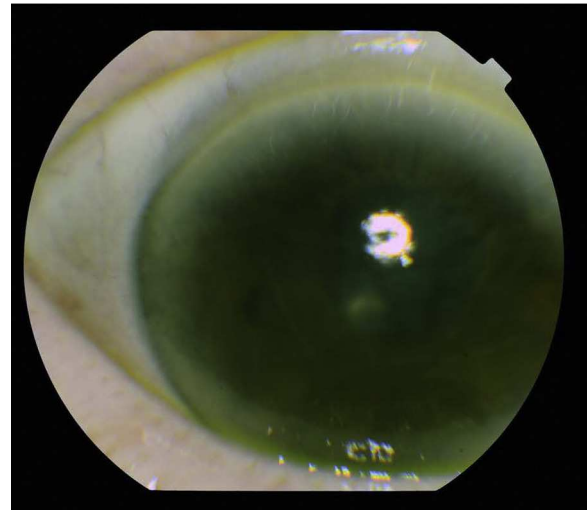


Figura 1 Imagen de la córnea a las 3 semanas de la cirugía de la catarata. Se aprecia un edema estromal de predominio central y nasal.

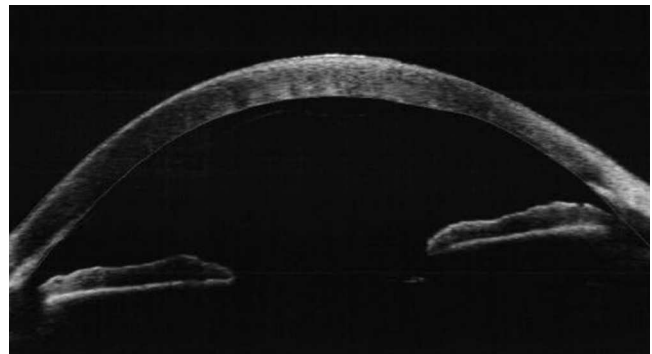


Figura 2 OCT Visante® que muestra imagen del desprendimiento de Descemet de predominio central.

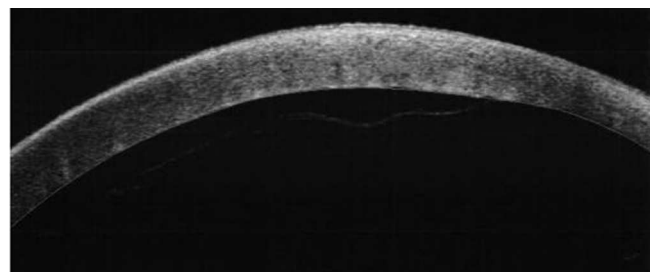


Figura 3 Imagen ampliada del desprendimiento de Descemet de predominio central.

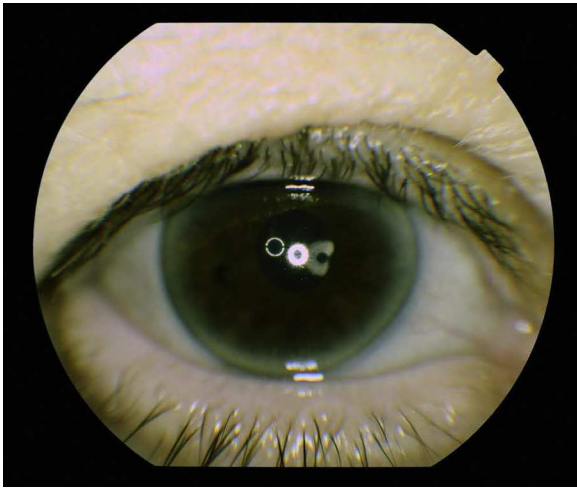


Figura 4 Imagen de la córnea a los 10 días de la inoculación de SF6 al 20% en cámara anterior. La córnea es transparente y brillante.

Discusión

El DMD es una complicación rara de la cirugía de la catarata y que hay que diagnosticar a tiempo para evitar complicaciones mayores¹⁻³. En nuestro caso se produjo un DMD de tipo no planar (> 1 mm) y combinado (afectación periférica y central)^{2,3,5} durante la hidratación de la incisión que se diagnosticó por la imagen de doble CA, aunque esta imagen se considera patognomónica de la perforación de la MD en la queratoplastia lamelar profunda². Se trató con burbuja de aire en CA lo que produjo una refijación parcial de la MD ya que en DMD de gran extensión el tratamiento con burbuja de aire es insuficiente^{1,5}. Debido a la persistencia del edema estromal y a la no mejoría de la AV se sospechó la existencia de un DMD de menor separación o planar (< 1 mm) que fue confirmado mediante la realización de una OCT Visante®.

El DMD se debe considerar como diagnóstico diferencial del edema corneal poscirugía de la catarata sobre todo en intervenciones sin complicaciones. Los signos clínicos pueden ser sutiles especialmente si están enmascarados por un edema corneal extenso². Las pruebas complementarias (OCT Visante®, biomicroscopia ultrasónica de polo anterior) pueden ser de gran ayuda. Existe gran variedad de tratamientos. Una burbuja de aire en CA puede ser suficiente para la refijación de la MD en los DMD de pequeña extensión o incisionales¹⁻³ pero la inoculación de un gas de mayor duración (SF6, C3F8) junto con el posicionamiento en decúbito

supino suele ser más efectivo en los de mayor extensión^{1,3} y la AV final óptima incluso tras 5 semanas de evolución.

Conclusiones

Para el tratamiento del DMD típicamente se ha llevado a cabo la inoculación de una ampolla de aire con viscoelástico en CA, pero su efectividad es baja en los de gran extensión dada su rápida reabsorción.

La sutura transcorneal suele tener un alto índice de recidivas.

La inoculación de gases inertes como el C3F8 o el SF6 se ha mostrado efectiva en los DMD de gran extensión.

El SF6 al 20% se ha empleado para el tratamiento del hydrops agudo en el queratocono con la finalidad de unir la MD dañada al estroma hasta que las células endoteliales se regeneren y suplan el defecto mediante los fenómenos de polimorfismo y polimegatismo⁴. Pensamos que este es el mecanismo por el que se restablece la transparencia corneal en los DMD de gran extensión.

Financiamiento

Los autores no recibieron patrocinio para llevar a cabo este artículo.

Conflicto de intereses

Los autores declaran no tener ningún conflicto de intereses.

Bibliografía

1. Lucena Ada R, Lucena Dda R, Macedo EL, et al. Uso de C3F8 no descolamento da membrana de Descemet pós-facectomia. *Arq Bras Oftalmol.* 2006;69:339-43.
2. Menezes V, Choong YF, Hawksworth NR. Reattachment of extensive Descemet's membrane detachment following uneventful phacemulsification surgery. *Eye.* 2002;16:786-8.
3. Sevillano C, Viso E, Millán-Rodríguez AC. Desprendimiento postquirúrgico de la membrana de descemet (a propósito de un caso). *Arch Soc Esp Oftalmol.* 2008;83:549-52.
4. Poyales-Galán F, Fernández-Aitor-García A, Garzón-Jiménez N, et al. Tratamiento de la rotura de la membrana de Descemet mediante SF6 intracamerular en hydrops agudo. *Arch Soc Esp Oftalmol.* 2009;84:533-6.
5. Kim IS, Shin JC, Im CY, et al. Three cases of Descemet's membrane detachment after cataract surgery. *Yonsei Med J.* 2005;46:719-23.