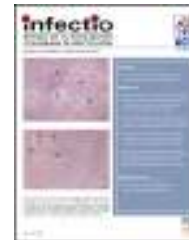



Infectio

Asociación Colombiana de Infectología

www.elsevier.es/infectio



REPORTE DE CASO

Enfermedad pélvica inflamatoria por *Actinomyces* sp. en paciente con dispositivo intrauterino: reporte de un caso



Gisell Bustos-Moya^a, Diego Josa-Montero^{a,*}, Jacqueline Perea-Ronco^b y Sandra Gualtero-Trujillo^c

^a Microbiología, Departamento de Laboratorio Clínico y Enfermedad, Fundación Clínica Shaio, Bogotá, Colombia

^b Departamento de Laboratorio Clínico y Enfermedad, Fundación Clínica Shaio, Bogotá, Colombia

^c Servicio de Infectología y Epidemiología, Fundación Clínica Shaio, Bogotá, Colombia

Recibido el 15 de mayo de 2015; aceptado el 24 de julio de 2015

Disponible en Internet el 30 de noviembre de 2015

PALABRAS CLAVE

Actinomyces;
Dispositivo
intrauterino;
Colombia

Resumen Dentro de las infecciones pélvicas que se presentan en mujeres, se encuentran las causadas por microorganismos anaerobios del género *Actinomyces*. Esta etiología es poco sospechada, debido a los esporádicos casos que se presentan, por lo que la infección permanece por largos periodos de tiempo y conlleva diferentes complicaciones que solo pueden resolverse con procedimientos quirúrgicos y tratamiento antibiótico prolongado. Por esto, se hace el reporte de caso de una paciente de 48 años de edad portadora de dispositivo intrauterino desde hace 13 años, el cual se consideró como el principal factor de riesgo. Se describen las características de la infección, procedimientos realizados, hallazgos microbiológicos y tratamiento, con lo cual se resuelve de manera satisfactoria.

© 2015 ACIN. Publicado por Elsevier España, S.L.U. Este es un artículo Open Access bajo la licencia CC BY-NC-ND (<http://creativecommons.org/licenses/by-nc-nd/4.0/>).

KEYWORDS

Actinomyces;
Intrauterine device;
Colombia

Pelvic inflammatory disease by *Actinomyces* sp. in a patient with an intrauterine device: Case report

Abstract Among the pelvic infections in women there exist those caused by anaerobic microorganisms of the genera *Actinomyces*. This etiology is rarely suspected, due to the few number of cases presented, thus the infection continues for long periods of time. This persistence can lead to various complications that can only be resolved with surgical procedures and prolonged antibiotic treatment. We present a case report on a 48-year old patient with a 13-year history

* Autor para correspondencia.

Correo electrónico: diego.josa@shaio.org (D. Josa-Montero).

of intrauterine device use, which we considered to be the principal risk factor. We describe the characteristics of the infection, the procedures performed, microbiological findings and the treatment, with which it was satisfactorily resolved.

© 2015 ACIN. Published by Elsevier España, S.L.U. This is an open access article under the CC BY-NC-ND license (<http://creativecommons.org/licenses/by-nc-nd/4.0/>).

Introducción

En países poco desarrollados, la actinomycosis es una enfermedad relativamente rara, principalmente causada por *Actinomyces israelii*. Son bacterias anaeróbicas estrictas o facultativas, según especie, grampositivas, que forman parte de la flora normal de la cavidad oral, el sistema gastrointestinal y el tracto genital femenino¹⁻⁴. Las infecciones por *Actinomyces* están asociadas a disrupción de las membranas mucosas, presencia de gingivitis, inmunosupresión o presencia de cuerpos extraños (como dispositivo intrauterino [DIU])^{5,6}. Usualmente se presentan inconvenientes en su diagnóstico oportuno, difiriéndose incluso meses y haciéndose principalmente poscirugía, debido a que se confunde fácilmente con otras enfermedades como diverticulitis, apendicitis o tumores malignos por la diversidad de presentaciones como masas, abscesos o fístulas^{7,8}. El tratamiento de elección es penicilina por periodos prolongados de tiempo. Otras opciones terapéuticas incluyen tetraciclinas, eritromicinas y clindamicina⁹.

Descripción del caso

Mujer de 48 años de edad, quien ingresa al servicio de urgencias por cuadro clínico consistente en dolor abdominal intermitente, de 8 días de evolución, progresivo, de intensidad alta, tipo punzada en flanco derecho y fosa ilíaca derecha, irradiado a miembro inferior derecho, asociado a náuseas y estreñimiento.

Como antecedentes relevantes, a la paciente se le realizó una laparotomía 2 meses atrás por peritonitis con rotura intestinal, de etiología no clara; además, un drenaje de colección intraabdominal, más recesión de segmento de yeyuno involucrado y drenaje de peritonitis, sin malignidad.

En el servicio de urgencias se le realizó una tomografía axial computarizada abdominal que reportó una colección a nivel de fosa ilíaca derecha y, adicionalmente, se realizó una ecografía, donde se identificaron 2 colecciones parauterinas bilaterales. Se hospitalizó para inicio médico. Por lo evidenciado, se diagnosticó inicialmente como apendicitis aguda con absceso peritoneal.

Dos días después de su hospitalización, se realizó interconsulta con ginecología, ya que se consideró el origen de su enfermedad de nivel ginecológico, debido al uso del DIU durante 13 años. Se observaron alteraciones en órganos genitales con predominio en útero y ovarios, con presencia de una masa irregular en el fondo del saco lateral izquierdo, posterior y fondo de saco lateral derecho de consistencia no renitente, fija, no dolorosa. Posteriormente

a la interconsulta con ginecología, junto con el departamento de cirugía, se consideró importante la realización de histerectomía y un drenaje de colección de la pared abdominal. Estos resultados microbiológicos y patológicos fueron negativos.

Se realizó una laparotomía exploratoria, donde se efectuó la liberación de los múltiples abscesos presentados y drenaje de colección intraperitoneal. Por parte del servicio de ginecología se le practicó a la paciente el retiro del DIU y una salpingo-ooforectomía bilateral. Se tomaron muestras de tejido para cultivos y biopsias peritoneales en búsqueda de micobacterias, *Actinomyces* y otros microorganismos de lento crecimiento, así como gérmenes anaerobios y aerobios. Se realizó también estudios histopatológicos con coloraciones especiales de Zielh Neelsen, PAS y Grocott. Parte de la muestra fue enviada para realización de pruebas moleculares como PCR para micobacterias. El reporte de enfermedad con coloración de PAS evidenció numerosas colonias, gránulos de azufre de *Actinomyces* en ovario y trompa uterina derecha (fig. 1A). Las coloraciones ZN y Grocott fueron negativas y la PCR *Mycobacterium tuberculosis* también fue negativa.

Por parte del laboratorio de microbiología, ante la sospecha de *Actinomyces*, se decidió realizar cultivos adicionales de estas muestras y del tejido ovárico en condiciones de baja tensión de oxígeno, con lo cual se obtuvo crecimiento puro, después del quinto día de incubación, de colonias pequeñas, de color blanco, secas, poco brillantes, muy adheridas al medio. En la coloración de Gram se observó bacilos grampositivos largos en acúmulos. Se confirmó su identificación, por pruebas bioquímicas, como *Actinomyces sp.* sin lograrse la aproximación a especie, debido a su lento crecimiento y difícil recuperación (fig. 1B).

La paciente tuvo una evolución satisfactoria, exceptuando un dolor abdominal que fue manejado por la clínica del dolor, junto con el cuerpo médico tratante. Diez días después de la cirugía el tratamiento antibiótico fue cambiado a amoxicilina/ácido clavulánico oral y se dió salida a la paciente.

Se realizó control ambulatorio a la paciente en el que no se evidenció signos inflamatorios, ni sangrado. Se consideró continuar manejo con amoxicilina por mínimo 3 meses, según la evolución clínica.

Discusión

La actinomycosis, descrita por primera vez por Ponfick en 1879², es una enfermedad granulomatosa crónica, relativamente rara, causada principalmente por microorganismos

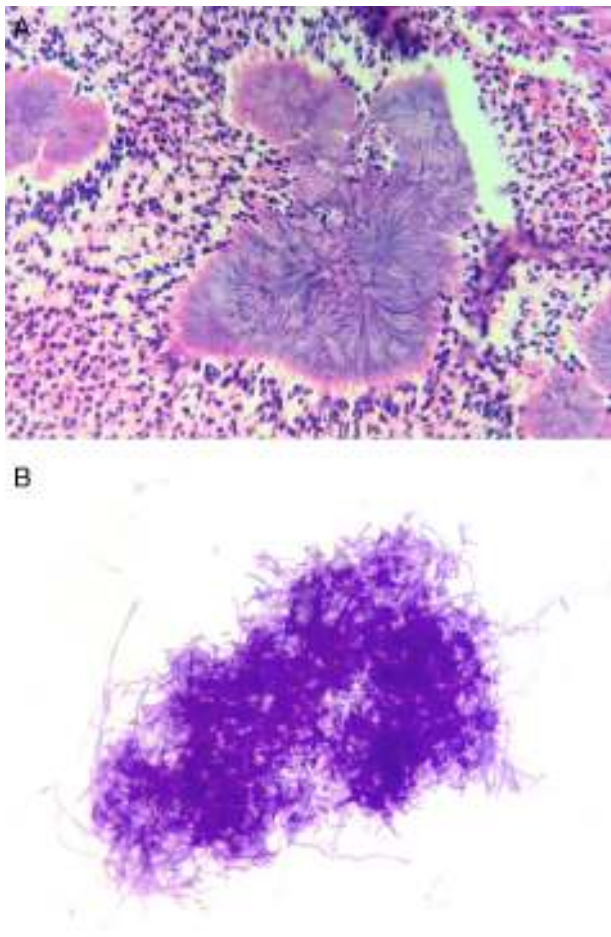


Figura 1 A) Coloración de hematoxilina-eosina del tejido de ovario y trompa uterina (40 x). B) Coloración de Gram de las colonias de *Actinomyces* recuperadas en agar sangre (100 x). Nótese la morfología de los bacilos grampositivos y el tipo de agrupación característica de este tipo de microorganismos.

del género *Actinomyces*^{2,7}. Enfermedad que en humanos es más comúnmente causada por *A. israeli*, la cual es una bacteria filamentosas, anaerobia estricta o facultativa, según especie, grampositiva, inmóvil, sin cápsula, no formadora de esporas, saprofita en cavidad oral, a lo largo del tracto gastrointestinal, tracto genital femenino y bronquios^{1-7,9}.

La infección por *Actinomyces* ocurre más frecuentemente en la región cervicofacial, torácica y abdominogenital^{1,2,7}. Está caracterizada por la formación de múltiples abscesos, drenaje de los senos paranasales, abundante tejido granulomatoso y tejido fibroso denso, ya que se propaga por extensión directa a los tejidos circundantes, independientemente de los planos tisulares, mediante la formación de fístulas que pueden conducir directamente a la piel^{3,4}.

La incidencia global de casos registrados de actinomicosis ha decrecido, debido a su condición oportunista. Sin embargo, la actinomicosis abdominopélvica ha incrementado su frecuencia y se ha visto asociada a cirugía abdominal, perforación intestinal o trauma, debido a la destrucción de la barrera muscular o las membranas mucosas, así como a formas severas de inmunosupresión que permiten fácilmente la penetración de *Actinomyces*^{1,2,5}.

La actinomicosis pélvica constituye el 3% de todas las infecciones actinomicóticas en los humanos, causando principalmente endometritis, salpingooforitis y abscesos tubo-ováricos; cerca del 80% de los casos de estas infecciones han sido descritos en mujeres que usaron el DIU por largo tiempo (más de 4 años). Se considera como un factor de riesgo en mujeres jóvenes^{1,2,6,7}.

Los síntomas clínicos son poco específicos e incluyen un amplio rango de presentaciones clínicas como fiebre, dolor mínimo e inexistente, pérdida de peso, inflamación donde se presenta el foco infeccioso y abscesos, lo que conlleva frecuentes equivocaciones en el diagnóstico con otras condiciones patológicas tales como diverticulitis, colitis ulcerativa, enfermedad de Crohn, tuberculosis, enfermedad intestinal inflamatoria y tumores malignos^{1,3,4,9}. En la mayoría de los casos el diagnóstico de la enfermedad pélvica inflamatoria causada por *Actinomyces* se realiza poscirugía tras los hallazgos microbiológicos y patológicos que evidencian este microorganismo^{1,2,5,7,9}. En cuanto al tratamiento, la penicilina es el tratamiento de elección, ya que la resistencia a este es rara, además altas dosis pueden ser dadas por cursos prolongados. Existen otras opciones terapéuticas como tetraciclina, eritromicina, clindamicina, y la combinación de un betalactámico con un inhibidor de betalactamasa puede ser la primera opción^{2,5,7}, sin embargo, la respuesta a tetraciclinas y ciprofloxacina es pobre.

Responsabilidades éticas

Protección de personas y animales. Los autores declaran que para esta investigación no se han realizado experimentos en seres humanos ni en animales.

Confidencialidad de los datos. Los autores declaran que en este artículo no aparecen datos de pacientes.

Derecho a la privacidad y consentimiento informado. Los autores declaran que en este artículo no aparecen datos de pacientes.

Conflicto de intereses

No se presentaron conflictos de interés.

Bibliografía

1. Pusiol T, Morichetti D, Pedrazzani C, Ricci F. Abdominal pelvic actinomycosis mimicking malignant neoplasm. *Obstet Gynecol*. 2011.
2. Yılmaz M, Akbulut S, Turkmen E, Yılmaz S. Abdominopelvic actinomycosis associated with an intrauterine device and presenting with a rectal mass and hydronephrosis: A troublesome condition for the clinician. *Int surg*. 2012;2012.
3. Salabarría M, Diago D, Villa F, Saez M, Roque T. Enfermedad inflamatoria pélvica por *Actinomyces* y síndrome de inmunodeficiencia adquirida (sida). *Rev Cubana Obstet Ginecol*. 2009;35(4).
4. Khafagy R, Jundi O, Rogawski K, Namasiviyam S. Persistent ureteric dilatation due to pelvic actinomycosis presenting as pelvic inflammatory disease. *Case Rep Nephrol*. 2011;2011(2).
5. Maxoma X, Menzlova E, Kolarik D, Dunder P, Halaska M. Case report: Pelvic actinomycosis. *Prague Medical Rep*. 2012;113(1).

6. Nissi R., Blanco R., Lappi E., Karjula H., Mattila T. Large bowel obstruction in a young woman simulating a malignant neoplasm: A case Report of *Actinomyces*. *Infection*. 2013;2013(3).
7. Simsek A, Perek A, Cakcak I, Durgun A. Pelvic actinomycosis presenting as a malignant pelvic mass: A case report. *J Med Case Rep*. 2011;5(40).
8. Eiros J, Dominguez M, Martin E, Garcia M. Coinfeccion por *Neisseria gonorrhoeae* y *Actinomyces naeslundii*. *Ginecol Obstet Mex*. 2013;81(11).
9. Iwasaki M, Nishikawa A, Akutagawa N, Fujimoto T, Teramoto M, Kudo R. A case of ovarian actinomycosis. *Infect Dis Obstet Gynecol*. 2003;11(3).