



IMÁGENES ONCOLÓGICAS

I-131 SPECT/CT en cáncer diferenciado de tiroides

Augusto Llamas-Olier^{a,*} y Enrique Cadena^{b,c}

^aGrupo de Medicina Nuclear, Instituto Nacional de Cancerología, Bogotá, D. C., Colombia

^bGrupo de Cabeza y Cuello, Instituto Nacional de Cancerología, Bogotá, D. C., Colombia

^cUnidad de Otorrinolaringología, Universidad Nacional de Colombia, Bogotá, D. C., Colombia

Recibido el 29 de mayo de 2013; aceptado el 12 de junio de 2013

PALABRAS CLAVE

Tomografía
computarizada
de emisión de
fotón único;
Tomografía
computarizada
de emisión;
Neoplasias
de la tiroides;
I-131;
Imagen de fusión

Resumen La frecuencia del cáncer de tiroides ha aumentado en las últimas décadas, probablemente por el uso de estudios diagnósticos de alta resolución. La base del tratamiento es la tiroidectomía, más ablación con yodo radiactivo (I-131) y supresión con levotiroxina sódica, seguimiento con la tiroglobulina y ecografías de alta resolución. La administración del I-131 está seguida del rastreo corporal total, que usualmente se hace con imágenes planares que en muchas ocasiones no aclaran el sitio exacto de captación. Como complemento, ha surgido el uso de la SPECT/CT (por sus siglas en inglés, *single-photon emission computed tomography/computed tomography*) para adquirir imágenes fusionadas que permitan determinar anatómicamente la zona de actividad en el cuerpo. Hemos usado este estudio en nuestra institución, en una paciente con cáncer de tiroides, para aclarar la localización de una lesión captante, después de administrarle 200 mCi de I-131 como parte del tratamiento.

© 2013 Instituto Nacional de Cancerología. Publicado por Elsevier España, S.L. Todos los derechos reservados.

KEYWORDS

Emission-computed
single-photon
tomography;
Emission-computed
tomography;
Thyroid neoplasms;
I-131;
Fusion image

I-131 SPECT/CT in differentiated thyroid cancer

Abstract The frequency of thyroid cancer has increased over the past twenty years probably due to the use of high-resolution diagnostic studies. Treatment is based upon thyroidectomy plus radioactive iodine remnant ablation (RRA) and suppressive therapy with sodium levothyroxine, and follow-up with thyroglobulin and high-resolution ultrasound. RRA is followed by a planar whole-body scan oftentimes unable to provide exact uptake localization. Single-photon emission computed tomography/computed tomography (SPECT/CT) has emerged as an imaging complement to acquire fused images that can provide anatomic localization of radioactive sites. We used it to clarify the location of an avid lesion after administering 200 mCi of I-131 to a female patient as part of her treatment.

© 2013 Instituto Nacional de Cancerología. Published by Elsevier España, S.L. All rights reserved.

*Autor para correspondencia.

Correo electrónico: allamas@cancer.gov.co (A. Llamas-Olier).

Introducción

El cáncer diferenciado de tiroides es la enfermedad endocrina más común, con aproximadamente el 1% de los cánceres diagnosticados al año. El aumento de su incidencia en los últimos 30 años se ha atribuido al diagnóstico temprano de pequeños tumores, probablemente derivado de un mayor uso de imágenes diagnósticas en forma rápida para evaluar las masas del cuello¹.

Es bien conocido que la piedra angular del tratamiento de esta «noble enfermedad» es la resección completa de la glándula tiroides, y según el grupo tratante, disección profiláctica del nivel central de cuello². Complementariamente está indicada la ablación de los remanentes tiroideos con I-131 seguida de rastreo corporal total y supresión con levotiroxina sódica².

Adicionalmente, en los últimos años se han implementado nuevas tecnologías para adquisición de dichas imágenes de medicina nuclear, bien sea con equipos híbridos que fusionan simultáneamente los fotogramas de la gammagrafía y la tomografía axial computada (CT, por sus siglas en idioma inglés), bien mediante la fusión manual de estos dos estudios que da como resultado la SPECT/CT^{3,4} (por sus siglas en idioma inglés, *single-photon emission computed tomography/computed tomography*). En nuestra institución no contamos con el equipo de sistema integrado; a pesar de ello realizamos la SPECT/CT manualmente, lo que nos ayuda a definir en forma anatómica los tejidos captantes. Este estudio ha sido de gran utilidad en los mapeos linfáticos de tumores de piel y de la glándula mamaria⁴.

Recientemente, hemos utilizado la SPECT/CT para rastreo posterior a la administración de I-131, en una paciente con antecedente de carcinoma papilar de tiroides que había sido tratada previamente con cirugía. Las imágenes adquiridas por este método nos permitieron ver en forma puntual la lesión yodo-captante a nivel de la región central del cuello.

Presentación de imágenes

Una mujer de 59 años de edad con diagnóstico de cáncer papilar de tiroides fue remitida al servicio de medicina nuclear para tratamiento con 200 mCi de yodo radiactivo (I-131). Al momento del tratamiento tenía los siguientes resultados de laboratorio: TSH 121 UI/ml, tiroglobulina sérica 516 ng/ml y anticuerpos antitiroglobulina 12,8 ng/ml. Ocho días después se le hizo un rastreo corporal postterapia.

Inicialmente se hizo un barrido de cuerpo entero (fig. 1) a una velocidad de 4 cm/min en proyecciones anterior y posterior en una gammacámara de dos detectores (ECAM, Siemens Medical Solutions) provista de colimadores de alta energía. Se utilizaron ventanas de energía del 20% centradas en los fotopicos gamma del I-131 (364 keV). Se fijaron marcadores externos radio-opacos en los conductos auditivos y en el mentón, cada uno con una actividad de 10 μ Ci de tecnecio-99m, y se fijaron ventanas energéticas del 20% para los fotopicos del I-131 (364 keV) y del Tc-99m (140 keV). En una matriz de 128 \times 128 se obtuvo una SPECT (por sus siglas en idioma inglés, *single-photon emission computed tomography*) de cuello y tórax de 64 pasos (30 s/paso) en órbita no circular de 360°. Se hizo una reconstrucción iterativa de 4 iteraciones y 4 subgrupos empleando un algoritmo

Figura 1 En la gammagrafía planar de cuerpo entero (rastreo postterapia con I-131) se observa hipercaptación focal intensa en la región pretraqueal del cuello que hace presumir la presencia de una masa. No hay lesiones cervicales laterales ni a distancia.

de recuperación de cuentas, Flash 3D (fig. 2, fila superior), sin corrección de atenuación. La CT se hizo en un escáner PET/CT (Biograph True Point, Siemens Medical Solutions) de 40 canales. Se obtuvieron imágenes helicoidales de 120 kV y 120 mAs con control de exposición (CARE Dose4D). La reconstrucción se hizo con cortes de 5 mm en una matriz de 512 \times 512 (fig. 2, fila intermedia). Cuidadosamente se reprodujo la posición de la paciente en las camillas de la gammacámara y del escáner PET/CT. Se utilizó un programa para alineación espacial y visualización de imágenes multimodales (Syngo Image Fusion, Siemens Medical Solutions) para fusionar las imágenes de la SPECT con las del CT (fig. 2, fila inferior, y fig. 3).

Discusión

La gammagrafía planar convencional de cuerpo entero con I-131 (rastreo diagnóstico con I-131) y la cuantificación de la tiroglobulina sérica siguen siendo procedimientos diagnósticos rutinarios en pacientes con cáncer diferenciado de tiroides. La sensibilidad del rastreo diagnóstico con I-131 para detectar enfermedad recurrente o metastásica depende, al menos en parte, de la actividad de I-131 administrada (2-5 vs. 10 mCi) y fluctúa entre el 45 y el 75%, con una especificidad del 90-100%⁵. Cuando el rastreo con I-131 se hace después de administrar una actividad terapéutica de 100 mCi (rastreo postterapia), puede revelar lesiones adicionales o esclarecer los hallazgos equívocos del rastreo diagnóstico hasta en el 35% de los pacientes⁶.

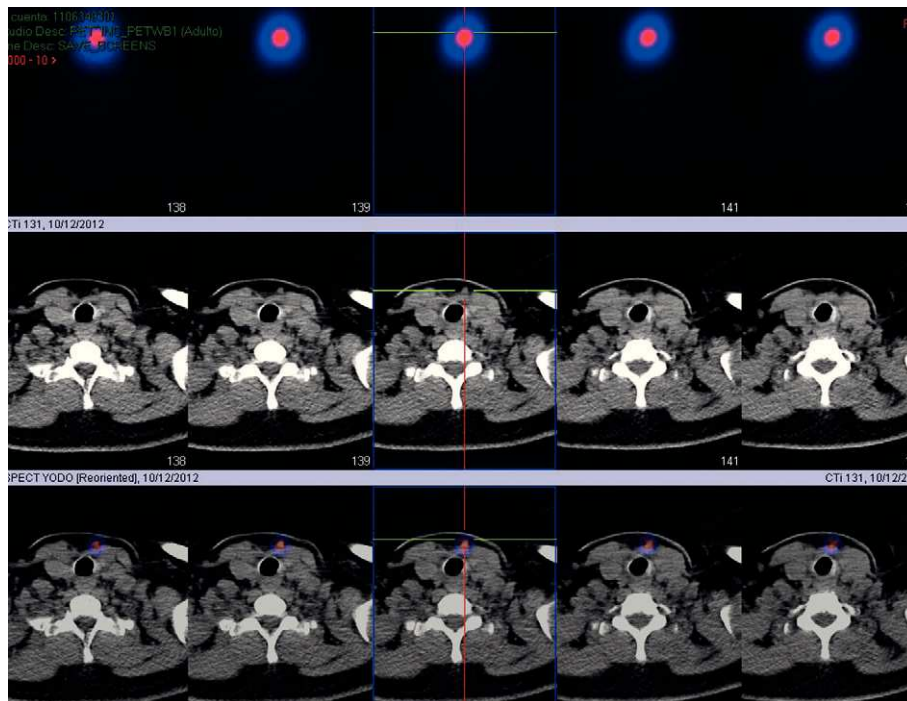


Figura 2 En la SPECT de cuello (*fila superior*) se aprecia una mejor circunscripción de la zona de captación descrita en las imágenes planares del rastreo con I-131. Sin embargo, es imposible localizar el hallazgo por falta de reparos anatómicos en la imagen. En el análisis prospectivo de la CT de cuello sin contraste (*fila intermedia*) no se reportaron hallazgos sospechosos. Al hacer la fusión de SPECT con CT (*fila inferior*) se identificó una lesión nodular de 7 mm en el cuello infrahioideo, a la izquierda de la tráquea y por delante de los músculos pretiroideos.

El rastreo con I-131 es una imagen de dos planos (imagen planar) cuya interpretación puede dificultarse por su baja resolución espacial, su falta de información anatómica

y por una larga lista de variantes fisiológicas que pueden simular captaciones patológicas y que deben esclarecerse con maniobras como tragar agua, adquirir imágenes en días

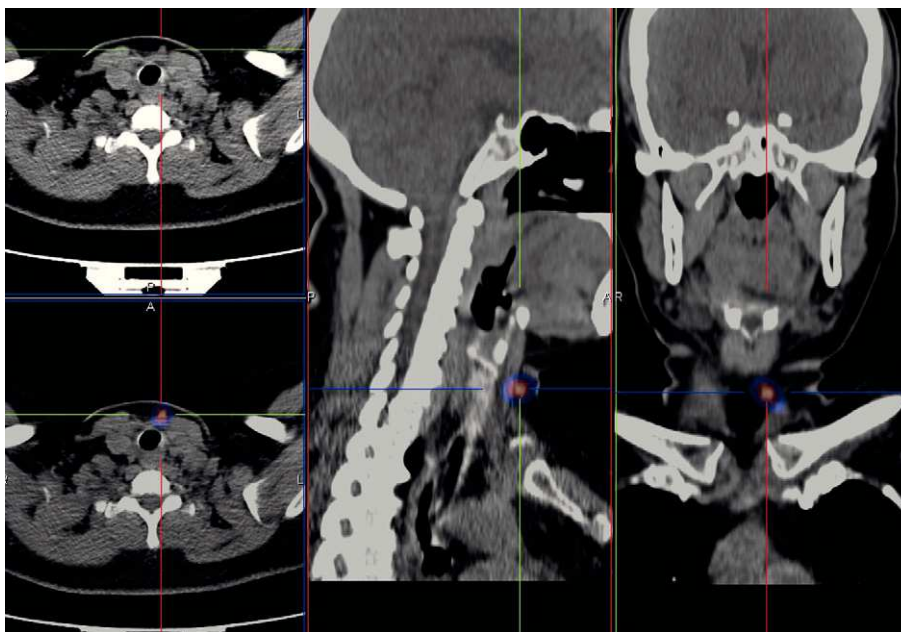


Figura 3 La alta captación de I-131 en la lesión (información metabólica), combinada con su pequeño tamaño (información anatómica), guio la decisión de manejo hacia una conducta expectante en espera de un efecto terapéutico del I-131. Una captación baja en una lesión grande hubiera favorecido una decisión quirúrgica.

diferentes, tomar proyecciones adicionales, lavar la piel del paciente, quitarle la ropa y tomarle imágenes, correlacionar los resultados con otras imágenes diagnósticas y descartar causas de error asociadas a dentaduras postizas, pañuelos y otras fuentes de contaminación. Aunque la captación de I-131 ocurre de manera específica en el tejido tiroideo, hay algunos procesos benignos y otros factores, como la excreción fisiológica del yodo radiactivo y la contaminación de la piel, que pueden ocasionar falsos positivos en las imágenes planares¹.

La SPECT puede compensar algunas de las limitaciones de la gammagrafía planar convencional por su mayor sensibilidad diagnóstica, su mejor resolución de contraste y la posibilidad de generar imágenes gammagráficas de sección transversal; sin embargo, no permite hacer una evaluación anatómica de las lesiones. Se ha reportado que la fusión de las imágenes de SPECT con imágenes de CT mediante la utilización de marcadores externos o internos para corregir los 2 exámenes obtenidos en sesiones separadas puede mejorar el diagnóstico en el 88% de los pacientes comparativamente con solo SPECT o solo CT⁷. Más recientemente, se utilizan sistemas integrados de SPECT/CT que permiten hacer el mapeo anatómico simultáneamente con la imagenología funcional en la misma camilla, lo que reduce la probabilidad de errores de corrección y sin necesidad de marcadores radio-opacos, lo que hace menos dispendiosas la adquisición y el procesamiento de las imágenes.

La SPECT/CT obtenida después del tratamiento con I-131 es útil para evaluar las distribuciones inusuales de la radiactividad en los pacientes con cáncer de tiroides; permite localizar anatómicamente los focos anormales de captación y caracterizarlos como benignos (p. ej., tejido tiroideo residual, actividad fisiológica en estructuras normales) o malignos (p. ej., metástasis en ganglios cervicales o a distancia).

En una reciente revisión de la literatura se encontró que la SPECT/CT mejoró la interpretación diagnóstica del 44% de los focos de captación inicialmente detectados con imágenes planares y cambió el manejo en el 25% de los pacientes⁸; incrementó el valor diagnóstico de las imágenes planares en el 57% de los pacientes y cambió el enfoque terapéutico en el 41%⁹; redujo el número de resultados indeterminados obtenidos con las imágenes planares del 29 al 7%¹⁰; caracterizó correctamente al 85% de los focos de captación con interpretación no concluyente en las imágenes planares, lo que alteró el manejo del 47% de los pacientes¹¹; cambió el estado N en el 36,4% de los pacientes y el estado M en el 21,1%, lo que se tradujo en un cambio de manejo en el 24,4% de los pacientes¹².

En síntesis, las imágenes del rastreo posterior a la administración con I-131, obtenidas por SPECT/CT, dan una mayor información funcional y anatómica, mejorando en forma considerable la precisión diagnóstica, ya que se pueden integrar la información de las imágenes, de la clínica y de la patología, permitiendo que los médicos nucleares puedan

proponer planes de manejo individualizados más cercanos a las metas de la medicina personalizada.

Por todo lo anterior, podemos recomendar que se realice este estudio de forma rutinaria en los pacientes con cáncer diferenciado de tiroides de alto riesgo de recaída.

Conflicto de intereses

Los autores declaran no tener ningún conflicto de intereses.

Bibliografía

1. Wong KK, Zarzhevsky N, Cahill JM, Frey KA, Avram AM. Incremental value of diagnostic 131I SPECT/CT fusion imaging in the evaluation of differentiated thyroid carcinoma. *AJR*. 1998; 191:1785-94.
2. Garavito G, Llamas A, Cadena E, De Los Reyes CA, Hurtado G, Rojas L, et al. Manejo multidisciplinario del cáncer diferenciado de tiroides en el Instituto Nacional de Cancerología. *Rev Colomb Cancerol*. 2010;14:65-77.
3. Roarke MC, Nguyen BD, Pockaj BA. Applications of SPECT/CT in nuclear radiology. *Am J Roentgenol*. 2008;191:135-50.
4. Llamas A, Cadena E, De Los Reyes CA, Bermeo G. Linfogammagrafía con SPECT/CT en neoplasias cutáneas de cabeza y cuello. *Rev Colomb Cancerol*. 2012;16:65-71.
5. Sherman SI. Thyroid carcinoma. *Lancet*. 2003;361:501-11.
6. Delbeke D, Schöder H, Martin WH, Wahl RL. Hybrid imaging (SPECT/CT and PET/CT): improving therapeutic decisions. *Semin Nucl Med*. 2009;39:308-40.
7. Yamamoto Y, Nishiyama Y, Monden T, Matsumura Y, Satoh K, Ohkawa M. Clinical usefulness of fusion of I-131 SPECT and CT images in patients with differentiated thyroid carcinoma. *J Nucl Med*. 2003;44:1905-10.
8. Ruf J, Lehmkuhl L, Bertram H, Sandrock D, Amthauer H, Humplik B, et al. Impact of SPECT and integrated low-dose CT after radioiodine therapy on the management of patients with thyroid carcinoma. *Nucl Med Commun*. 2004;25:1177-82.
9. Tharp K, Israel O, Hausmann J, Bettman L, Martin WH, Daitzchman M, et al. Impact of 131I-SPECT/CT images obtained with an integrated system in the follow-up of patients with thyroid carcinoma. *Eur J Nucl Med Mol Imaging* 2004;31: 1435-42.
10. Aide N, Heutte N, Rame JP, Rousseau E, Loiseau C, Henry-Amar M, et al. Clinical relevance of single-photon emission computed tomography/computed tomography of the neck and thorax in postablation I-131 scintigraphy for thyroid cancer. *J Clin Endocrinol Metab* 2009; 94:2075-84.
11. Chen L, Luo Q, Shen Y, Yu Y, Yuan Z, Lu H, et al. Incremental value of 131I SPECT/CT in the management of patients with differentiated thyroid carcinoma. *J Nucl Med* 2008;49:1952-7.
12. Kohlfuerst S, Igerc I, Lobnig M, Gallowitsch HJ, Gómez-Segovia I, Matschnig S, et al. Posttherapeutic 131I SPECT-CT offers high diagnostic accuracy when the findings on conventional planar imaging are inconclusive and allows a tailored patient treatment regimen. *Eur J Nucl Med Mol Imaging*. 2009;36: 886-93.