



## NOTA TÉCNICA

# Salvamento de extremidad con resección extraarticular de rodilla

Camilo Soto<sup>a,\*</sup>, Jorge Páez<sup>a,b</sup> y Luis Gómez<sup>a</sup>

<sup>a</sup>*Clínica de Ortopedia Oncológica, Instituto Nacional de Cancerología, Bogotá, D.C., Colombia*

<sup>b</sup>*Universidad Militar Nueva Granada, Bogotá, D.C., Colombia*

Recibido el 19 de abril de 2011; aceptado el 11 de diciembre de 2012

### PALABRAS CLAVE

Procedimientos  
quirúrgicos  
reconstructivos;  
Rodilla;  
Neoplasias óseas

**Resumen** Cuando tenemos un tumor óseo maligno del fémur distal con contaminación de la articulación, ya sea por extensión del tumor, fracturas secundarias al tumor con trazo intra-articular o contaminación en una biopsia tomada de manera inadecuada, debemos realizar resecciones extraarticulares de rodilla para lograr un control primario del tumor. Podemos emplear varias técnicas para lograr este fin, y una buena reconstrucción; la técnica que empleamos es la resección extraarticular más la preservación del mecanismo extensor, poco conocida en nuestro medio y de la cual es pionera el Instituto Nacional de Cancerología. Con ella, hemos logrado un adecuado control tumoral primario de las lesiones óseas malignas en el fémur distal, menor número de complicaciones, una rápida rehabilitación y retorno a sus actividades habituales. Por esto, el interés de dar a conocer dicha técnica en los grupos de ortopedia oncológica, para que haga parte de su armamentario quirúrgico habitual.

© 2011 Instituto Nacional de Cancerología. Publicado por Elsevier España, S.L. Todos los derechos reservados.

### KEYWORDS

Reconstructive  
surgical procedures;  
Knee;  
Bone Neoplasms

### Limb-salvage surgery with extra-articular resection of the knee

**Abstract** When we encounter a malignant bone tumor in the distal femur with contamination of the joint, whether caused by tumor extension, secondary tumor fractures with intra-articular traces, or by contamination produced by inadequate taking of biopsies, extra-articular knee resection must be performed in order to achieve primary tumor control. Several methods are at our disposal to do so; our reconstruction technique of choice is that of extra-articular resection plus preservation of the extensor mechanism. This method is not well known locally; however, the National Cancer Institute of Colombia has pioneered its use, thus allowing us to attain adequate primary tumor control in malignant bone lesions in the distal femur, with fewer complications, rapid rehabilitation and more immediate return to daily activities. We are, therefore, interested in sharing our expertise on this method with orthopedic oncologists so that they may include it their armory of standard surgical procedures.

© 2011 Instituto Nacional de Cancerología. Published by Elsevier España, S.L. All rights reserved.

\*Autor para correspondencia.

Correo electrónico: csoto@cancer.gov.co (C. Soto).

## Introducción

Los tumores osteoarticulares malignos tienen una incidencia muy baja<sup>1,2</sup>. En el Instituto Nacional de Cancerología de Colombia, según estadísticas de 2009, se reportaron 73 casos nuevos de estos tumores, lo cual representa apenas un 1,3% del total en nuestra institución<sup>3</sup>.

Independientemente de la edad del paciente, y sin tener en cuenta los tumores hematolinfoides, el osteosarcoma es el tumor óseo primario más frecuente (35,1%), seguido por el condrosarcoma (25,8%) y el sarcoma de Ewing (16%)<sup>4</sup>.

El osteosarcoma y el sarcoma de Ewing necesitan un manejo multidisciplinario, quimioterapia pre- y postoperatoria, y el ortopedista oncológico debe realizar un procedimiento de control local tumoral que minimice las probabilidades de recaída local y que proporcione el mejor resultado funcional del paciente<sup>1,2</sup>.

El mencionado control local incluye 2 tipos de procedimientos: la cirugía de amputación o la cirugía de salvamento de la extremidad; debido a la influencia favorable de la quimioterapia neoadyuvante, se realiza cirugía de salvamento de la extremidad en el 90% de los casos<sup>5,6</sup>.

La cirugía ablativa no es sinónimo de curación de la enfermedad ni de ausencia de márgenes comprometidos por tumor o recurrencia local, ya que hasta en el 5% de los pacientes hay recaída local. No hay diferencia en la supervivencia a 5 años, al compararla con los salvamentos, y en ambos pacientes se logran buenos resultados funcionales. Respecto al costo, si bien de manera inicial estos son bajos, a largo plazo son mayores que la reconstrucción endoprotésica, debido al recambio de prótesis y la cada vez mayor tecnología exoprotésica<sup>6,7</sup>.

Respecto a la cirugía de salvamento o de preservación de la extremidad, este es un procedimiento que, mediante diferentes técnicas quirúrgicas diseñadas de acuerdo con la zona anatómica afectada, busca el control tumoral acompañado de la preservación de la extremidad. Esta técnica tiene un mayor número de complicaciones, como lesión vascular, lesión neurológica, mayores índices de infección, problemas tegumentarios (cobertura), etc., lo cual la convierte en un procedimiento demandante técnicamente<sup>5,6,8</sup>.

Queremos hacer referencia al manejo quirúrgico de las lesiones alrededor de la rodilla, específicamente el fémur distal. Una de las intervenciones quirúrgicas que nos genera gran interés, debido a que los tumores óseos malignos tienen una mayor incidencia alrededor de la rodilla (fémur distal y tibia proximal), y, por consiguiente, en nuestro medio es una resección tumoral habitual. Las resecciones de los tumores malignos en el fémur distal y tibia proximal con preservación de la extremidad pueden ser de 5 tipos:

- 1) Resección intraarticular más reconstrucción endoprotésica o artrodesis, procedimiento de elección cuando no hay contaminación tumoral de la articulación. Es la técnica que presenta mejores resultados al compararla con la extraarticular, por obvias razones, con resultados en la Musculoskeletal Tumor Society (MSTS) de 80% y Knee Society Score 169<sup>8-10</sup>.
- 2) Resección extraarticular más artrodesis o espaciador. Descrita por Enneking<sup>11</sup> en 1976, sin preservación del mecanismo extensor y sin reconstrucción de este, ya que se asocia con una artrodesis de la rodilla con aloinjerto o

con la aplicación de un espaciador óseo. Con muy buenos resultados al evaluar las escalas MSTS, que oscilan entre el 77 y el 90%<sup>12,13</sup>.

- 3) Resección extraarticular de la rodilla sin preservación del mecanismo extensor. Basada en la técnica de Enneking, está asociada con una reconstrucción endoprotésica y del mecanismo extensor, con un aloinjerto de tendón del cuádriceps, patela y tendón rotuliano, acompañado de un colgajo del gastrocnemio medial<sup>9,11</sup>. Esta técnica presenta como principal inconveniente tener que emplear un material alogénico, con un mayor índice de infecciones, del 23%; logra extensión de la rodilla entre 0 y 15 grados en el 100% de los pacientes, con flexión alrededor de 90 grados y con resultados en las escalas funcionales MSTS-ISOLS (International Society of Limb Salvage) entre el 67 y 90%, con un promedio del 83%<sup>9</sup>.
- 4) Resección extraarticular de la rodilla con preservación del mecanismo extensor. Descrita en la literatura desde 1991 y con múltiples publicaciones<sup>8,14</sup> sobre el control tumoral mediante esta técnica. Respecto a la técnica que sacrifica este mecanismo, tiene como beneficio el escaso índice de infección y la no utilización de aloinjertos. Las resecciones extraarticulares con preservación del mecanismo extensor con o sin transferencias del gastrocnemio medial y de la pata de ganso muestran resultados un poco inferiores en el MSTS, comparado con la técnica de aloinjerto del mecanismo extensor, con adecuada movilidad en ambos grupos, pero con un menor número de complicaciones, específicamente infecciones<sup>8,9</sup>. Esta técnica se puede asociar con transferencias del gastrocnemio medial y músculo semitendinoso, con unos aceptables resultados funcionales MSTS del 56 y 61%. Las resecciones extraarticulares con preservación del mecanismo extensor no son un factor de riesgo para daño de la prótesis<sup>15,16</sup>.
- 5) La rotación plástica. Es un punto intermedio entre la amputación y la preservación de la extremidad, ya que se busca ganar una articulación (rodilla) para mejorar la adaptación exoprotésica, con muy buenos resultados funcionales, pero con poca aceptación, tanto de la familia como del paciente, al proponerse este tipo de tratamiento<sup>17</sup>.

Independientemente de la técnica empleada, los pacientes con resecciones extraarticulares presentan un compromiso funcional importante<sup>10</sup> al compararlo con las resecciones intrarticulares, teniendo como base las escalas del MSTS y KSS en los parámetros funcional, distancia de marcha, manejo de escaleras, si bien logran una buena extensión y flexión de la rodilla similar en ambos grupos.

## Indicaciones y técnica quirúrgica

En el Servicio de Ortopedia Oncológica del Instituto Nacional de Cancerología empleamos las resecciones extraarticulares de rodilla cuando nos vemos enfrentados a tumores con contaminación de la articulación, que puede darse por 3 razones: la primera de ellas, contaminación de la articulación o del mecanismo extensor por biopsias tomadas de manera inadecuada (fig. 1A); la segunda, contaminación articular por progresión tumoral (fig. 1B); por último, fractu-

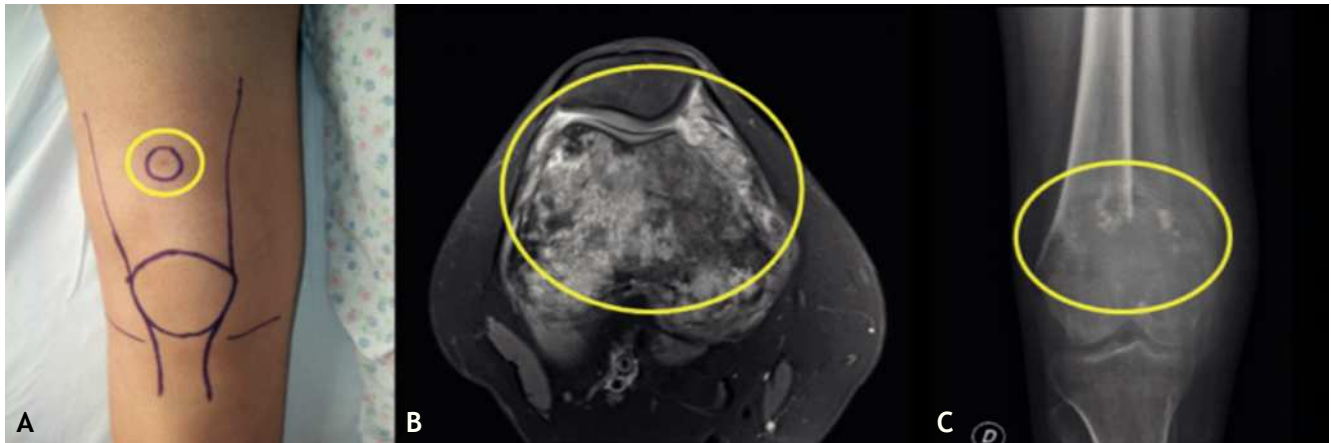
ras intraarticulares en un hueso afectado por tumor maligno (fig. 1C).

¿Por qué hemos cambiado las otras posibilidades terapéuticas a esta técnica quirúrgica? Primero, no hay aceptación por parte del paciente y la familia en el caso de rotación-plastia, y no contamos con la experiencia en el manejo de este tipo de cirugía. Segundo, la resección extraarticular de la rodilla más la artrodesis de esta no permiten una aproximación funcional del paciente al estado previo a la cirugía, ya que sacrifica la movilidad de una articulación. Tercero, las resecciones intraarticulares de la rodilla no se aplican en casos como los descritos, por presencia de contamina-

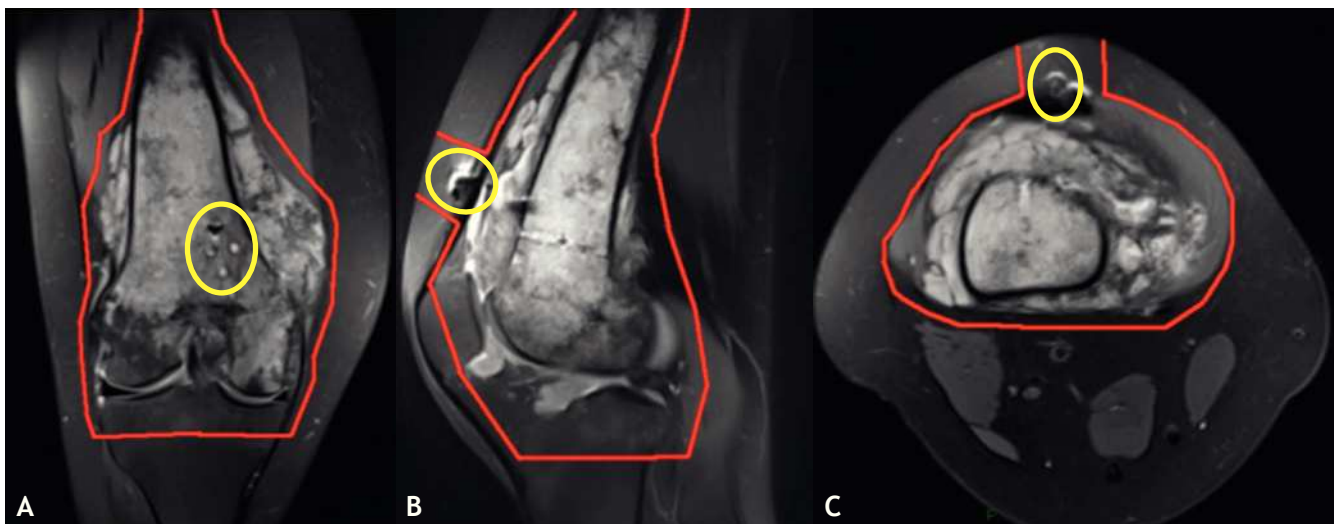
ción de la articulación, y no cumpliríamos con la premisa de control de tumor de la ortopedia oncológica. Cuarto, la resección extraarticular con reconstrucción del mecanismo extensor mediante aloinjertos tiene un mayor índice de complicaciones (como se explicó anteriormente), inherentes al empleo de aloinjertos en una cirugía ortopédica mayor.

Con esto, consideramos que la resección extraarticular de rodilla con preservación del mecanismo extensor nos da un excelente control tumoral, asociado con una rápida rehabilitación y recuperación funcional de la rodilla.

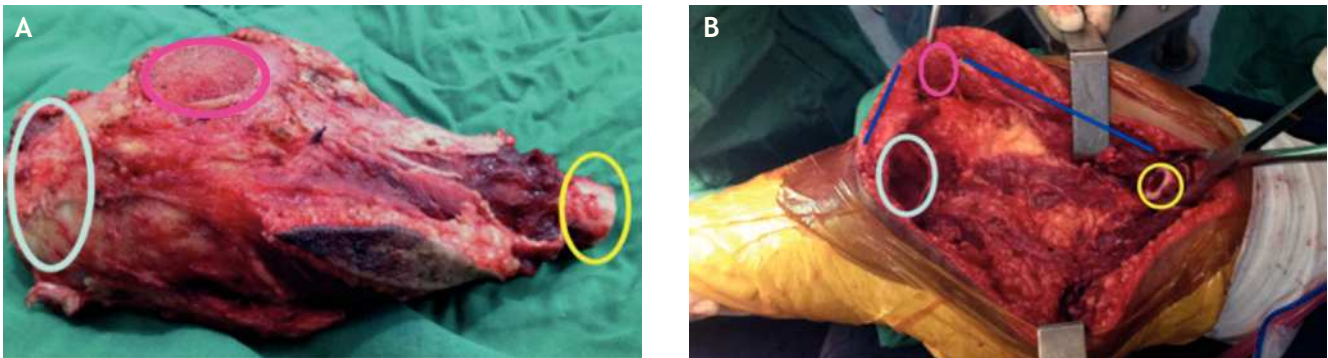
A continuación hacemos una descripción detallada de la técnica empleada en nuestra institución:



**Figura 1** A. Paciente con diagnóstico de osteosarcoma de alto grado del fémur distal derecho, a quien de manera extrainstitucional le practican una biopsia diagnóstica con aguja en la cara anterior de la rodilla, en el borde del polo superior de la patela (círculo amarillo), traspasando el mecanismo extensor, lo cual contaminó la articulación y tendón del cuádriceps. B. Paciente con diagnóstico de osteosarcoma de alto grado con compromiso tumoral intraarticular. C. Paciente con diagnóstico de osteosarcoma telangiectásico con biopsia en adecuada posición tomada en el Instituto Nacional de Cancerología, durante el segundo ciclo de quimioterapia; mientras está hospitalizada en nuestra institución sufre caída en el baño con fractura de fémur distal (círculo amarillo), con diseminación tumoral intraarticular.

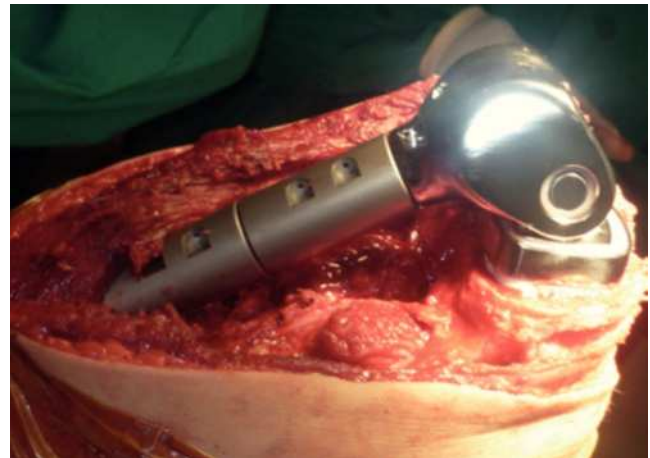

**Figura 2** Resonancia magnética tomada 12 días antes de la intervención quirúrgica, en la cual el diagrama en rojo indica el planeamiento quirúrgico de la resección previo a la cirugía; se marca la resección tumoral extraarticular con preservación parcial del mecanismo extensor. A. Corte coronal; en la cara anterior de la metáfisis femoral distal (círculo amarillo) se aprecian los orificios producidos en la biopsia con aguja. B. Corte sagital. C. Corte axial; es evidente en A y B la contaminación de la articulación, así como del mecanismo extensor y del tejido celular subcutáneo (círculo amarillo) secundario a una biopsia realizada en la cara anterior de la rodilla suprarrotuliana inadecuada.

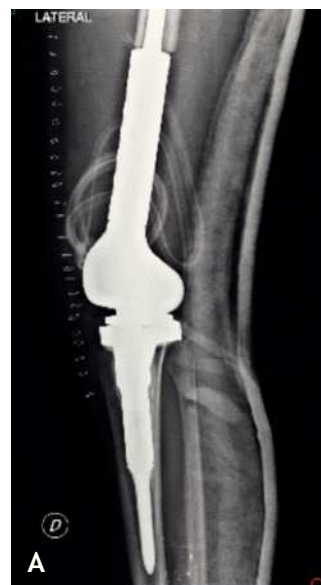

**Figura 3** A. Pieza quirúrgica luego de resección tumoral. El círculo amarillo marca el segmento femoral proximal; el círculo fucsia, patela; el círculo azul claro, segmento tibial. Se puede apreciar la cicatriz incluida en la pieza quirúrgica, donde se realizó una resección ampliada del tumor. B. Lecho quirúrgico luego de la resección tumoral. El círculo amarillo marca el segmento femoral proximal; la línea azul larga, tendón del cuádriceps y músculo cuádriceps remanente; el círculo fucsia, patela; la línea azul corta, tendón rotuliano, y el círculo azul claro, segmento tibial.

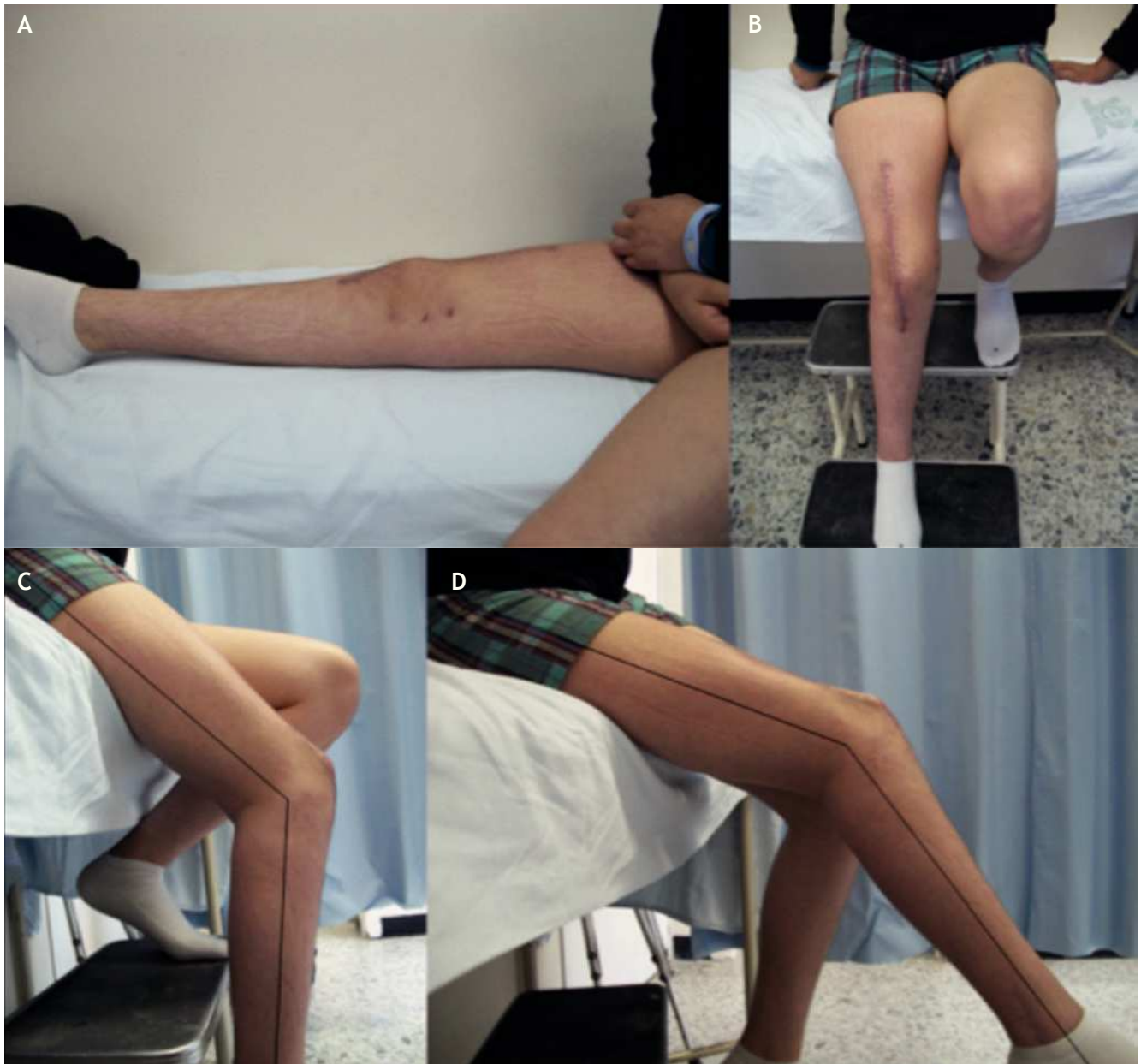- Planeamiento quirúrgico, el cual se realiza con una resonancia magnética y radiografías simples de la zona afectada, tomadas durante la hospitalización del paciente en su último ciclo de quimioterapia (fig. 2 A, B, C).
- Definición del momento de la intervención quirúrgica; generalmente se realiza en las 2 semanas siguientes a la finalización del último ciclo de quimioterapia.
- Marcación de la pierna afectada, dibujo de incisión, incluyendo la cicatriz de la toma de biopsia.
- Asepsia, antisepsia (en todos los pacientes se emplean campos en U aislantes e IOBAN).
- Elaboración de colgajos medial y lateral superficiales, los cuales llegan hasta el tendón rotuliano, tendón y músculos del cuádriceps; osteotomía coronal de la patela, acompañado de colgajos profundos de las estructuras descritas, sin llegar a producir una artrotomía traumática y manteniendo los márgenes quirúrgicos para lograr una resección ampliada.
- Osteotomía femoral proximal en margen definido previamente con las imágenes de resonancia; osteotomía tibial con el fin de facilitar la disección neurovascular.
- Disección y liberación de masa tumoral posterior.
- Disecciones vasculares y de nervios periféricos, hemostasia.
- Extracción de pieza anatómica (fig. 3A).
- Verificación de hemostasia, cauterización con argón de márgenes de resección óseos y en tejidos blandos (siempre rechazando estructuras neurovasculares) (fig. 3B).
- Verificación de estado neurovascular distal.
- Lavado con solución salina (3.000 cm<sup>3</sup>).
- Cambio de instrumental quirúrgico, colocación de nuevos campos operatorios, cambio de bastas quirúrgicas y guantes de los cirujanos y personal de instrumentación.
- Verificación de hemostasia.
- Preparación del fémur para componente endoprotésico.
- Preparación de tibia para componente endoprotésico.
- Preparación de la patela para componente protésico.
- Pruebas de los componentes de la endoprótesis, así como la orientación de estos; marcación.
- Componentes definitivos (generalmente, en el fémur empleamos componentes no cementados y en la tibia, cementados).



**Figura 4** Imagen intraoperatoria de la reconstrucción endoprotésica del fémur distal.



**Figura 5** A y B. Radiografía postoperatoria de la endoprótesis de rodilla, con adecuada posición de los componentes.



**Figura 6** Paciente 20 días postoperatorio. A. Extensión activa a 0 grados. B. Herida en adecuado proceso de cicatrización, con adecuado eje mecánico de la rodilla. C. Logra flexión activa de 50 grados. D. Extensión activa de 30 grados.

- Impactación de componente femoral no cementado.
- Lavado, secado y cementado (cemento con antibiótico) de componente tibial y patela.
- Reducción de los componentes, verificación de la longitud de las extremidades, movilidad de la articulación, impactación de los componentes y aseguramiento de estos (fig. 4).
- Lavado con 2.000 cm<sup>3</sup> ssn.
- Se procede a realizar reconstrucción de los tejidos blandos mediante miodesis múltiples con sutura absorbible.
- Drenes dobles (hexovac).
- Cierre por planos.
- Vendaje bultoso.
- Toma de radiografías de control postoperatorio (fig. 5).

- Puede iniciar movilidad pasiva en el postoperatorio inmediato.
- La movilidad activa se inicia a los 15 días del postoperatorio (fig. 6 A, B, C, D).

### Discusión

Consideramos que la resección extraarticular de la rodilla con preservación del mecanismo extensor es una técnica válida de control local tumoral, con un resultado funcional aceptable. En los casos que se presentaron en este reporte, los márgenes oncológicos son amplios y no se ha reportado recaída local en ninguno de los pacientes, lo cual es posible

con el refinamiento técnico de este procedimiento. Por la alteración anatómica del mecanismo extensor, los pacientes requieren una rehabilitación rigurosa para recuperar la extensión activa completa de la rodilla.

En uno de los pacientes de este reporte de casos fue necesario emplear esta técnica porque la biopsia fue localizada en una posición inadecuada. Ponemos énfasis en que los procedimientos diagnósticos oncológicos deben ser realizados en los centros de referencia para evitar complicaciones que en ocasiones pueden impedir el salvamento de la extremidad.

## Bibliografía

- Greenspan A, Remage W. Tumores de huesos y articulaciones. 1.ª ed. Madrid: Marbán; 2002.
- Davies A, Sundaram M, James S. Imaging of bone tumors and tumor-like lesions. 1.ª ed. Berlín: Springer; 2009.
- Piñeros M, Pardo C, Hernández A, Gómez J, Rojas M. Anuario Estadístico Instituto Nacional de Cancerología Colombia (INC). 2011. Bogotá: INC; 2011.
- Dorfman HD, Czerniak B. Bone cancers. *Cancer*. 1995;75(1 Suppl): 203-10.
- Wodajo FM, Bickels J, Wittig J, Malawer M. Complex reconstruction in the management of extremity sarcomas. *Curr Opin Oncol*. 2003;15:304-12.
- DiCaprio MR, Friedlaender GE. Malignant bone tumors: limb sparing versus amputation. *J Am Acad Orthop Surg*. 2003;11: 25-37.
- Rougraff BT, Simon MA, Kneisl JS, Greenberg DB, Mankin HJ. Limb salvage compared with amputation for osteosarcoma of the distal end of the femur. A long-term oncological, functional, and quality-of-life study. *J Bone Joint Surg Am*. 1994;76: 649-56.
- Zwolak P, Kühnel SP, Fuchs B. Extraarticular knee resection for sarcomas with preservation of the extensor mechanism: surgical technique and review of cases. *Clin Orthop Relat Res*. 2011;469:251-6.
- Capanna R, Scoccianti G, Campanacci DA, Beltrami G, De Biase P. Surgical technique: extraarticular knee resection with prosthesis-proximal tibia-extensor apparatus allograft for tumors invading the knee. *Clin Orthop Relat Res*. 2011;469: 2905-14.
- Kendall SJ, Singer GC, Briggs TW, Cannon SR. A functional analysis of massive knee replacement after extra-articular resections of primary bone tumors. *J Arthroplasty*. 2000;15: 754-60.
- Enneking WF, Shirley PD. Resection-arthrodesis for malignant and potentially malignant lesions about the knee using an intra-medullary rod and local bone grafts. *J Bone Joint Surg Am*. 1977;59:223-36.
- Wolf RE, Scarborough MT, Enneking WF. Long-term followup of patients with autogenous resection arthrodesis of the knee. *Clin Orthop Relat Res*. 1999;358:36-40.
- Wada T, Usui M, Nagoya S, Isu K, Yamawaki S, Ishii S. Resection arthrodesis of the knee with a vascularised fibular graft: medium- to long-term results. *J Bone Joint Surg Br*. 2000;82: 489-93.
- Nakamura S, Kusuzaki K, Murata H, Takeshita H, Hirata M, Hashiguchi S, et al. Extra-articular wide tumor resection and limb reconstruction in malignant bone tumors invading the knee joint. *Oncol Rep*. 2001;8:365-8.
- Leithner A, Maurer-Ertl W, Windhager R. Treatment of bone and soft tissue sarcomas. Recent results in cancer research. Berlín Heidelberg: Springer-Verlag; 2009.
- Kawai A, Muschler GF, Lane JM, Otis JC, Healey JH. Prosthetic knee replacement after resection of a malignant tumor of the distal part of the femur. Medium to long-term results. *J Bone Joint Surg Am*. 1998;80:636-47.
- Simon MA, Aschliman MA, Thomas N, Mankin HJ. Limb-salvage treatment versus amputation for osteosarcoma of the distal end of the femur. *J Bone Joint Surg Am*. 1986;68:1331-7.