

## Reporte de caso

# Cobertura de defecto lateral del brazo con colgajo de perforantes de la arteria toracodorsal. Reporte de caso

## Coverage of a Lateral Arm Defect with a Thoracodorsal Artery Perforator Flap. A Case Report

Alejandro Duque<sup>1</sup>, Catalina Rodríguez<sup>1</sup>, Lorena Patarroyo<sup>2</sup>

1. Grupo Reconstructivo, Instituto Nacional de Cancerología, Bogotá, D. C., Colombia
2. Pontificia Universidad Javeriana, Bogotá, D. C., Colombia

### Resumen

La cirugía plástica en el ámbito de la reconstrucción ha evolucionado de manera significativa, y cada vez se enfoca más en obtener el mejor resultado funcional con una menor morbilidad del área donante. Los estudios anatómicos que se han desarrollado a lo largo de la historia han permitido la descripción y la utilización de los colgajos de perforantes, que son, en el momento, una estrategia fundamental en las opciones de los cirujanos reconstructivos. Con el presente reporte se describe un caso clínico en el que se reconstruyó, con éxito, un defecto lateral en el brazo tras la resección de una lesión neoplásica por medio de un colgajo de perforantes de la arteria toracodorsal.

**Palabras clave:** colgajos quirúrgicos, procedimientos quirúrgicos reconstructivos, cirugía plástica, neoplasias

### Abstract

Reconstructive plastic surgery continues to achieve a number of outstanding results aimed at greater functionality with reduced donor area morbidity. The literature of anatomical studies provides multiple descriptions on the uses of perforator flaps, which are currently one of the fundamental options available to reconstructive surgeons. In this report, we describe the case in which a lateral arm defect was successfully reconstructed following resection of a neoplastic lesion by using a thoracodorsal artery perforator flap

**Key words:** Surgical flaps, reconstructive surgical procedures, plastic surgery, neoplasm

### Introducción

En la medida en que los colgajos de perforantes han ganado aceptación en la cirugía reconstructiva, muchos colgajos previamente descritos como

musculocutáneos han sido elevados como colgajos de perforantes. Si bien el colgajo de perforantes de la arteria toracodorsal ha sido reportado como una opción reconstructiva en múltiples situaciones, no ha ganado tanta popularidad como el colgajo de

#### Correspondencia

Alejandro Duque Restrepo, Grupo Reconstructivo, Instituto Nacional de Cancerología (INC). Avenida 1ª No. 9-85, Bogotá, Colombia.  
Teléfono: (571) 334 1111, ext. 5454.  
Correo electrónico: aduquer@yahoo.com

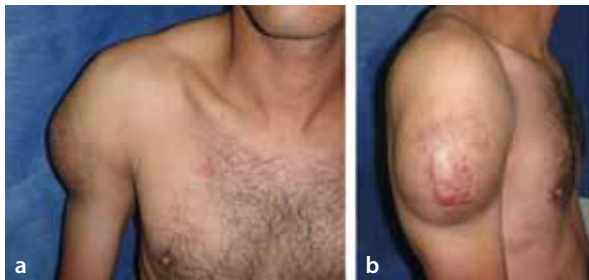
Fecha de recepción: 1 de febrero de 2012. Fecha de aprobación: 8 de mayo de 2012

perforantes de la arteria epigástrica inferior profunda. Las razones de esto son que el tamaño, la calidad, la cantidad y la localización de las perforantes son inconstantes. Existen solo pequeñas series clínicas reportadas de este tipo de colgajos, y el propósito del presente artículo es realizar un reporte de caso haciendo énfasis en el planeamiento, la disección y el análisis de este.

## Caso clínico

Paciente masculino de 30 años de edad, quien presenta masa a la altura del brazo derecho, con reporte de patología de sarcoma de tejidos blandos de bajo grado de malignidad. No hay antecedentes médicos ni quirúrgicos de importancia. La resonancia magnética muestra masa de tejidos blandos, bien definida, de bordes regulares, 10 x 3 x 8 cm en la porción más lateral del músculo deltoides derecho; hallazgos en relación con tumor de tipo lipomatoso o fibromatoso.

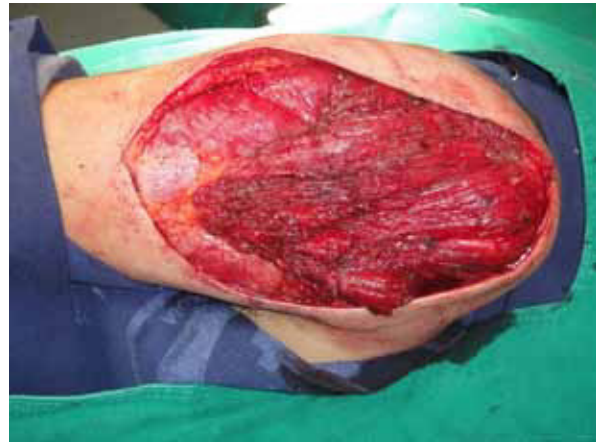Al examen físico se observa masa en la cara lateral del brazo derecho, de 12 x 8 cm, de consistencia blanda, no adherida a planos profundos, sin adenopatías axilares. La funcionalidad de la mano y de la extremidad se encuentran completamente preservadas, al igual que la sensibilidad (figura 1).



**Figura 1.** Hallazgos al examen físico. a) Vista frontal. b) Vista lateral.

Se realizaron estudios de extensión, ecografía abdominal superior y radiografía de tórax, sin alteraciones.

El manejo del paciente fue quirúrgico; se realizó resección local amplia con márgenes oncológicos, que presentó defecto con compromiso de toda la cara lateral del brazo derecho, sin exposición ósea o tendinosa (figura 2), y cubrimiento inmediato con colgajo de perforantes de



**Figura 2.** Defecto resultante posresección local amplia.

arteria toracodorsal. Se decidió la cobertura con colgajo, por ofrecer esta una solución más estable y favorable estéticamente.

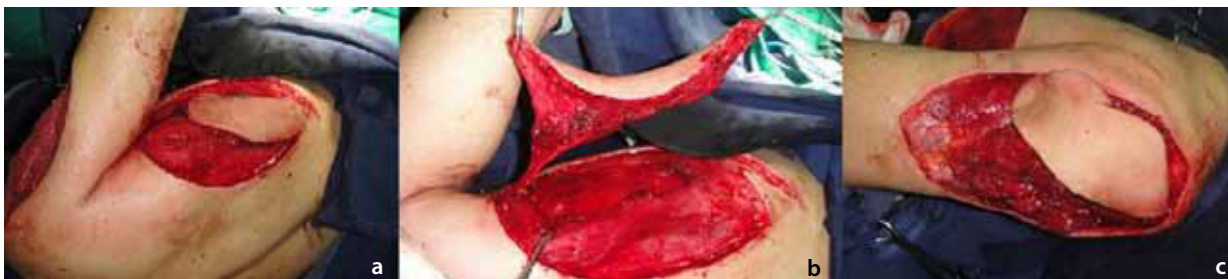### Técnica quirúrgica

Se realiza marcación preoperatoria, de la siguiente manera: 1) Borde anterior del músculo dorsal ancho. 2) Arterias perforantes dentro de los 5 cm del borde lateral del músculo dorsal ancho, y a 8 cm y a 10 cm del pliegue axilar posterior, las cuales se identifican por medio de doppler; en el presente caso, doppler *EDAN Sonotrax Basic con sonda de 8 MHz*. 3) Diseño de isla de piel. La isla de piel se diseña de manera vertical, partiendo del borde anterior del músculo, con el fin de tener el mayor número de perforantes septocutáneas.

El paciente es ubicado en posición decúbito lateral, con 90° de abducción del hombro y 90° de flexión del codo. La disección del colgajo se inicia solo hasta haberse realizado la resección del tumor.

La piel se incide a la altura del borde anteroinferior, lo cual permite identificar el borde anterior del músculo. Se realiza una disección en el plano suprafascial, y se incide la fascia a 2 cm de la perforante; se continúa la disección subfascial hasta ubicarla.

Solo las perforantes con un diámetro >0,5 mm son consideradas viables. Se localizan, entonces, dos de estas perforantes, y se las disecciona hasta ubicar



**Figura 3.** Imágenes intraoperatorias de la disección del colgajo.

la arteria toracodorsal. Se incide el músculo hasta lograr disección del pedículo, y se lo liga distalmente (figura 3). Las perforantes que se originan de la rama descendente de la arteria toracodorsal son las que se escogen por sobre aquellas originadas de la rama transversa, porque, típicamente, tienen un curso intramuscular más corto y con menor número de ramas nerviosas.

Se realiza la elevación del colgajo de distal a proximal, y el pedículo es liberado hasta lograr un adecuado arco de rotación, de tal manera que el colgajo está completamente basado en las perforantes (figura 3). Se realizan posicionamiento y fijación del colgajo a la altura del defecto, a través de un bolsillo subcutáneo (figura 3). Se deja *dren hemovac* en zona donante.

La evolución postoperatoria es adecuada; no se presentan complicaciones relacionadas con el colgajo ni con el área donante (figura 4) La estancia hospitalaria es corta y la recuperación postoperatoria es rápida. Luego de 48 horas el colgajo presenta signos de congestión venosa, que resuelven de forma espontánea (figura 5) El examen físico actual muestra un colgajo vital sin dehiscencias y una funcionalidad completa de la extremidad (figura 6).

## Discusión

La anatomía vascular de las perforantes cutáneas es de importancia vital para del diseño de colgajos de perforantes exitosos. Harvey, en el siglo XVII, y Thomas-Spalteholz, en el XVIII, proveyeron algunas de las primeras descripciones de la vascularización cutánea. Igualmente, el concepto de angiosomas, introducido por Taylor y Palmer, constituyó una base importante para el desarrollo de colgajos de perforantes (1,2).

El colgajo de perforantes de la arteria toracodorsal en una herramienta versátil en cirugía reconstructiva, y se pueden diseñar de manera segura islas de piel tan grandes como 25 x 15 cm (3,4). Las múltiples variaciones anatómicas pueden hacer de la disección de este colgajo un reto. Dentro de estas variaciones se incluyen: el número y el diámetro variable de las perforantes; la dificultad en su marcación preoperatoria, por la proximidad al pedículo principal; y, en algunas ocasiones, disección laboriosa. Sin embargo, hay reportes de sus ventajas sobre otros colgajos pediculados, como el dorsal ancho o el paraescapular (5,6).

Los vasos toracodorsales, según estudios previos, proveen perforantes largas a la piel: en promedio, de 5,5  $\pm$  1,8, con diámetro de 0,5 mm (6,7). Pese a ello, solo una o dos perforantes pueden ser clínicamente usadas para conseguir un adecuado arco de rotación. Múltiples estudios de disección en cadáver se han enfocado en determinar la relación entre las marcas topográficas y las perforantes toracodorsales (5).

Desde la descripción original del colgajo de perforantes de la arteria toracodorsal hecha por Angrigiani en 1995 (4), se fijó la localización de la mayoría de las perforantes 8 cm distal al pliegue axilar posterior; la primera de ellas emerge de la rama descendente del pedículo toracodorsal, y usualmente se dirige hacia caudal y paralelo a las fibras del músculo.

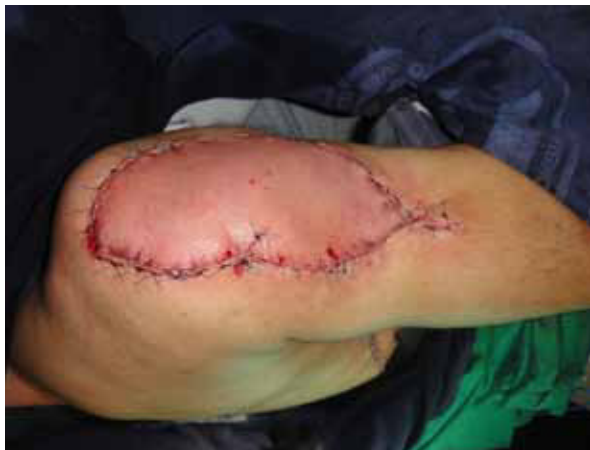La punta de la escápula es otra referencia usada por Heitmann para localizar la bifurcación de la arteria toracodorsal en su rama horizontal y lateral. Estos hilios neurovasculares se encuentran 3 cm-6 cm inferior a la punta de la escapula, y 1 cm-4 cm posterior al borde anterior del músculo dorsal

ancho. Estas marcas ayudan a determinar un área en la cual grandes perforantes se pueden encontrar de manera constante (7,8); sin embargo, dicha área depende de la posición del paciente y de la laxitud de la piel, y puede no corresponder a los hallazgos intraoperatorios.

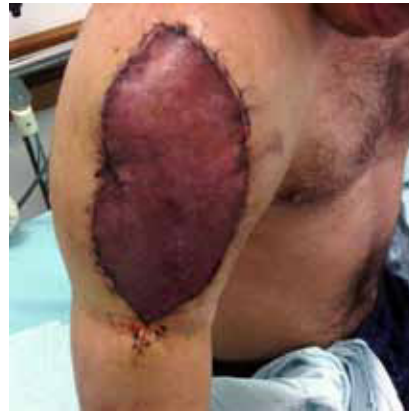La habilidad para disecar el colgajo de manera segura es facilitada por una localización preoperatoria precisa de las perforantes. Usando uno de los múltiples métodos radiológicos se puede obtener información específica en un paciente, lo cual hace más rápida y segura la disección.

El doppler unidireccional es un examen simple y poco costoso para realizar un mapa de las perforantes; sin embargo, es menos exacto que un Duplex color o un TAC Multidetector de flujo (9). Estas imágenes permiten localizar la perforante dominante y obtener una información completa acerca del árbol arterial de los vasos toracodorsales y sus perforantes, y así disminuyen el tiempo quirúrgico y las complicaciones relacionadas con una mala selección de las perforantes.

Otra gran ventaja de este colgajo es la longitud del pedículo, que, en promedio, es de 14 cm  $\pm$  1,4 cm; este colgajo puede alcanzar defectos más mediales en la pared del tórax, comparado con el escapular o el paraescapular (10). Cuando el colgajo está basado en una perforante distal, la longitud del pedículo puede alcanzar hasta 25 cm, lo cual da un arco de rotación que permite alcanzar la pared anterior del tórax, la clavícula,



**Figura 4.** Resultado postoperatorio inmediato.



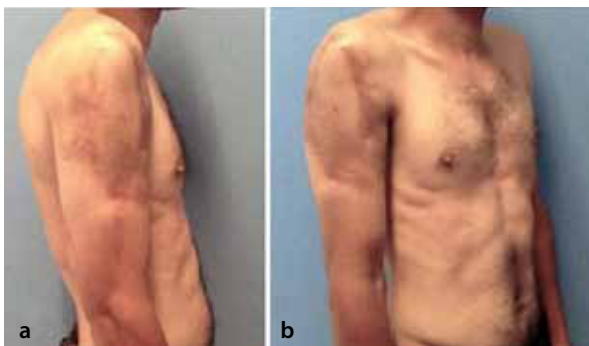**Figura 5.** Colgajo congestivo a las 48 horas después de la operación.

la axila, el brazo posterior y el borde lateral del esternón (11-13). La tensión sobre el pedículo se debe evitar, por cuanto eso puede conllevar ruptura de las pequeñas perforantes.

Cuando las perforantes son  $<0,5$  mm en diámetro, pero son pulsátiles, hay más riesgo de ruptura o avulsión. En tal situación se puede realizar una técnica preservadora de músculo aumentando la seguridad mediante la preservación de 2 cm de músculo alrededor de la perforante, lo cual permite mantener una visión directa de la perforante y reducir el potencial de daño durante el posicionamiento del colgajo (14-16).

La disección debe empezar en el borde anterior y caudal, para asegurar la inclusión de las perforantes que se encuentran en el borde anterior del músculo. Además, el abordaje caudal permite una visualización más segura de las perforantes, pues la elevación de la isla de piel se realiza de manera paralela a las fibras del músculo dorsal ancho, y las perforantes se ven a través de la fascia (14,17-19).

La irrigación regular con solución salina y la manipulación cuidadosa se recomiendan para evitar el espasmo. Dicho espasmo generalmente resuelve de manera espontánea, una vez el flujo sanguíneo del pedículo principal se redistribuya al ligar los vasos colaterales. Si el espasmo persiste, se puede usar la irrigación de papaverina. La persistencia del espasmo generalmente indica daño intraluminal de la íntima de la perforante por tracción excesiva durante la disección, y usualmente resulta en compromiso del colgajo (3).



**Figura 6.** Aspecto postoperatorio tardío. **a)** Vista lateral. **b)** Vista oblicua.

La congestión venosa en los colgajos en isla puede ser resultado de la compresión venosa dentro del túnel creado para su transposición, por lo cual se recomienda su disección amplia. En el caso objeto de estudio, la congestión venosa cedió espontáneamente al cabo de unos días, sin que requiriera una intervención adicional; así pues, el equipo a cargo del presente trabajo considera que esta eventualidad no se debió a problemas técnicos con la creación del túnel subcutáneo. La necrosis parcial se puede presentar cuando el colgajo se extiende más allá del territorio vascular.

La preservación del músculo dorsal ancho es un beneficio intuitivo, pues si bien los resultados muestran una menor deformidad de contorno en el sitio donante en comparación con levantar todo el músculo, aún es necesario realizar estudios prospectivos para confirmar el beneficio funcional, de manera objetiva, de preservar el músculo. Dentro de los beneficios reportados en la literatura, hasta el momento, la presente investigación ha encontrado una disminución dramática en la formación de seroma en el sitio donante, una recuperación postoperatoria más corta y un menor dolor en el área donante (14,15).

Los colgajos de perforantes son, entonces, una herramienta que en la actualidad debe hacer parte de las opciones del cirujano reconstructivo. Una de dichas opciones la constituye el colgajo de perforantes de la arteria toracodorsal, que puede ser diseccionado de manera segura para cubrir un gran número de defectos proximales en el miembro superior como el presentado en este caso. Se requiere un planeamiento quirúrgico adecuado, con mapeo preoperatorio de las perforantes, para el éxito de la cirugía.

De manera progresiva, los colgajos de perforantes pueden reemplazar los colgajos clásicos miocutáneos de dorsal ancho en diversas situaciones clínicas, con una reducción significativa en la morbilidad del área donante. La disección del músculo se puede reservar para procedimientos que requieran una reconstrucción dinámica o funcional o la inclusión de un pequeño segmento de músculo cuando las perforantes son muy pequeñas.

## Agradecimientos

A Carlos Lehman, del Grupo de Cirugía de Seno y Tejidos Blandos, del INC.

## Referencias

1. Morris S. The anatomic basis of perforator flap. *Clin Plastic Surg.* 2010;37:553-70.
2. Taylor GI. The angiosomes of the body and their supply to perforator flaps. *Clin. Plast. Surg.* 2003;30:331-42.
3. Schwabegger AH, Bodner G, Ninkovic M, et al. Thoracodorsal artery perforator (TAP) flap: Report of our experience and review of the literature. *Br J Plast Surg.* 2002;55:390-5.
4. Angrigiani C, Grilli D, Siebert J. Latissimus dorsi musculocutaneous flap without muscle. *Plast Reconstr Surg.* 1995;96:1608-14.
5. Heitmann C, Guerra A, Metzinger SW, et al. The thoracodorsal artery perforator flap: Anatomic basis and clinical application. *Ann Plast Surg.* 2003;51:23-9.
6. Guerra AB, Metzinger SE, Lund KM, et al. The thoracodorsal artery perforator flap: Clinical experience and anatomic study with emphasis on harvest techniques. *Plast Reconstr Surg.* 2004;114:32-41.
7. Thomas BP, Geddes CR, Tang M, et al. The vascular basis of the thoracodorsal artery perforator flap. *Plast Reconstr Surg.* 2005;116:818-22.
8. Hamdi M, Van Landuyt K, Van Hedent E, et al. Advances in autogenous breast reconstruction: The role of preoperative perforator mapping. *Ann Plast Surg.* 2007;58:18-26.
9. Tsukino A, Kurachi K, Inamiya, T, et al. Preoperative color Doppler assessment in planning of antero-lateral thigh flaps. *Plast Reconstr Surg.* 2004;113:241-6.
10. Lin CT, Huang JS, Yang KC, et al. Reliability of anatomical landmarks for skin perforators of the thoracodorsal artery perforator flap. *Plast Reconstr Surg.* 2006;118:1376-8.

11. Laredo-Ortiz C, Salvador-Sanz J, Márquez Mendoza M, et al. Pedicled thoracodorsal arterial perforator flap for reconstruction of a large defect post-burn in posterior side of the arm. *Burns*. 2005;31:108-12.
12. Er E, Ucar, C. Reconstruction of axillary contractures with thoracodorsal perforator island flap. *Burns*. 2005;31:726-30.
13. Rehman N, Kannan RY, Hassan S, et al. Thoracodorsal artery perforator (TAP) type I V-Y advancement flap in axillary hidradenitis suppurativa. *Br J Plast Surg*. 2005;58:441-4.
14. Hamdi M, Van Landuyt K, Hijawi JB, et al. Surgical technique in pedicled thoracodorsal artery perforator flaps: a clinical experience with 99 patients. *Plast Reconstr Surg*. 2008;121:1632-41.
15. Randolph LC, Barone J, Angelats J, et al. Prediction of postoperative seroma after latissimus dorsi breast reconstruction. *Plast Reconstr Surg*. 2005;116:1287-90.
16. Spinelli HM, Fink JA, Muzaffar AR. The latissimus dorsi perforator based fasciocutaneous flap. *Ann. Plast. Surg*. 1996;37:500-6.
17. Koshima I, Saisho H, Kawada S, et al. Flow-through thin latissimus dorsi perforator flap for repair of soft-tissue defects in the legs. *Plast. Reconstr. Surg*. 1999;103:1483-90.
18. Van Landuyt K, Hamdi M, Blondeel P, et al. The compound thoracodorsal perforator flap in the treatment of combined soft-tissue defects of sole and dorsum of the foot. *Br. J. Plast. Surg*. 2005;58:371-8.
19. Schaverien M, Wong C, Bailey S, et al. Thoracodorsal artery perforator flap and latissimus dorsi myocutaneous flap—anatomical study of the constant skin paddle perforator locations. *J. Plast. Reconstr. Aesthet. Surg* 2010;63:2123-7.