




Revista Colombiana de
REUMATOLOGÍA

www.elsevier.es/rcreuma



Informe de caso

Granulomatosis con poliangeítis, reporte de caso de una presentación sistémica temprana fulminante

Reinel Hernández-Acosta^a, Alirio Bastidas-Goyes^b y Erwin Hernández-Rincón^{c,*}

^a Facultad de Medicina, Universidad de La Sabana, Bogotá, Colombia

^b Departamento de Epidemiología, Facultad de Medicina, Universidad de La Sabana, Bogotá, Colombia

^c Departamento de Medicina Familiar y Salud Pública, Facultad de Medicina, Universidad de La Sabana, Bogotá, Colombia

INFORMACIÓN DEL ARTÍCULO

Historia del artículo:

Recibido el 17 de junio de 2020

Aceptado el 14 de agosto de 2020

On-line el xxx

Palabras clave:

Granulomatosis con poliangeítis

Vasculitis asociadas a ANCA

Mortalidad

Keywords:

Granulomatosis with polyangiitis

ANCA-associated vasculitis

Mortality

R E S U M E N

La granulomatosis con poliangeítis es un tipo de vasculitis que afecta a vasos de mediano y pequeño calibre de manera sistémica, con una alta expresión de anticuerpos contra el citoplasma del neutrófilo. Se presenta el caso de un paciente con un compromiso inicial de la vía aérea inferior, que no respondió al tratamiento y requirió manejo en unidad de cuidados intensivos. Finalmente, falleció por una hemorragia alveolar difusa severa. Su diagnóstico definitivo se estableció con una autopsia clínica. La granulomatosis con poliangeítis tiene diferentes formas de presentación y puede tener desenlaces fatales si no se diagnostica a tiempo.

© 2020 Asociación Colombiana de Reumatología. Publicado por Elsevier España, S.L.U.

Todos los derechos reservados.

Granulomatosis with polyangiitis: A case report of early systemic fulminant presentation

A B S T R A C T

Granulomatosis with polyangiitis is a systemic vasculitis that affects medium and small vessels, with high expression of anti-neutrophil cytoplasmic autoantibody. A case is presented on a patient with an initial compromise of the lower airway, who did not respond to management, required intensive care unit management, and died due to severe diffuse alveolar haemorrhage. His definitive diagnosis was established with a clinical autopsy. Granulomatosis with polyangiitis is a disease with different ways of presentation, and can have fatal outcomes if it is not diagnosed early.

© 2020 Asociación Colombiana de Reumatología. Published by Elsevier España, S.L.U. All rights reserved.

* Autor para correspondencia.

Correo electrónico: erwinhr@unisabana.edu.co (E. Hernández-Rincón).

<https://doi.org/10.1016/j.rcreu.2020.08.006>

0121-8123/© 2020 Asociación Colombiana de Reumatología. Publicado por Elsevier España, S.L.U. Todos los derechos reservados.

Introducción

La granulomatosis con poliangeítis (GPA) es una enfermedad sistémica compleja tipo vasculitis que afecta a vasos de mediano y pequeño calibre¹. Se le conoce por el epónimo de enfermedad de Wegener, en honor a su primer descriptor, el patólogo alemán Friedrich Wegener². Esta patología tiene una etiología compleja de tipo multifactorial, baja incidencia, al igual que su prevalencia, y se presenta de diferentes maneras. El diagnóstico habitualmente se realiza mediante una combinación de manifestaciones clínicas y pruebas de laboratorio, en tanto que el tratamiento depende de varios factores que influyen en el desenlace, así como en la progresión de la enfermedad³.

El presente artículo es un reporte de caso de un paciente masculino de 16 años con diagnóstico de GPA, con una presentación sistémica temprana y severa, que ingresó con una sintomatología sugestiva de neumonía asociada con expectoración hemoptoica, y no respondió a distintas líneas de manejo antimicrobiano durante su hospitalización, por lo que requirió manejo en unidad de cuidados intensivos (UCI) por falla ventilatoria. El diagnóstico definitivo de GPA se realizó con autopsia clínica a los 16 días del inicio de los síntomas.

El objetivo de este artículo es registrar y analizar el caso clínico de un paciente con GPA, el cual tuvo una presentación sistémica y temprana que resultó fulminante.

Reporte de caso

Paciente varón de 16 años, con antecedentes de rinitis y conjuntivitis alérgica, hiperhidrosis manejada con simpatectomía bilateral y antecedente materno de hipotiroidismo, que consultó por sintomatología de 10 días de evolución de rinorrea hialina, congestión nasal, odinofagia, tos no productiva, mal-estar general, cefalea global, epistaxis y fiebre cuantificada en 39° C. Al ingreso presentó los siguientes valores de signos vitales: frecuencia cardíaca de 121, peso de 67 kg, talla de 161 cm, IMC de 25,8 kg/m², sin agregados pulmonares, con saturación de oxígeno de 95%, y sin otros hallazgos al examen físico. La radiografía de tórax mostró una consolidación en el lóbulo superior derecho (fig. 1), por lo cual se inició manejo para neumonía adquirida en la comunidad, de manera ambulatoria, con eritromicina oral durante 7 días.

A las 24 h, el paciente reingresó por persistencia de la sintomatología, a la que se sumaron náuseas, vómito, dolor abdominal y disnea, por lo que fue manejado con broncodilatadores nebulizados, líquidos endovenosos, metoclopramida y dipirone intravenosa, con mejoría parcial de los síntomas. Después presentó deterioro clínico, con aparición de hemoptisis, deposiciones diarreicas fétidas, signos vitales con tensión arterial de 112/57 mmHg, frecuencia cardíaca de 109, frecuencia respiratoria de 18, temperatura de 36,8° C, saturación de oxígeno de 96%, aparición de estertores finos en ápice derecho, sin lesiones en fosas nasales, leucocitosis importante (16.680), eosinofilia (11,4%) y bandas 9% (tabla 1). Debido a ello se hospitalizó y se inició manejo empírico con ampicilina sulbactam y claritromicina. La coloración de Gram y el cultivo de esputo fueron negativos, la tomografía de tórax mostró opacidades

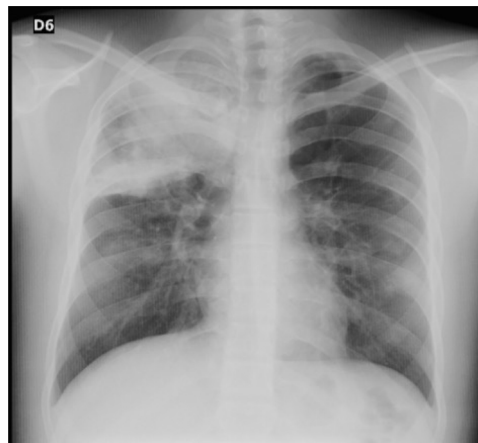


Figura 1 – Radiografía de tórax, proyección PA: signos de consolidación pulmonar que compromete todo el ápice derecho.

parenquimatosas que comprometían el segmento apical del lóbulo superior derecho e imágenes micronodulares que configuraban «árbol en gemación», con mínima necrosis central (fig. 2). Se tomaron nuevos hemocultivos y coprocultivo, los cuales resultaron negativos. El paciente presentó un nuevo pico febril prolongado de difícil manejo, por lo que se inició vancomicina. Se llevó a cabo lavado broncoalveolar por broncoscopia, en el cual el hidróxido de potasio, el bacilo de Koch y las bacterias tuvieron resultado negativo.

A los 5 días el paciente presentó inadecuada respuesta al manejo, se solicitó complemento que mostró C3 aumentado, con ANCA-PR3 positiva (anticuerpo contra el citoplasma del neutrófilo-proteinasa 3), y en el hemograma se detectó persistencia de la leucocitosis (14.880) y eosinofilia (9,2%). Se realizó prueba cutánea de tuberculina (PPD) que salió negativa, una tomografía de senos paranasales normal y nuevos hemocultivos que resultaron negativos. Se sospechó vasculitis granulomatosa eosinofílica vs. granulomatosis con poliangeítis (enfermedad de Wegener); se inició corticoide endovenoso y se modificó el manejo antibiótico a ceftriaxona con clindamicina. El paciente presentó un nuevo pico febril, se escaló el antibiótico nuevamente a vancomicina y se continuó con ceftriaxona. Los hemocultivos de control fueron negativos, persistió la leucocitosis (17.000) y se inició con trombocitosis (744.000). El paciente presentó dolor abdominal epigástrico y episodios eméticos, por lo que se inició omeprazol, sin que se registrara mejoría, y se tomó ecografía abdominal que mostró hepatomegalia y alteración difusa de la ecogenicidad renal, pero con función renal conservada.

A los 16 días de su admisión, el paciente presentó mal estado general, deshidratación grado 2, palidez generalizada, frecuencia cardíaca de 135 y saturación de oxígeno del 92% con FiO₂ al 50%. Asimismo, estaba polipneico, con tirajes supraclaviculares, disminución de murmullo vesicular, descenso en la hemoglobina (7,8) y leucocitosis franca (27.800). Una nueva radiografía de tórax mostró infiltrados alveolares generalizados de predominio de formación periférica, por lo cual se consideró que cursaba con una hemorragia alveolar difusa vs. síndrome de dificultad respiratoria del adulto,

Tabla 1 – Datos de laboratorio

Variables	Valores de referencia	Admisión	Día 5	Día 6	Día 8	Día 11	Día 14
Hemograma							
Leucocitos (células/uL)	5.000-10.000	16.688	14.880	13.570	10.410	17.340	27.800
Neutrófilos (células/uL)	36,7-64,1	12.090 (72,5%)	11.530 (77,5%)	11.210 (82,6%)	8.670 (83,3%)	13.720 (79,1%)	23.510 (84,6%)
Linfocitos (células/uL)	21,2-39,7	1.600 (9,6%)	880 (5,9%)	750 (5,5%)	1.150 (11%)	2.180 (12,6%)	3.070 (11%)
Monocitos (células/uL)	4,05-12,8	1.050 (6,3%)	1.050 (7,1%)	610 (4,5%)	560 (5,4%)	870 (5,0%)	970 (3,5%)
Eosinófilos (células/uL)	1-3,9	1.900 (11,4%)	1.370 (9,2%)	960 (7,1%)	0,0 (0%)	540 (3,1%)	220 (0,8%)
Basófilos (células/uL)	0,01-1	40 (0,3%)	50 (0,4%)	40 (0,3%)	30 (0,2%)	30 (0,2%)	30 (0,2%)
Bandas (%)	0	9	3	0	0	0	0
Hemoglobina (g/dl)	14-18	11,9	10,5	12,1	11,3	10,1	7,8
Hematocrito (%)	45-56	38,5	33,9	38,1	34,2	30,7	23,5
Volumen corpuscular medio (fl)	80-100	83,9	82,9	82,1	80,7	81,6	82,5
Hemoglobina corpuscular media (pg)	27-34	25,9	25,7	26,1	26,7	26,9	27,4
Plaquetas (células/uL)	150.000-450.000	579.000	506.000	589.000	911.000	744.000	575.000
Química sanguínea							
Proteína C reactiva (mg/dl)	<6				12	48	24
Procalcitonina (ng/ml)	0-0,500				0,218	0,52	0,56
Nitrógeno ureico (mg/dl)	5,1-18	17,1		10	23,8		21,7
Creatinina (mg/dl)	0,67-1,17	0,78		0,85	0,77		1,17
Transaminasa ALT/TGP (u/l)	<26				135,6		70,2
Transaminasa AST/TGO (u/l)	26-31				49,1		24,1
Albúmina (g/dl)	3,50-5,0				3,2		2,6
Fibrinógeno (mg/dl)	0-339						462
Ácido úrico (mg/dl)	2,1-7,6						4,6
Citoquímico de orina							
Proteínas (mg/dL)	Negativo	Negativo			Negativo	25	75
Leucocito / estearasa	Negativo	Negativo			Negativo	Negativo	Negativo
Eritrocitos (celulas/ uL)	Negativo	25			250	250	250
Sedimento urinario							
Hematías (células x campo)	Negativo	4 xC			>20 xC	>20 xC	>20 xC
Frescos	Negativo				50%	20%	20%
Crenados	Negativo				50%	30%	80%
Inmunológicos							
Inmunoglobulina E (UI/ml)	0-60					312	99,5
Inmunoglobulina A (UI/ml)	90-310					105	
Inmunoglobulina G (UI/ml)	710-1.520					975	
Inmunoglobulina M (UI/ml)	40-157					73	
Complemento C3 (mg/dl)	90-180		175,1				
Complemento C4 (mg/dl)	10,0-40		28,1				
ANCA-MPO (U/ml)	11,0-18		0,6				
ANCA-PR3 (U/ml)	11,0-18		238,2				

ALT/TGP: alanino amino transferasa/transaminasa glutámico pirúvica; ANCA: anticuerpo contra el citoplasma del neutrófilo; ANCA-MPO: ANCA contra la mieloperoxidasa; ANCA-PR3: ANCA contra la proteinasa 3; AST/TGO: aspartato amino transferasa/transaminasa glutámico oxalacética.

por lo que se trasladó a la UCI. Ya en la unidad, el paciente presentó deterioro en su patrón respiratorio, saturación de oxígeno del 82% con FiO₂ al 50%, accesos de tos severos con hemoptisis franca, y persistió con dificultad respiratoria, por

lo que se realizó intubación orotraqueal y se inició ventilación mecánica. El uroanálisis mostró proteinuria y hematuria, y los tiempos de coagulación eran los normales; también presentaba hipoproteinemia e hipoalbuminemia. Se transfundieron

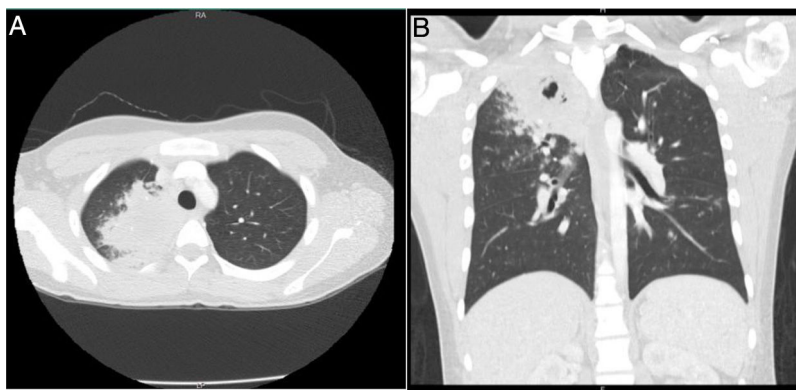


Figura 2 – Tomografía de tórax A) corte axial. B) Corte coronal. Opacidad parenquimatosa en el segmento apical del lóbulo superior derecho, con áreas sugestivas de cavitación con imágenes micronodulares, lo que configura un «árbol en gemación».

glóbulos rojos empaquetados, se realizó panel viral y otra baciloscopia y hemocultivo, los cuales fueron negativos. El ecocardiograma transtorácico mostró hipertensión pulmonar moderada a severa (psap = 72 mmHg), con hipertrofia del ventrículo derecho y disfunción, por lo cual se inició manejo con dobutamina, noradrenalina y ciclofosfamida intravenoso con pulsos de corticoide. Se realizó una nueva fibrobroncoscopia y se puso en evidencia una hemoptisis moderada. El paciente persistió con deterioro, por lo que se adicionó manejo con milrinona, sin mejoría, y se inició plasmaféresis. Además, presentó síndrome pulmón/riñón, con falla renal no oligúrica y hemorragia alveolar difusa severa. Se inició reposición de plasma y albúmina, pero el paciente no respondió al manejo y persistió con trastorno de la oxigenación.

A los 3 días de su ingreso en la UCI, el paciente presentó bradicardia progresiva con hipotensión, sin respuesta a vasopresores a dosis máximas. Persistió con desaturación marcada (40%) con máximo soporte ventilatorio, sucesivamente presentó 3 episodios de paro cardiaco, los cuales respondieron a manejo con adrenalina y compresiones torácicas. En el último evento presentó asistolia que no respondió al manejo, se realizó reanimación cardiopulmonar avanzada, pero no se logró la presencia de signos vitales, por lo cual se declaró el fallecimiento.

Se solicitó autopsia clínica por causa no clara del deceso, y se encontró a nivel macroscópico, en el lóbulo superior derecho del pulmón, una lesión irregular con induración y área de necrosis en la superficie. En el parénquima se observaron múltiples lesiones nodulares y en el resto del parénquima pulmonar un aspecto hemorrágico. A nivel microscópico, el parénquima pulmonar presentó hemorragias alveolares y zonas de necrosis (fig. 3), además de granulomas rodeados por una zona de proliferación fibroblástica con infiltrado leucocitario y células gigantes multinucleadas con vasos obliterados por vasculitis. Se realizaron coloraciones especiales de *Periodic Acid-Schiff*, *Ziehl-Neelsen* y *Gromory*, las cuales fueron negativas para microorganismos y positivas para fibrinógeno en espacios alveolares. Estos hallazgos confirmaron el diagnóstico de GPA (granulomatosis de Wegener).

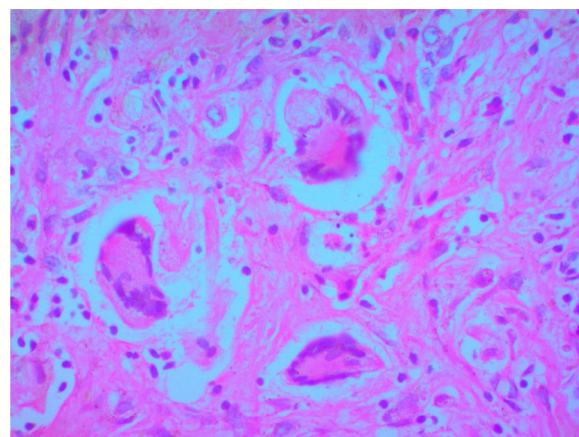


Figura 3 – Imagen de autopsia clínica, tejido pulmonar: aumento de 40x. Muestra de células gigantes en tejido pulmonar, con evidencia de granulomas, lo que confirma el diagnóstico.

Discusión

La GPA es una enfermedad sistémica asociada a ANCA, definida por el consenso internacional de Chapell Hill como una vasculitis necrotizante con afectación de vasos de pequeño a mediano calibre, asociada con una inflamación granulomatosa que puede comprometer la vía aérea superior e inferior y el riñón, con glomerulonefritis y necrosis focal⁴. Esta patología tiene una incidencia estimada en Norteamérica de 10,8 casos nuevos por millón de personas/año (IC 95%: 10,7-12,9)⁵, y en Sudamérica de 9 casos por millón personas/año, con una prevalencia de 7,4 por cada 100.000 habitantes (IC 95%: 2,8-12)⁶. Su presentación en la población pediátrica es mayor en mujeres (70%)⁷; sin embargo, en nuestro caso se presentó en un hombre joven, de 16 años, sin factores de riesgo ni antecedentes importantes.

Desde el inicio, las manifestaciones clínicas presentadas correspondieron a un compromiso de la vía aérea inferior,

con una discreta afectación de la vía aérea superior (rinorrea hialina)⁸, lo que demuestra la heterogeneidad en su presentación, ya que habitualmente el compromiso reportado en estudios clínicos consiste en afectación renal, síntomas constitucionales (fiebre, pérdida de peso, mialgias, entre otros) y manifestaciones otorrinolaringológicas⁹. En un primer momento, la mala respuesta al uso de antimicrobianos debió orientar a que no se trataba de una patología infecciosa. Múltiples hemocultivos, cultivos directos de lavados broncoalveolares y muestras de esputo, no aislaron ningún germen. Sin embargo, se ha determinado que infecciones por bacterias como el *Estafilococo aureus* pueden sugerir una posible etiología de esta vasculitis¹⁰. Existen otros estudios que describen factores de riesgo diferentes, como la disminución en la exposición a rayos ultravioleta o una mayor latitud, que podrían predisponer a presentar esta enfermedad¹¹, al igual que el antecedente de uso de ciertos medicamentos como los anti-tiroideos o los antibióticos puede favorecer la producción de ANCA por linfocitos B policlonales¹².

En cuanto al manejo recibido, el inicio de corticoide intravenoso pudo condicionar la respuesta al tratamiento, obteniéndose una meseta en la progresión de la enfermedad, ya que se encuentra dentro de las líneas de manejo propuestas por la Liga Europea contra el Reumatismo (EULAR, por sus siglas en inglés), pero no se observó respuesta alguna cuando se usó ciclofosfamida en bolos, ni tampoco algún cambio cuando se realizó plasmáferesis¹³. Se contempló el uso de rituximab, un anticuerpo monoclonal contra el antígeno CD-20 de los linfocitos B¹⁴, pero la inadecuada respuesta y la presencia de hemorragia alveolar difusa acortaron su sobrevida, por lo cual no se pudo intentar el manejo con este medicamento.

Al presentarse unas manifestaciones clínicas heterogéneas, mala evolución clínica y pobre respuesta al manejo farmacológico, con desenlace fatal para el paciente, se decidió hacer una confirmación de este diagnóstico con una autopsia clínica, ya que la presencia de fiebre durante la hospitalización impidió que se le realizara una biopsia pulmonar para confirmar la GPA. Finalmente, el reporte de patología demostró la existencia de granulomas con zonas de necrosis en espacios alveolares, lo que demostró que efectivamente era una GPA, pero con una presentación sistémica temprana fulminante.

Conclusiones

La GPA es una patología compleja de tipo multifactorial, con diversas manifestaciones clínicas, y no se han unificado criterios específicos para poder emitir un diagnóstico precoz e inicio temprano de tratamiento. En este momento se está llevando a cabo el estudio *Diagnostic and Classification Criteria in Vasculitis*, un estudio observacional que unificará estos criterios y permitirá un adecuado manejo temprano de los pacientes¹⁵. Las formas de presentación tempranas y severas influyen en el pronóstico de la enfermedad, y por ende en su mortalidad, por lo que se requieren ensayos clínicos que indaguen en este tipo de presentación¹⁶. Se encuentra en vigor el tratamiento sugerido por la EULAR, y el seguimiento debe realizarse de conformidad con los lineamientos propuestos¹⁴. El objetivo en el futuro para la medicina actual será realizar una identificación oportuna y temprana de este tipo de casos,

para poder iniciar un manejo precoz de la enfermedad y lograr un impacto importante en la supervivencia y mejorar así su pronóstico.

Conflicto de intereses

Los autores declaran no tener ningún conflicto de intereses.

Agradecimientos

Los autores agradecen el apoyo del Departamento de Patología de la Universidad de la Sabana, en especial al doctor Néstor Segundo Beleño Beltrán y a la doctora María Claudia Abaúnza Chaguin, por la digitalización de las imágenes obtenidas.

Anexo. Material adicional

Se puede consultar material adicional a este artículo en su versión electrónica disponible en [doi:10.1016/j.rcreu.2020.08.006](https://doi.org/10.1016/j.rcreu.2020.08.006).

BIBLIOGRAFÍA

- Merkel P, Lo GH, Holbrook JT, Tibbs AK, Allen NB. High incidence of venous thrombotic events among patients with Wegener granulomatosis: the Wegener's Clinical Occurrence of Thrombosis (WeCLOT) Study. *Ann Intern Med*. 2005;142:620–6, <http://doi.org/10.7326/0003-4819-142-8-200505030-00011>.
- Ball GV. The history of ANCA-associated vasculitis. *Rheum Dis Clin North Am*. 2010;36:439–46, <http://dx.doi.org/10.1016/j.rdc.2010.05.004>.
- Mukhtyar C, Guillevin L, Cid MC, Dasgupta B, de Groot K, Gross W, et al. EULAR recommendations for the management of primary small and medium vessel vasculitis. *Ann Rheum Dis*. 2009;68:310–7, <http://doi.org/10.1136/ard.2008.088096>.
- Jennette JC, Falk RJ, Bacon P, Basu N, Cid M, Ferrario F, et al. 2012 Revised International Chapel Hill Consensus Conference Nomenclature of Vasculitides. *Arthritis Rheum*. 2013;65:1–11, <http://dx.doi.org/10.1002/art.37715>.
- Berti A, Cornec D, Crowson C, Specks U, Matteson E. The epidemiology of ANCA associated vasculitis in Olmsted County Minnesota (USA): a 20 years population-based study. *Arthritis Rheumatol*. 2017;69:2338–50, <http://dx.doi.org/10.1002/art.40313>.
- Pierini F, Scolnik M, Scaglioni V, Mollerach F, Soriano E. Incidence and prevalence of granulomatosis with polyangiitis and microscopic polyangiitis in a health management organization: A 15-year study. *J Clin Rheumatol*. 2018;24 3 Supl 1:S143–4, <http://dx.doi.org/10.1007/s10067-019-04463-y>.
- Ludici M, Quartier P, Terrier B, Mouthon L, Guillevin L, Puéchal X. Childhood-onset granulomatosis with polyangiitis and microscopic polyangiitis: Systematic review and meta-analysis. *Orphanet J Rare Dis*. 2016;11:1–12, <http://doi.org/10.1186/s13023-016-0523-y>.
- Kühn D, Hospowsky C, Both M, Hey M, Laudien M. Manifestation of granulomatosis with polyangiitis in head and neck. *Clin Exp Rheumatol [Internet]*. 2018;36 Supl 111:S78–84. Disponible en: <http://www.clinexprheumatol.org/article.asp?a=12329>.
- Sharma A, Naidu G, Rathi M, Verma R, Modi M, Pinto B, et al. Clinical features and long-term outcomes of 105 granulomatosis with polyangiitis patients: A single center

- experience from north India. *Int J Rheum Dis.* 2018;21:278–84, <http://doi.org/10.1111/1756-185X.13071>.
10. Oliveira DBG. Linked help from bacterial proteins drives autoantibody production in small vessel vasculitis. *Med Hypotheses.* 2018;112:24–6, <http://dx.doi.org/10.1016/j.mehy.2018.01.008>.
 11. Gatenby PA, Lucas RM, Engelsen O, Ponsonby AL, Clements M. Antineutrophil cytoplasmic antibody-associated vasculitides: Could geographic patterns be explained by ambient ultraviolet radiation? *Arthritis Rheum.* 2009;61:1417–24, <http://dx.doi.org/10.1002/art.24790>.
 12. Gao Y, Zhao MH. Review article: Drug-induced anti-neutrophil cytoplasmic antibody-associated vasculitis. *Nephrology.* 2009;14:33–41, <http://doi.org/10.1111/j.1440-1797.2009.01100.x>.
 13. Yates M, Watts RA, Bajema IM, Cid MC, Crestani B, Hauser T, et al. EULAR/ERA-EDTA recommendations for the management of ANCA-associated vasculitis. *Ann Rheum Dis.* 2016;75:1583–94, <http://doi.org/10.1136/annrheumdis-2016-209133>.
 14. Ntatsaki E, Carruthers D, Chakravarty K, D’Cruz D, Harper L, Jayne D, et al. BSR and BHPR guideline for the management of adults with ANCA-associated vasculitis. *Rheumatology.* 2014;53:2306–9, <http://dx.doi.org/10.1093/rheumatology/kez445>.
 15. Robson J, Grayson P, Ponte C, Suppiah R, Craven A, Khalid S, et al. Classification criteria for the ANCA- Associated Vasculitides. *Rheumatology.* 2019;58:46–7, <http://dx.doi.org/10.1093/rheumatology/kez058.050>.
 16. Wallace ZS, Lu N, Miloslavsky E, Unizony S, Stone JH, Choi HK. Nationwide trends in hospitalizations and in-hospital mortality of granulomatosis with polyangiitis. *Arthritis Care Res.* 2017;69:915–21, <http://dx.doi.org/10.1002/acr.22976>.