

Revisión de tema

Ultrasonido Doppler de arterias temporales en pacientes con arteritis de células gigantes: estado del arte y revisión sistemática de la literatura



Tomás Urrego-Callejas^{a,b,*}, Daniel Jaramillo-Arroyave^{a,c,d,e},
Adriana-Lucía Vanegas-García^{a,e,f}, Carlos Horacio Muñoz-Vahos^{a,c,e,f}
y Maribel Plaza Tenorio^f

^a Grupo de Estudio de las Vasculitis Sistémicas, Facultad de Medicina, Universidad de Antioquia, Medellín, Colombia

^b Grupo de Inmunología Celular e Inmunogenética, Facultad de Medicina, Universidad de Antioquia, Medellín, Colombia

^c IPS Universitaria, Servicios de Salud, Facultad de Medicina, Universidad de Antioquia, Medellín, Colombia

^d Grupo de Epidemiología y Bioestadística, Facultad de Medicina, Universidad CES, Medellín, Colombia

^e Grupo de Reumatología, Facultad de Medicina, Universidad de Antioquia, Medellín, Colombia

^f Hospital San Vicente Fundación, Medellín, Colombia

INFORMACIÓN DEL ARTÍCULO

Historia del artículo:

Recibido el 2 de julio de 2020

Aceptado el 20 de agosto de 2020

On-line el 7 de noviembre de 2020

Palabras clave:

Ultrasonido

Doppler

Ecografía

Vasculitis

Arteritis de células gigantes

Keywords:

Ultrasound

Doppler

R E S U M E N

La arteritis de células gigantes es una vasculitis que afecta de manera predominante a vasos de gran calibre y aparece en personas mayores de 50 años. Su presentación clínica incluye cefalea, alteraciones auditivas o síntomas similares a polimialgia reumática. En su forma más grave puede causar pérdida de visión uni- o bilateral, secundaria a neuropatía óptica isquémica de tipo arterítico. En la actualidad, el estándar de referencia para su diagnóstico es la biopsia de arterias temporales, procedimiento que no es inocuo y que puede tener como complicaciones infección, lesión nerviosa o sangrado, entre otras. Entre las técnicas no invasivas de diagnóstico, el ultrasonido y el Doppler de arterias temporales han tomado un rol cada vez más importante en el diagnóstico de esta entidad, dado que son pruebas benignas, con nulos efectos adversos y, a través de estrategias como las clínicas *fast-track* apoyadas en este método diagnóstico, se ha logrado reducir las complicaciones isquémicas de la enfermedad.

© 2020 Asociación Colombiana de Reumatología. Publicado por Elsevier España, S.L.U.

Todos los derechos reservados.

Temporal artery Doppler ultrasound in patients with giant cell arteritis: State of the art and systematic review of the literature

A B S T R A C T

Giant cell arteritis is a vasculitis that predominantly affects large calibre vessels, and usually appears in people over 50 years-old. Its clinical presentation includes headache, hearing impairment, or polymyalgia rheumatica-like symptoms. In its most severe form, it can cause

* Autor para correspondencia.

Correo electrónico: t.urregoc@gmail.com (T. Urrego-Callejas).

<https://doi.org/10.1016/j.rcreu.2020.08.003>

0121-8123/© 2020 Asociación Colombiana de Reumatología. Publicado por Elsevier España, S.L.U. Todos los derechos reservados.

Vasculitis
Giant cell arteritis

uni- or bilateral vision loss secondary to arteritic ischaemic optic neuropathy. Currently, the gold standard for its diagnosis is the temporal artery biopsy, a procedure that is not harmless and may have complications such as infection, nerve injury, bleeding, among others. Among non-invasive diagnostic methods, the ultrasound and temporal artery Doppler have gained a predominant role in the diagnosis of giant cell arteritis, as it is a benign test with no adverse effects. Through strategies such as «fast-track» clinics, supported by this diagnostic method, a reduction has been achieved in ischaemic complications of the disease.

© 2020 Asociación Colombiana de Reumatología. Published by Elsevier España, S.L.U.

All rights reserved.

Arteritis de células gigantes, ¿qué es y cuál es la importancia del diagnóstico y tratamiento oportunos?

La arteritis de células gigantes (ACG) es una vasculitis que afecta a los vasos de mediano y gran calibre (la aorta y sus ramas proximales), predominantemente en personas mayores de 50 años. Su prevalencia es baja y se ha estimado en un 2,2 por cada 10.000 pacientes en el Reino Unido¹, con una incidencia en poblaciones de ascendencia escandinava de hasta 19,8 por cada 100.000². En Colombia no se han establecido estos datos. En el estudio de Ochoa et al., de 2009, de 857 casos de vasculitis reportados en Colombia, solo 9 correspondían a ACG³. La inflamación de la pared de los vasos lleva a un engrosamiento de la íntima que ocasiona la reducción del flujo sanguíneo con fenómenos isquémicos secundarios.

Histológicamente, se caracteriza por la infiltración vascular de células T CD4+ y macrófagos que con posterioridad se fusionan para formar las denominadas células gigantes⁴.

Clínicamente, se han definido 2 fenotipos de presentación de acuerdo con las arterias afectadas y el territorio irrigado por ellas: un fenotipo *craneal*, en el que los síntomas característicos son cefalea, sobre todo en el área temporal, hipersensibilidad del cuero cabelludo y claudicación mandibular. Este subtipo es el que con mayor frecuencia presenta, como manifestación grave y catastrófica, pérdida visual secundaria a neuritis óptica isquémica (anterior o posterior) de tipo arterítico y suele afectar al grupo de mayor edad. Por otro lado, el fenotipo *extracraneal*, también llamado ACG de grandes vasos, afecta a la aorta y sus ramas proximales principales, especialmente de extremidades superiores; cursa con síntomas constitucionales, fiebre, claudicación de miembros superiores y aortitis, y los pacientes suelen ser más jóvenes en comparación con el intracraneal⁵.

La polimialgia reumática está estrechamente relacionada con la ACG, se asocia hasta en el 40-50% de los pacientes, mientras que en un 10% de los pacientes con diagnóstico previo de polimialgia reumática se puede encontrar ACG⁶. El diagnóstico y el tratamiento tempranos y oportunos de los pacientes con ACG son fundamentales para prevenir complicaciones vasculares graves de la enfermedad, en particular, la ceguera. Si bien se puede sospechar clínicamente, el estándar de oro para el diagnóstico sigue siendo la biopsia de arteria temporal; sin embargo, esta puede ser negativa en un porcentaje importante de pacientes y no está exenta de complicaciones, lo que hace necesario el uso de métodos diagnósticos no invasivos, como el ultrasonido Doppler de arterias temporales⁷.

Material y métodos

Se sistematizó una búsqueda bibliográfica para responder, de manera cualitativa, a la pregunta sobre la utilidad de la ultrasonografía y el Doppler en el diagnóstico de ACG (Anexo 1). La búsqueda se realizó en PubMed, Embase, Web of Science, Google Scholar, Cochrane y Epistemonikos, utilizando los términos de búsqueda definidos para cada base de datos y los diferentes conectores booleanos (Anexo 2). Se limitó al inglés y al español. Los estudios incluidos debían comparar idealmente la ultrasonografía con el estándar de referencia (biopsia de arteria temporal), o bien evaluar las características operacionales de esta prueba diagnóstica con respecto a otras estrategias diagnósticas, como la imagen por resonancia nuclear magnética, o criterios clínicos.

El tiempo definido fue desde el 1.º de enero de 1990 hasta el 31 de marzo del 2020. La búsqueda fue realizada por 4 de los autores de manera autónoma (DJA, AV, CHMV, MPT). En caso de discordancias estas fueron dirimidas por uno de los autores (DJA) con experticia temática y metodológica (fig. 1)⁸. Para la evaluación del riesgo de sesgo de las publicaciones se consideraron los 6 dominios de la herramienta para la evaluación del riesgo de sesgo de la colaboración Cochrane (tabla 1).

¿Cómo se diagnostica la arteritis de células gigantes?

En 1990 el Colegio Americano de Reumatología definió 5 criterios para la clasificación de la enfermedad: edad mayor de 50 años, cefalea nueva localizada, sensibilidad en la arteria temporal o pulso de la arteria temporal disminuido, eritrosedimentación superior a 50 mm/h y hallazgos sugestivos en la biopsia de arteria temporal: infiltrado mononuclear o proceso granulomatoso con células gigantes multinucleadas. Si se cumplían 3 de ellos se clasificaba al paciente como con ACG, con una sensibilidad del 93,5% y una especificidad del 91,2%⁹.

La enfermedad se puede sospechar con los síntomas descritos en un paciente mayor de 50 años con elevación de los reactantes de fase aguda; sin embargo, el estándar de oro para el diagnóstico es la biopsia de arteria temporal, a pesar de su variable sensibilidad entre 49 y 85% dependiendo de la longitud de la muestra, de la afectación de arterias diferentes de la temporal, del carácter segmentario de la inflamación y del tiempo de tratamiento con glucocorticoides^{10,11}. Las complicaciones de este procedimiento no son frecuentes, pero pueden incluir sangrado arterial o venoso, infección del sitio

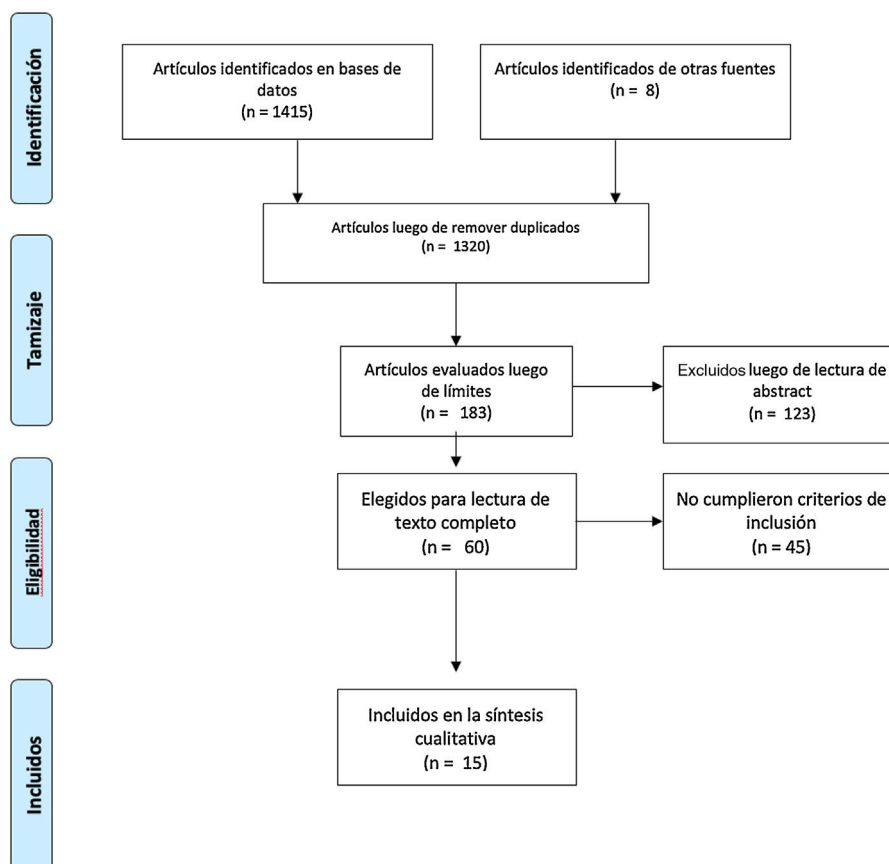


Figura 1 – Flujograma PRISMA de búsqueda.

quirúrgico y lesión del nervio auriculotemporal o de ramas del nervio facial¹².

Papel del ultrasonido Doppler de arterias temporales

Desde la década de los 70 se ha usado el ultrasonido Doppler de las arterias temporales, inicialmente para localizarlas antes de la biopsia¹³. En 1997, Schmidt et al. propusieron este examen como herramienta diagnóstica¹⁴ para esta enfermedad en vista de que era una técnica no invasiva, rápida, de bajo costo, usualmente bien tolerada, sin exposición a medio de contraste, que suministra información sobre la presencia del edema de la pared del vaso y permite una evaluación dinámica alrededor de toda su extensión, lo que supone una ventaja sobre la biopsia, ya que supera el inconveniente de que la afección sea segmentaria¹⁵; además permite la evaluación tanto de la arteria temporal superficial como de otras ramas craneales y vasos extracraneales, como las arterias axilares¹⁶.

Su principal desventaja es que se trata de una técnica dependiente del operador. La experticia del operador, especialmente una adecuada curva de aprendizaje en casos positivos, y la calidad óptima del ecógrafo influyen en el rendimiento del estudio. La Liga Europea Contra el Reumatismo (EULAR) recomienda el ultrasonido de arterias temporales como la primera técnica de imagen en pacientes con sospecha de ACG con afección principalmente craneal y resalta la importancia de

una evaluación ecográfica óptima realizada por un especialista entrenado y con un equipo técnico apropiado¹⁷.

Técnica

El ultrasonido y la técnica Doppler para evaluar arterias temporales y axilares se debe hacer con transductor lineal; existen 3 técnicas de Doppler: Doppler espectral, que consiste en una curva de velocidad en el eje Y y tiempo en el eje X, que representa la variación de flujo; Doppler color, que, de acuerdo con la velocidad media del flujo asigna un color en una escala pre-determinada, y que se sobrepone al modo B; finalmente, el Doppler poder observa la intensidad del flujo, a diferencia de los anteriores que determinan velocidad. La técnica Doppler más usada en la evaluación del flujo de las arterias temporales es el Doppler color.

Con respecto al Doppler color, se debe hacer a una frecuencia de al menos 10 MHz con pre-set vascular. La evaluación de las arterias temporales debe efectuarse en decúbito supino. La primera porción de la arteria temporal se visualiza en el trago. El transductor debe estar en un plano transversal y, después, longitudinal. Tras completar un barrido inicial con un plano, se rota el transductor 90 grados para evaluar el plano opuesto. El nivel de la bifurcación entre las ramas frontal y parietal se utiliza como punto de referencia para definir el origen de las 2 ramas. Se debe evaluar todo el recorrido de la arteria temporal común y sus ramas.

Tabla 1 – Extracción de datos sobre rendimiento de ultrasonido de arterias temporales

Autor y año	Tipo de estudio	Comparador	Rendimiento	Riesgo de sesgo	Referencia
Schmidt et al., 1997	Prospectivo, controles pareados por sexo y edad (artritis reumatoide)	TAB	Halo: S 73% E 100% Estenosis u oclusión: S 80% E 93% Halo, estenosis, u oclusión: S 93% E 93%	Medio	14
Nesher et al., 2002	Prospectivo, no controlado	TAB o diagnóstico clínico	Halo vs. criterios diagnósticos: S 86% E 78% VPP 50% VPN 96% Halo vs. TAB: S 78% E 61% VPP 44% VPN 88%	Medio	26
Karassa et al., 2005	RSL + metaanálisis	TAB o criterios diagnósticos	Halo vs. TAB: S 69% E 82% Estenosis u oclusión vs. TAB: S 68% E 77% Halo, estenosis, u oclusión vs. TAB: S 88% E 78% Halo vs. criterios diagnósticos: S 55% E 94% Estenosis u oclusión vs. criterios diagnósticos: S 66% E 95% Halo, estenosis, u oclusión vs. criterios diagnósticos: S 87% E 96%	Medio	22
Karahaliou et al., 2006	Prospectivo, no controlado	TAB o diagnóstico clínico	Halo vs. diagnóstico clínico o TAB: S 82% E 91% VPP 86% VPN 88%	Medio	30
Ball et al., 2010	RSL + metaanálisis	TAB o criterios diagnósticos	Halo vs. TAB: S 75% E 83% Halo, estenosis u oclusión vs TAB: S 83% E 82% Halo vs. criterios diagnósticos: S 69% E 89% Halo, estenosis u oclusión vs. criterios diagnósticos: S 78% E 88% Halo, estenosis u oclusión vs. TAB o criterios diagnósticos (sin uso de esteroides previo): S 75% E 88% Halo, estenosis u oclusión vs. TAB o criterios diagnósticos (con uso de esteroides previo): S 72% E 87%	Bajo	24
Arida et al., 2010	Revisión de la literatura + análisis agrupado	Criterios diagnósticos	Sensibilidad agrupada 68% Especificidad agrupada 91%	Medio	23
Aschwanden et al., 2010	Prospectivo, no controlado	Criterios diagnósticos	Halo con o sin estenosis: S 55% E 100% VPP 100% VPN 67%	Medio	28
Hauenstein et al., 2012	Retrospectivo, no controlado	TAB o diagnóstico clínico	Halo vs. diagnóstico clínico: Esteroides en día 0-1 antes de US: S 87,5% E 91,7% Esteroides en día 2-4 antes de US: S 50% E 100% Esteroides > 4 días antes de US: S 50% E 80% Halo vs. TAB: Esteroides en día 0-1 antes de US: S 92,3% E 57,1% Esteroides en día 2-4 antes de US: S 80% E 83,3% Esteroides > 4 días antes de US: S 50% E 25%	Medio	29
Aschwanden et al., 2012	Prospectivo, no controlado	Criterios diagnósticos	Halo y signo de compresión: S 79% E 100% VPP 100% VPN 80%	Medio	31
Diamantopoulos et al., 2014	Prospectivo, no controlado	Diagnóstico clínico	Halo en arteria temporal: S 96% E 90% Halo en arteria temporal o axilar: S 98% E 91% Halo en arteria temporal + axilar + carótida común: S 100%	Medio	27
Aschwanden et al., 2015	Prospectivo, no controlado	Criterios diagnósticos	Signo de compresión: S 79% E 100%	Medio	32
Luqmani et al., 2016	Prospectivo muticéntrico, no controlado	TAB	US: S 54% E 81% Juicio clínico a las 2 semanas + US: S 93% E 77%	Medio	44

- Tabla 1 (continuación)

Duftner et al., 2017	RSL + metaanálisis	TAB o diagnóstico clínico	Halo vs. diagnóstico clínico: S 77% E 96% LR+ 19 LR- 0,2 Halo, estenosis u oclusión vs. diagnóstico clínico: S 78% E 89% LR+ 6,9 LR- 0,3 Halo vs. TAB: S 70% E 84% LR+ 4,3 LR- 0,4 Halo o estenosis vs. TAB: S 77% E 91% LR+ 8,4 LR- 0,3 Halo, estenosis u oclusión vs. TAB: S 78% E 91% LR+ 8,3 LR- 0,2 Halo vs. diagnóstico clínico: excluyendo estudios con alto riesgo de sesgos: S 86% E 95% LR+ 16 LR- 0,2 Estudios sin glucocorticoides antes de US: S 73% E 82% LR+ 4 LR- 0,3 Estudios con ecógrafo de alta resolución: S 87% E 94% LR+ 13,8 LR- 0,1 Diagnóstico sospechoso bien definido: S 89% E 92% LR+ 11,5 LR- 0,1 Estudios longitudinales: S 88% E 88% LR+ 7,5 LR- 0,1	Bajo	25
Schäfer et al., 2017	Prospectivo, controles pareados por sexo y edad	Criterios diagnósticos	Arteria temporal superficial común: corte de 0,42 mm de íntima media S 100% E 100%	Bajo	21
Chrysidis et al., 2018	Delphi, 150 imágenes	-	Acuerdo interobservador 91-99%, kappa 0,83-0,98	Bajo	34

E: especificidad; LR: LR: Likelihood ratio. El resto de siglas son correctas; RSL: revisión sistemática de la literatura; S: sensibilidad; TAB: biopsia de arteria temporal; US: ultrasonido de arterias temporales; VPN: valor predictivo negativo; VPP: valor predictivo positivo.

La arteria axilar se evalúa con el transductor sobre la línea medio axilar y se realiza un barrido siguiendo su recorrido anatómico. El transductor debe ser aplicado tanto en un plano longitudinal como transversal. Esta técnica puede ser utilizada por reumatólogos, radiólogos y medicina vascular, con la particularidad de que quien lo haga debe tener la capacitación adecuada en ecografía y ultrasonido, especialmente de arterias temporales. A continuación, se detallan las mínimas características técnicas del equipo recomendadas (cabe resaltar que dichas especificaciones han sido planteadas por consensos de expertos)^{15,17,18}.

Escala de grises

Frecuencia: ≥ 15 MHz para arterias temporales y entre 7-15 MHz para arterias extracraneales.

Enfoque: debe ser en la arteria. En general, 5 mm para arterias temporales, 20-30 mm para arterias axilares.

Profundidad: en general, 10-20 mm para arterias temporales, 30-40 mm para arterias axilares.

Ganancia de modo B: en promedio, 35-45 dB.

Densidad lineal: 3.

Rango dinámico: 40-60 dB.

Doppler color

Frecuencia: Entre 7 y 12 MHz para arterias temporales y entre 4 y 8 MHz para arterias extracraneales.

Frecuencia de repetición de pulso: 2-3,5 kHz para arterias temporales y entre 3 y 4 kHz para arterias extracraneales.

Filtro de pared: el menor filtro posible.

Caja de color: debe estar a un ángulo de insonación de $\leq 60^\circ$.

Ganancia del color: entre 2 y 18.

Hallazgos ultrasonográficos patológicos en el paciente con arteritis de células gigantes

Pueden documentarse 4 hallazgos patológicos en el ultrasonido de arterias temporales de un paciente con ACG¹⁶:

1. Signo del halo (fig. 2): es un engrosamiento homogéneo de la pared, hipoeoico (en el modo B), de bordes definidos (se logra delimitar el tejido adyacente al vaso), visible en el plano transversal (usualmente concéntrico) y longitudinal. Refleja el edema de la pared del vaso y es el hallazgo más relevante para esta enfermedad. Algunos estudios definieron puntos de corte del diámetro del halo para arterias temporales entre 0,3 y 1,0 mm y para arterias axilares entre 1,0 y 2,0 mm^{19,20}. Schäfer et al., en un estudio prospectivo de 40 pacientes con ACG comparados con controles sanos, encontraron que el diámetro del grosor íntima-media (GIM) normal era en promedio de 0,2 mm en arterias temporales y de 0,6 mm en arterias axilares, y establecieron puntos de corte para el GIM de los pacientes con ACG en las arterias temporales superficiales comunes de 0,65 mm (sensibilidad y especificidad del 100%), en la rama frontal de 0,54 mm (sensibilidad y especificidad del 100%), en la rama

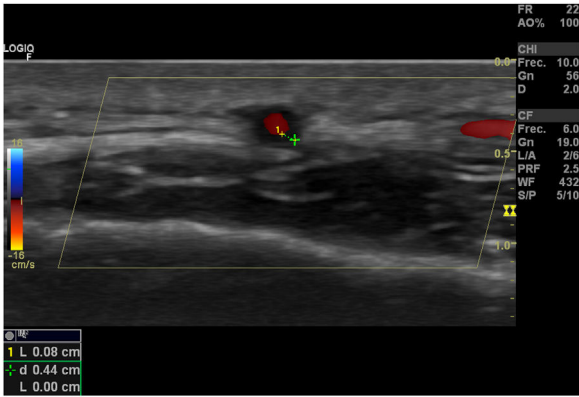


Figura 2 – Signo del Halo en ultrasonido-doppler.

parietal de 0,50 mm (sensibilidad del 97,2% y especificidad del 98,7%), en la arteria facial de 0,53 mm (sensibilidad del 87,5% y especificidad del 98,8%) y en las arterias axilares de 1,7 mm (sensibilidad y especificidad del 100%)²¹. Varios metaanálisis han reportado una sensibilidad del 68-77% y especificidad del 83-96% para el signo del halo unilateral y una sensibilidad del 43% y especificidad del 100% para el signo del halo bilateral²²⁻²⁵, con un valor predictivo positivo del 50% y un valor predictivo negativo del 96%²⁶. La sensibilidad del ultrasonido Doppler solo se incrementa en un 2% cuando se adiciona la evaluación de las arterias axilares al estudio de las arterias temporales²⁷. Diferentes estudios han mostrado que en la mayoría de los pacientes el signo del halo no es visible luego de 2-4 semanas después del inicio de la terapia con glucocorticoides, debido a que los cambios inflamatorios desaparecen y la sensibilidad del estudio disminuye al 50% a partir del 4.º día de tratamiento, por lo que se recomienda la evaluación

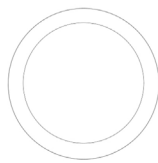
temprana con el ultrasonido Doppler en los primeros 2 días después del inicio del tratamiento²⁸⁻³⁰.

2. Signo de compresibilidad de la arteria temporal (fig. 3): es la persistencia del halo hipoecoico a pesar de la compresión extrínseca de la luz arterial con el transductor de ultrasonido («signo de compresibilidad»); es una variante del halo con una sensibilidad del 77-79% y una especificidad del 100%^{31,32}.
3. Estenosis: se produce cuando la velocidad del flujo sanguíneo es más del doble de la registrada en el área inmediatamente anterior, con formas de onda que demuestran turbulencia y reducción de la velocidad detrás del área de la estenosis¹⁶.
4. Oclusión: ausencia completa del flujo. En el estudio de Schmidt et al. tanto la estenosis como las oclusiones tuvieron una sensibilidad del 80% y una sensibilidad del 93%¹⁶. El hallazgo de estenosis u oclusión arterial no incrementa el rendimiento diagnóstico del signo del halo²⁵.

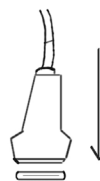Con el fin de estandarizar y evaluar el rendimiento del ultrasonido Doppler en el diagnóstico de las vasculitis de grandes vasos, se constituyó el grupo de trabajo de ultrasonido en vasculitis de vaso grande OMERACT LV-US (*Outcome Measures in Rheumatology Large Vessel Ultrasound*), en el marco del congreso anual del Colegio Americano de Reumatología en Boston en el 2014¹⁶. Con base en esta estrategia se publicó un primer estudio, cuyo objetivo fue definir los hallazgos fundamentales en ultrasonido de ACG y evaluar su rendimiento de acuerdo con estos. Participaron 25 expertos en ultrasonido Doppler de ACG y se obtuvo un total de 9 definiciones sobre hallazgos consistentes en apariencia normal, vasculitis y aterosclerosis de arterias craneales y extracraneales. Se encontró que los signos del halo y la compresión son los hallazgos clave en el ultrasonido Doppler de pacientes con ACG.

Las definiciones de arterias temporales y axilares normales, signo del halo y compresibilidad mostraron un acuerdo

Corte transversal de arteria temporal normal



Arteria temporal con compresibilidad normal



Corte transversal de arteria temporal con signo del halo



Engrosamiento hipoecoico de la pared

Falta de compresibilidad en arteria temporal de paciente con arteritis de células gigantes

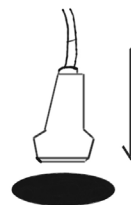


Figura 3 – Compresibilidad y halo en arteria temporal.

Tabla 2 – Falsos positivos del signo del halo en el ultrasonido Doppler

Enfermedad	Mecanismo propuesto	Arterias afectadas
Aterosclerosis	Depósito de material en la pared vascular Aumento del GIM	Axilar, temporal
Vasculitis ANCA	Infiltración celular y edema	Temporal
Osteomielitis de la base del cráneo	Infiltración celular y edema	Temporal
Neurosífilis	Infiltración celular y edema	Temporal
Linfoma de células T	Infiltración celular y edema	Temporal
Mieloma múltiple	Depósito de material en la pared vascular	Temporal
Amiloidosis	Depósito de material en la pared vascular	Temporal

ANCA: anticuerpos citoplasmáticos antineutrófilos. GIM: grosor íntima-media.

interobservador del 91-99%, con un valor promedio de kappa de 0,83-0,98 entre los evaluadores expertos³³. En un estudio reciente de casos y controles se demostró una adecuada concordancia inter- e intraobservador del signo del halo y la compresibilidad entre operadores previamente entrenados (más de 300 estudios), con un protocolo de estudio estandarizado de al menos 15-20 min por estudio y usando transductores de más de 15 MHz³⁴.

Falsos positivos del signo del halo en el ultrasonido Doppler

Se han descrito falsos positivos del signo del halo en otras formas de vasculitis (como la poliarteritis nodosa y las vasculitis asociadas con anticuerpos citoplasmáticos antineutrófilos [ANCA]), amiloidosis, neoplasias, infecciones y aterosclerosis^{26,35-38}. En la [tabla 2](#) se resumen los posibles mecanismos implicados en la presencia del signo del halo en enfermedades diferentes de la ACG.

Lo anterior exige que los resultados del ultrasonido Doppler sean interpretados en el contexto de los hallazgos clínicos y de laboratorio, al igual que se requiere la optimización y estandarización de los protocolos de imagen en el proceso diagnóstico y establecer puntos de corte (ojalá en las diferentes poblaciones) para reducir las tasas de falsos positivos^{18,20,21,39}.

Tanto la aterosclerosis como la ACG aumentan su frecuencia con la edad. En la aterosclerosis se producen placas cálcicas de apariencia hiperecoica o se genera un aumento del GIM, que se visualiza hiperecoico en el ultrasonido Doppler^{40,41}. Hasta ahora no existe consenso para diferenciar de forma apropiada la afección inflamatoria de la pared vascular y los cambios ateroscleróticos, especialmente cuando no hay un componente cálcico predominante. Algunos autores plantean que el GIM carotídeo muestra una correlación significativa con el GIM temporal: un GIM carotídeo >0,9 mm se asoció con un GIM temporal > 0,3 mm, simulando un signo del halo, por lo que propone un punto de corte de GIM >0,34 en al menos 2 ramas de la arteria temporal para disminuir el número de falsos positivos⁴². Se necesitan más estudios para validar estos hallazgos.

¿Se podría reemplazar la biopsia de arteria temporal por el ultrasonido Doppler en el diagnóstico de pacientes con arteritis de células gigantes?

La biopsia de arterias temporales guiada por ultrasonido parece no incrementar la sensibilidad del estudio histológico para el diagnóstico de la enfermedad. En presencia de un signo de halo positivo, la probabilidad de tener una biopsia positiva es igualmente alta, con independencia de que la biopsia sea guiada por ultrasonido o por evaluación clínica³⁰. Se ha planteado el uso del ultrasonido Doppler como posible herramienta diagnóstica para prescindir de la biopsia en pacientes seleccionados^{14,43}, aunque algunos estudios reportan resultados contradictorios en los que el ultrasonido Doppler no supera a la evaluación clínica³⁹ y tiene un mejor rendimiento cuando sale negativo para descartar la enfermedad, debido a su alto valor predictivo negativo²⁶. Sin embargo, trabajos publicados después del 2010 en los que se utilizaron ecógrafos de mayor resolución demostraron rendimientos comparables con la biopsia de arteria temporal para el diagnóstico de ACG²⁵.

El estudio TABUL evaluó el rendimiento y la costoefectividad del ultrasonido Doppler de arterias temporales y axilares en comparación con la biopsia de arteria temporal en el diagnóstico de la ACG en 381 pacientes. Los resultados mostraron una sensibilidad del ultrasonido Doppler del 54% y de la biopsia de arteria temporal del 39%, con especificidades del 81% y el 100%, respectivamente. La correlación interobservador de los ecografistas en una evaluación *post hoc* fue comparable con los patólogos (coeficiente de correlación intraclass 0,61 vs. 0,62, respectivamente)⁴⁴.

EULAR recomienda evaluar inicialmente las arterias temporales; si el estudio es negativo y persiste la sospecha clínica, se deben evaluar vasos adicionales como las arterias axilares y otras arterias craneales o extracraneales¹⁷. Los pacientes con signos clínicos de ACG y un signo del halo positivo en el ultrasonido Doppler podrían ser tratados sin necesidad de la biopsia de arteria temporal, a no ser que exista la sospecha de otro tipo de vasculitis (como las asociadas a ANCA, que mostrarían una histopatología diferente). Aquellos que tienen fuerte evidencia clínica de ACG, pero solo tienen estenosis u oclusiones, deben someterse a la biopsia de arteria temporal. Pacientes con signos clínicos de polimialgia reumática sin

síntomas de ACG pero que tienen hallazgos anormales en el ultrasonido Doppler (halo, estenosis u oclusión) deben someterse a una biopsia y recibir tratamiento con glucocorticoides mientras se conocen los resultados de esta para evitar la pérdida visual¹⁴.

Las clínicas de ultrasonido *fast-track* para el diagnóstico temprano de ACG nacieron con el fin de reducir las complicaciones isquémicas de la enfermedad, especialmente la pérdida visual permanente, pues está demostrado que la detección e instauración temprana del tratamiento con glucocorticoides mejora los desenlaces⁴⁵. A los pacientes ambulatorios con sospecha clínica de ACG se les realiza una evaluación clínica y ecográfica rápida por especialistas entrenados y se inicia de forma rápida la terapia con glucocorticoides si está indicada. En un centro de referencia que utiliza esta modalidad de atención la evaluación por un modelo de ultrasonido *fast-track* en pacientes con ACG demostró una reducción del 88% del riesgo de pérdida visual permanente, en comparación con el modelo convencional (RR 0,12; IC 95%: 0,01-0,97; $p=0,01$) y la diferencia promedio en días de hospitalización entre los pacientes evaluados de forma convencional y los pacientes evaluados por ultrasonidos *fast-track* fue de 3 días (3,6 vs. 0,6 días; $p<0,0005$)⁴⁶.

Conclusiones

La arteritis de células gigantes, aunque infrecuente, es una entidad que genera alta morbilidad. El reconocimiento oportuno y el tratamiento temprano pueden evitar complicaciones graves, como la pérdida visual. El reto clínico que representan su diagnóstico y las limitaciones del estándar de oro han abierto la puerta a nuevas técnicas de imagen. El doppler color es una herramienta económica, rápida, fácilmente disponible y con un buen rendimiento diagnóstico. Sin embargo, es fundamental disponer de personal entrenado, de los equipos de ultrasonido adecuados y utilizar la programación adecuada.

Hallazgos del Doppler, como el signo del halo, la falta de compresibilidad de la arteria temporal, la estenosis y la oclusión son evidencias potentes para el diagnóstico de la ACG. Entre tales hallazgos, el signo más estudiado es el del halo, el cual tiene un buen rendimiento diagnóstico. Sin embargo, dicho signo tiene hallazgos que pueden llevar a falsos positivos y que se deben tener en cuenta en un diagnóstico diferencial. Por último, las clínicas *fast-track* apoyadas en ultrasonido y Doppler han logrado disminuir las complicaciones isquémicas de la enfermedad. Es esencial que en nuestro medio se fomente la investigación y el entrenamiento del personal que estará encargado de estos pacientes.

Conflicto de intereses

Los autores declaran no tener ningún conflicto de interés.

Anexo. Material adicional

Se puede consultar material adicional a este artículo en su versión electrónica disponible en [doi:10.1016/j.rcreu.2020.08.003](https://doi.org/10.1016/j.rcreu.2020.08.003).

BIBLIOGRAFÍA

1. Barraclough K, Mallen CD, Helliwell T, Hider SL, Dasgupta B. Diagnosis and management of giant cell arteritis. *Br J Gen Pract.* 2012;62:329–30, <http://dx.doi.org/10.3399/bjgp12X649313>.
2. Chandran A, Udayakumar P, Crowson C, Warrington K, Matteson E. The incidence of giant cell arteritis in Olmsted County Report of a large study and review of literature. *Scand J Rheumatol.* 2015;44:215–8, <http://dx.doi.org/10.3109/03009742.2014.982701>.
3. Ochoa CD, Ramírez F, Quintana G, Toro C, Cañas C, Osio LF, et al. Epidemiología de las vasculitis primarias en Colombia y su relación con lo informado para Latinoamérica. *Rev Colomb Reumatol.* 2009;16:248–63.
4. Lazarewicz K, Watson P. Giant cell arteritis. *BMJ.* 2019;365:l1964, <http://dx.doi.org/10.1136/bmj.l1964>.
5. Rinden T, Miller E, Nasr R. Giant cell arteritis: An updated review of an old disease. *Cleve Clin J Med.* 2019;86:465–72, <http://dx.doi.org/10.3949/ccjm.86a.18103>.
6. Gonzalez-Gay MA, Barros S, Lopez-Diaz MJ, Garcia-Porrúa C, Sanchez-Andrade A, Llorca J. Giant cell arteritis: Disease patterns of clinical presentation in a series of 240 patients. *Medicine (Baltimore).* 2005;84:269–76, <http://dx.doi.org/10.1097/01.md.0000180042.42156.d1>.
7. Hayreh SS, Zimmerman B, Kardon RH. Visual improvement with corticosteroid therapy in giant cell arteritis. Report of a large study and review of literature. *Acta Ophthalmol Scand.* 2002;80:355–67, <http://dx.doi.org/10.1034/j.1600-0420.2002.800403.x>.
8. Moher D, Liberati A, Tetzlaff J, Altman DG. Preferred reporting items for systematic reviews and meta-analyses: The PRISMA statement. *PLoS Med.* 2009;6:e1000097.
9. Hunder GG, Bloch DA, Michel BA, Stevens MB, Arend WP, Calabrese LH, et al. The American College of Rheumatology 1990 criteria for the classification of giant cell arteritis. *Arthritis Rheum.* 1990;33:1122–8, <http://dx.doi.org/10.1002/art.1780330810>.
10. Horton B, Magath T, Brown G. An undescribed form of arteritis of the temporal vessels. *May Clin Proc.* 1932;7:700–1.
11. Gonzalez-Gay MA, Garcia-Porrúa C, Llorca J, Gonzalez-Louzao C, Rodriguez-Ledo P. Biopsy-negative giant cell arteritis: Clinical spectrum and predictive factors for positive temporal artery biopsy. *Semin Arthritis Rheum.* 2001;30:249–56, <http://dx.doi.org/10.1053/sarh.2001.16650>.
12. Albertini JG, Ramsey ML, Marks VJ. Temporal artery biopsy in a dermatologic surgery practice. *Dermatologic Surg.* 1999;25:501–8, <http://dx.doi.org/10.1046/j.1524-4725.1999.08296.x>.
13. Kelley JS. Doppler ultrasound flow detector used in temporal artery biopsy. *Arch Ophthalmol.* 1978;96:845–6, <http://dx.doi.org/10.1001/archophth.1978.03910050451010>.
14. Schmidt WA, Kraft HE, Vorpahl K, Völker L, Gromnica-Ihle EJ. Color duplex ultrasonography in the diagnosis of temporal arteritis. *N Engl J Med.* 1997;337:1336–42, <http://dx.doi.org/10.1056/NEJM199711063371902>.
15. Terslev L, Diamantopoulos AP, Døhn UM, Schmidt WA, Torp-Pedersen S. Settings and artefacts relevant for Doppler ultrasound in large vessel vasculitis. *Arthritis Res Ther.* 2017;19:167, <http://dx.doi.org/10.1186/s13075-017-1374-1>.
16. Schmidt WA. Ultrasound in the diagnosis and management of giant cell arteritis. *Rheumatology.* 2018;57Supl:ii22–31, <http://dx.doi.org/10.1093/rheumatology/kex461>.
17. DeJaco C, Ramiro S, Duftner C, Besson FL, Bley TA, Blockmans D, et al. EULAR recommendations for the use of imaging in large vessel vasculitis in clinical practice. *Ann Rheum Dis.*

- 2018;77:636-43, <http://dx.doi.org/10.1136/annrheumdis-2017-212649>.
18. Monti S, Floris A, Ponte C, Schmidt WA, Diamantopoulos AP, Pereira C, et al. The use of ultrasound to assess giant cell arteritis: Review of the current evidence and practical guide for the rheumatologist. *Rheumatology*. 2018;57:227-35, <http://dx.doi.org/10.1093/rheumatology/kex173>.
 19. De Miguel E, Roxo A, Castillo C, Peiteado D, Villalba A, Martín-Mola E. The utility and sensitivity of colour Doppler ultrasound in monitoring changes in giant cell arteritis. *Clin Exp Rheumatol*. 2012;30 1 Suppl 70:S34-8.
 20. Czihal M, Schröttle A, Baustel K, Lottspeich C, Dechant C, Treitl K-M, et al. B-mode sonography wall thickness assessment of the temporal and axillary arteries for the diagnosis of giant cell arteritis: A cohort study. *Clin Exp Rheumatol*. 2017;35Suppl. 1:128-33.
 21. Schäfer VS, Juche A, Ramiro S, Krause A, Schmidt WA. Ultrasound cut-off values for intima-media thickness of temporal, facial and axillary arteries in giant cell arteritis. *Rheumatology*. 2017;56:1479-83, <http://dx.doi.org/10.1093/rheumatology/kex143>.
 22. Karassa FB, Matsagas MI, Schmidt WA, Ioannidis JPA. Meta-analysis?: Test performance of ultrasonography for giant-cell arteritis. *Ann Intern Med*. 2005;142:359-69, <http://dx.doi.org/10.7326/0003-4819-142-5-200503010-00011>.
 23. Arida A, Kyprianou M, Kanakis M, Sfikakis PP. The diagnostic value of ultrasonography-derived edema of the temporal artery wall in giant cell arteritis: A second meta-analysis. *BMC Musculoskelet Disord*. 2010;11:44, <http://dx.doi.org/10.1186/1471-2474-11-44>.
 24. Ball EL, Walsh SR, Tang TY, Gohil R, Clarke JMF. Role of ultrasonography in the diagnosis of temporal arteritis. *Br J Surg*. 2010;97:1765-71, <http://dx.doi.org/10.1002/bjs.7252>.
 25. Duftner C, Dejaco C, Sepriano A, Falzon L, Schmidt WA, Ramiro S. Imaging in diagnosis, outcome prediction and monitoring of large vessel vasculitis: A systematic literature review and meta-analysis informing the EULAR recommendations. *RMD Open*. 2018;4:e000612, <http://dx.doi.org/10.1136/rmdopen-2017-000612>.
 26. Neshet G, Shemesh D, Mates M, Sonnenblick M, Abramowitz HB. The predictive value of the halo sign in color Doppler ultrasonography of the temporal arteries for diagnosing giant cell arteritis. *J Rheumatol*. 2002;29:1224-6.
 27. Diamantopoulos AP, Haugeberg G, Hetland H, Soldal DM, Bie R, Myklebust G. Diagnostic value of color doppler ultrasonography of temporal arteries and large vessels in giant cell arteritis: A consecutive case series. *Arthritis Care Res (Hoboken)*. 2014;66:113-9, <http://dx.doi.org/10.1002/acr.22178>.
 28. Aschwanden M, Kesten F, Stern M, Thalhammer C, Walker UA, Tyndall A, et al. Vascular involvement in patients with giant cell arteritis determined by duplex sonography of 2 x 11 arterial regions. *Ann Rheum Dis*. 2010;69:1356-9, <http://dx.doi.org/10.1136/ard.2009.122135>.
 29. Hauenstein C, Reinhard M, Geiger J, Markl M, Hetzel A, Treszl A, et al. Effects of early corticosteroid treatment on magnetic resonance imaging and ultrasonography findings in giant cell arteritis. *Rheumatology*. 2012;51:1999-2003, <http://dx.doi.org/10.1093/rheumatology/kes153>.
 30. Karahaliou M, Vaiopoulos G, Pappaspyrou S, Kanakis MA, Revenas K, Sfikakis PP. Colour duplex sonography of temporal arteries before decision for biopsy: A prospective study in 55 patients with suspected giant cell arteritis. *Arthritis Res Ther*. 2006;8:R116, <http://dx.doi.org/10.1186/ar2003>.
 31. Aschwanden M, Daikery T, Kesten F, Baldi T, Benz D, Tyndall A, et al. Temporal artery compression sign. A novel ultrasound finding for the diagnosis of giant cell arteritis. *Ultraschall Medizin*. 2012;34:47-50, <http://dx.doi.org/10.1055/s-0032-1312821>.
 32. Aschwanden M, Imfeld S, Staub D, Baldi T, Walker UA, Berger CT, et al. The ultrasound compression sign to diagnose temporal giant cell arteritis shows an excellent interobserver agreement. *Clin Exp Rheumatol*. 2015;33:2Suppl89. S-113-5.
 33. Chrysidis S, Duftner C, Dejaco C, Schäfer VS, Ramiro S, Carrara G, et al. Definitions and reliability assessment of elementary ultrasound lesions in giant cell arteritis: A study from the OMERACT Large Vessel Vasculitis Ultrasound Working Group. *RMD Open*. 2018;4:e000598, <http://dx.doi.org/10.1136/rmdopen-2017-000598>.
 34. Schäfer VS, Chrysidis S, Dejaco C, Duftner C, Iagnocco A, Bruyn GA, et al. Assessing vasculitis in giant cell arteritis by ultrasound: Results of OMERACT patient-based reliability exercises. *J Rheumatol*. 2018;45:1289-95, <http://dx.doi.org/10.3899/jrheum.171428>.
 35. Touboul P-J, Hennerici MG, Meairs S, Adams H, Amarenco P, Bornstein N, et al. Mannheim carotid intima-media thickness and plaque consensus (2004-2006-2011). *Cerebrovasc Dis*. 2012;34:290-6, <http://dx.doi.org/10.1159/000343145>.
 36. Argyropoulou OD, Protogerou AD, Sfikakis PP. Accelerated atheromatosis and arteriosclerosis in primary systemic vasculitides. *Curr Opin Rheumatol*. 2018;30:36-43, <http://dx.doi.org/10.1097/BOR.0000000000000453>.
 37. Molina Collada J, Ruiz Bravo-Burguillos E, Monjo I, Bonilla G, Fernández E, Balsa A, et al. Positive ultrasound halo sign of temporal arteries due to amyloidosis. *Rheumatology (Oxford)*. 2019;58:2067-9, <http://dx.doi.org/10.1093/rheumatology/kez182>.
 38. Fernández-Fernández E, Monjo-Henry I, Bonilla G, Plasencia C, Miranda-Carús M-E, Balsa A, et al. False positives in the ultrasound diagnosis of giant cell arteritis: Some diseases can also show the halo sign. *Rheumatology (Oxford)*. 2020;59:2443-7, <http://dx.doi.org/10.1093/rheumatology/kez641>.
 39. Salvarani C, Silingardi M, Ghirarduzzi A, Lo Scocco G, Macchioni P, Bajocchi G, et al. Is duplex ultrasonography useful for the diagnosis of giant-cell arteritis? *Ann Intern Med*. 2002;137:232, <http://dx.doi.org/10.7326/0003-4819-137-4-200208200-00006>.
 40. Laclaustra M, Casasnovas JA, Fernández-Ortiz A, Fuster V, León-Latre M, Jiménez-Borreguero LJ, et al. Femoral and carotid subclinical atherosclerosis association with risk factors and coronary calcium: The AWHS Study. *J Am Coll Cardiol*. 2016;67:1263-74, <http://dx.doi.org/10.1016/j.jacc.2015.12.056>.
 41. Milchert M, Fischer K, Flicinski J, Przepiera-Bedzak H, Brzosko M. Arteriosclerosis or vasculitis? Color duplex sonography in giant cell arteritis. *J Rheumatol*. 2012;39:1898-9, <http://dx.doi.org/10.3899/jrheum.120317>.
 42. De Miguel E, Beltran LM, Monjo I, Deodati F, Schmidt WA, Garcia-Puig J. Atherosclerosis as a potential pitfall in the diagnosis of giant cell arteritis. *Rheumatology (Oxford)*. 2018;57:318-21, <http://dx.doi.org/10.1093/rheumatology/kex381>.
 43. Pfadenhauer K, Weber H. Duplex sonography of the temporal and occipital artery in the diagnosis of temporal arteritis. A prospective study. *J Rheumatol*. 2003;30:2177-81.
 44. Luqmani R, Lee E, Singh S, Gillett M, Schmidt WA, Bradburn M, et al. The role of ultrasound compared to biopsy of temporal arteries in the diagnosis and treatment of giant cell arteritis (TABUL): A diagnostic accuracy and cost-effectiveness study. *Health Technol Assess (Rockv)*. 2016;20:1-238, <http://dx.doi.org/10.3310/hta20900>.
 45. Raza K, Saber TP, Kvien TK, Tak PP, Gerlag DM. Timing the therapeutic window of opportunity in early rheumatoid

- arthritis: Proposal for definitions of disease duration in clinical trials. *Ann Rheum Dis*. 2012;71:1921-3, <http://dx.doi.org/10.1136/annrheumdis-2012-201893>.
46. Diamantopoulos AP, Haugeberg G, Lindland A, Myklebust G. The fast-track ultrasound clinic for early diagnosis of giant cell arteritis significantly reduces permanent visual impairment: Towards a more effective strategy to improve clinical outcome in giant cell arteritis? *Rheumatology (Oxford)*. 2016;55:66-70, <http://dx.doi.org/10.1093/rheumatology/kev289>.