

Informe de caso

Utilidad de la tomografía por emisión de positrones - tomografía computada para el diagnóstico de neurosarcoidosis. A propósito de un caso



Leonardo Bohórquez y Diana Carolina Vargas*

Departamento Medicina Interna, Clínica Partenón, Bogotá, Colombia

INFORMACIÓN DEL ARTÍCULO

Historia del artículo:

Recibido el 24 de enero de 2017

Aceptado el 14 de julio de 2017

On-line el 28 de diciembre de 2017

Palabras clave:

Sarcoidosis

Neurosarcoidosis

Diplejía facial

Cefalea

Meningitis

Tomografía por emisión de positrones

R E S U M E N

El diagnóstico de la neurosarcoidosis es difícil por su polimorfismo clínico y radiológico, y cualquier parte del sistema nervioso central puede estar afectado. Presentamos el caso de una paciente joven con cefalea, meningitis linfocitaria subaguda, en quien a pesar de estudios bioquímicos e imagenológicos no se identificó la etiología. La tomografía por emisión de positrones con 18 fluorodeoxiglucosa permitió la identificación de un ganglio mediastinal hipermetabólico, con informe de patología de granulomas no caseificantes, hallazgos sugestivos de sarcoidosis, reflejando la utilidad de la tomografía por emisión de positrones con 18 fluorodeoxiglucosa para el diagnóstico y estadificación de la enfermedad, especialmente en las situaciones en las que no hay evidencia mediante otros estudios imagenológicos de enfermedad extraneural.

© 2017 Asociación Colombiana de Reumatología. Publicado por Elsevier España, S.L.U.

Todos los derechos reservados.

Positron emission tomography/CT scanning in the diagnosis of neurosarcoidosis

A B S T R A C T

The diagnosis of neurosarcoidosis is difficult because of its clinical and radiological polymorphism. Any part of the central nervous system may be affected, and imaging studies are usually inconclusive. The case is presented of a young patient with headache, bilateral facial paralysis, and subacute lymphocytic meningitis in whom, despite biochemical and imaging studies the origin was not identified. Using 18-PET-FDG helped to identify a hypermetabolic mediastinal adenopathy, with pathology reporting non-caseating granulomas, findings suggestive of sarcoidosis. This reflects its usefulness for the diagnosis and staging of the disease, especially in situations where there is no evidence from other imaging studies of extra-neural disease.

© 2017 Asociación Colombiana de Reumatología. Published by Elsevier España, S.L.U. All

rights reserved.

Keywords:

Sarcoidosis

Neurosarcoidosis

Facial palsy

Headache

Meningitis

Positron emission tomography

* Autor para correspondencia.

Correo electrónico: diacavan@gmail.com (D.C. Vargas).

<https://doi.org/10.1016/j.rcreu.2017.07.007>

0121-8123/© 2017 Asociación Colombiana de Reumatología. Publicado por Elsevier España, S.L.U. Todos los derechos reservados.

Introducción

La sarcoidosis es una enfermedad sistémica granulomatosa, de causa desconocida, y el pulmón es el órgano más frecuentemente afectado^{1,2}. La presentación clínica de la neurosarcoidosis es heterogénea; puede manifestarse con neuropatía craneal, meningitis aséptica, trastorno cognitivo, convulsiones o diplejía facial³. Para el diagnóstico es necesaria la confirmación histológica. Sin embargo, hay casos en los que los hallazgos de laboratorio y de neuroimágenes no son concluyentes; para estas situaciones está indicada la realización de estudios adicionales como el de 18-PET-FDG que permite, como en el caso que presentamos, identificar sitios hipermetabólicos susceptibles de biopsia, similar a lo descrito en pacientes con sospecha de linfoma o cáncer con tumor primario desconocido.

Descripción del caso

Paciente mujer de 32 años, quien consultó por un cuadro de 3 semanas de cefalea global, parálisis facial bilateral asociada a dolor abdominal. Adicionalmente refirió pérdida de peso (10 kg en el último mes), hiporexia y diaforesis. Sin historia de ingesta de medicamentos ni exposición a tóxicos.

Ingresó deshidratada, con signos vitales normales, sin lesiones en la cavidad oral, con adenopatías cervicales < 1 cm, con el tórax y el abdomen normales. En el examen neurológico se encontraba con funciones mentales superiores normales, campimetría y fondo de ojo bilateral normal, sensibilidad facial normal, parálisis facial bilateral, pares bajos normales, fuerza normal, normorrefléjica, con rigidez nucal terminal.

Paraclínicos con hipercalcemia leve, líquido cefalorraquídeo con pleocitosis linfocitaria, hipoglucorraquia e hiperproteinorraquia. Inicialmente recibió tratamiento empírico

con tetraconjugado antituberculoso, con adenosindeaminasa positivo débil, reacción en cadena de polimerasa para *Mycobacterium tuberculosis* negativo, resonancia nuclear sin realce meníngeo; bloque celular y citometría de flujo negativa para malignidad y cultivo para micobacterias negativo (tabla 1).

La 18-PET-FDG mostró la presencia de múltiples conglomerados ganglionares hipermetabólicos en la región cervical, mediastinal e hilar pulmonar, que sugerían compromiso linfoproliferativo (A-C). Se realizó una biopsia del ganglio mediastinal que evidenció linfadenitis granulomatosa, células gigantes multinucleadas, sin necrosis de caseificación ni bacilos. La tinción Ziehl Neelsen y de Schiff y Grocott fueron negativas (A y B). Se consideró cuadro de neurosarcoidosis y recibió tratamiento con corticoides con respuesta óptima al tratamiento, y durante el seguimiento clínico e imagenológico la paciente ha permanecido asintomática.

Discusión

La sarcoidosis es una enfermedad sistémica granulomatosa, con complicaciones neurológicas en 5-10% de los casos (autopsias 27%)^{1,2}. El compromiso del sistema nervioso fue descrito por primera vez en 1909 por Heerfordt («fiebre úveo-parótida»)^{4,5}.

Puede presentarse en todos los grupos étnicos, siendo más común en europeos del Norte y afroamericanos, con una incidencia de 15 a 20 y 35 a 80 casos por 100.000 habitantes, respectivamente. Ocurre principalmente en mujeres, con un pico de incidencia en la tercera y quinta décadas de la vida⁵.

El hallazgo patológico característico es el granuloma no necrosante. La etiología no está claramente identificada, y se ha sugerido exposición a micobacterias, *Propionibacterium acnes*, pesticidas, levaduras y metales⁴, causando hipersensibilidad en un huésped genéticamente susceptible. Otros

Tabla 1 – Hallazgos de laboratorio (séricos y en líquido cefalorraquídeo) realizados a la paciente

PCR (mg/l)	2,5	Calcio iónico	1,36 mmol/l
Leucocitos	6.510	ANA	Negativo
Neutrófilos (%)	65,2	Ac ADN	Negativo
Linfocitos (%)	13,1	ENA	Negativo
Hemoglobina (g/dl)	10,7	Ac VIH	Negativo
Hematocrito (%)	31	Ags VHB	No reactivo
Plaquetas	298.000	Ac core VHB	No reactivo
Nitrógeno ureico (mg/dl)	8,0	Ac VHC	No reactivo
Creatinina (mg/dl)	0,49	RPR	No reactivo
Hemocultivos	Negativos	Enzima convertidora de angiotensina	17 (normal)
Líquido cefalorraquídeo	Transparente límpido	Criptococo	No detectable
	Glucosa 43 mg/dl	Tinta china	Negativo
	Proteínas 71,2 mg/dl	Virus Epstein Barr	No detectable
	Linfocitos 60%	Virus herpes simple I-II	No detectable
	KOH negativo	Virus herpes zóster	No detectable
	Cultivo negativo	PCR para <i>Mycobacterium</i>	No detectable
	Baciloscopia negativo	Cultivo para micobacterias	No detectado
	Citología: linfocitosis		
	Citometría flujo Linfocitos B policlonales		Negativo
	ADA 5,53 U/l		
RM cerebral, toracolumbar con contraste	Normales, sin lesiones focales, sin realce meníngeo	Tuberculina	0 mm

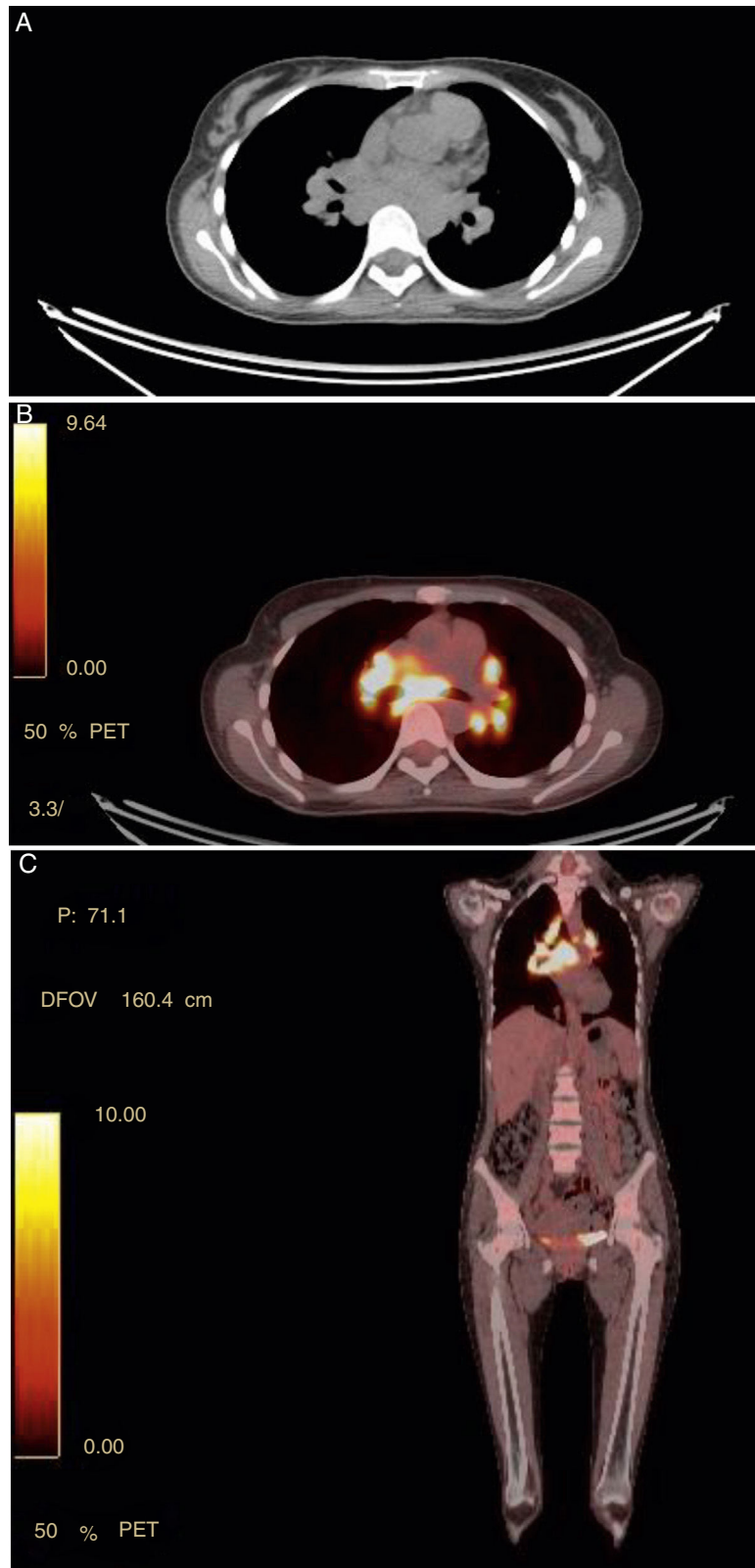


Figura 1 – (1A a 1C). Panel A muestra ganglios hipermetabólicos en mediastino superior en FDG PET/CT. En el CT scan las adenomegalias son marcadas con diámetros entre 7.7x6mm. Panel B imagen axial (coronal Panel C) con áreas de intensa captación de FDG en nódulos linfáticos mediastinales con SUV de 17, paratraqueales superior derecha e izquierda y en regiones hiliares pulmonares bilaterales.

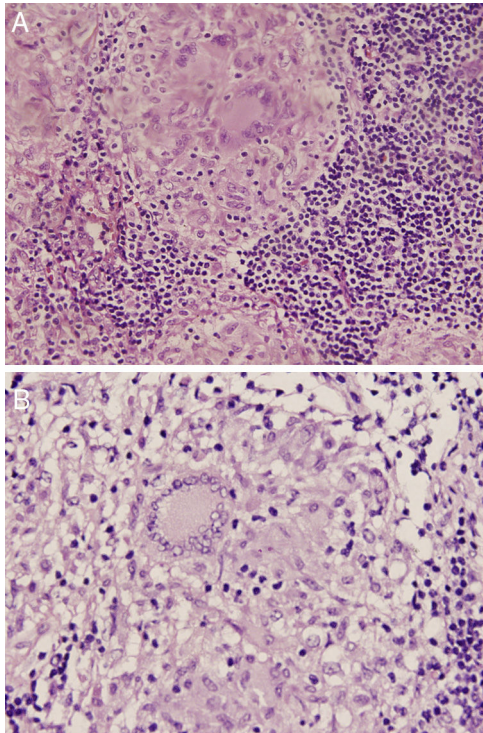


Figura 2 – Histología de ganglios mediastinales. 2A. Muestra granulomas no caseificantes (H-E, 5x) 2B. Magnificación de un granuloma sarcoides con células epiteloides eosinofílicas y células gigantes multinucleadas rodeadas por linfocitos.

hallazgos son relación elevada de linfocitos T CD4:CD8 en el lavado broncoalveolar y en el líquido cefalorraquídeo, estimulación crónica de Th1, con elevación de interleucina (IL)-12 y 18, interferón gamma y alfa en el líquido broncoalveolar y granulomas⁵. La inflamación granulomatosa afecta las leptomeninges y puede invadir el cerebro y la médula espinal vía los espacios de Virchow Robins⁴.

Los criterios diagnósticos más usados son los de Zajicek's, para nuestro caso probable neurosarcoidosis, por compromiso neurológico y confirmación tisular por biopsia de ganglio mediastinal y exclusión de otras etiologías⁴.

La resonancia magnética es el estudio inicial, tiene alta sensibilidad (90%) pero baja especificidad, incluso de menos del 33% según el parámetro⁵. El hallazgo más común es engrosamiento y realce meníngeo, principalmente en la superficie basal; en casos extensos puede involucrar la longitud del eje, hidrocefalia, compromiso intraparenquimatoso y realce hipotalámico hipofisario^{4,6}.

El análisis del líquido cefalorraquídeo confirma la presencia de inflamación y excluye infección o malignidad. Es anormal en 70-95% de los casos, con hallazgos inespecíficos como en el presente caso: hiperproteorraquia, hipoglucorraquia y pleocitosis mononuclear^{4,7}. La citología, citometría de flujo y cultivos deben obtenerse en todos los pacientes⁴.

La búsqueda para enfermedad sistémica requiere evaluación serológica y pulmonar; sin embargo, son manifestaciones inespecíficas, como anemia, leucopenia, trombocitopenia e hipercalcemia⁵. Los niveles de enzima convertidora de

angiotensina en el líquido cefalorraquídeo tienen baja sensibilidad (66,7%) y especificidad (67,3%), y no resultan útiles para el diagnóstico⁸.

En las situaciones en las que no hay evidencia de enfermedad extraneural, como en el caso que presentamos, la 18-PET-FDG y la escanografía con galio-67 son útiles para detectar compromiso sistémico subclínico⁴.

La sensibilidad de la gammagrafía para sarcoidosis activa es del 97%. El hallazgo característico es el signo de Panda, que se observa por inflamación en las glándulas lacrimal, salivar menor y parótidas, altamente sugestivo de sarcoidosis; sin embargo, no es específico y puede verse en síndrome de Sjögren. Este estudio además tiene utilidad limitada por el costo y riesgos asociados a la irradiación⁵.

La 18-FDG PET tiene mejor sensibilidad. Es útil para el diagnóstico de neurosarcoidosis cuando las imágenes convencionales no son concluyentes, y permite evaluar la respuesta al tratamiento, con resultados que son entregados en menor tiempo, por la captación más rápida del radiofármaco. Permite estadificar e identificar sitios de biopsia, indicando el sitio hipermetabólico óptimo para el estudio histopatológico. Como desventaja, el resultado es inespecífico, no permite diferenciar entre sarcoidosis y linfoma, y el diagnóstico requiere la confirmación histológica^{5,9}.

El diagnóstico de neurosarcoidosis es establecido por biopsia del sistema nervioso central. Sin embargo, en casos sospechosos, sin enfermedad sistémica, puede confirmarse con la presencia de compromiso neurológico y evaluación de una fuente extraneural para biopsia⁴.

Como presentamos en el caso, el 18-PET-FDG permitió la identificación de múltiples conglomerados ganglionares hipermetabólicos en la región cervical, mediastinal e hiliar pulmonar, guiando la realización de la biopsia para confirmar el diagnóstico de neurosarcoidosis, aun cuando ni por morfología ni por tamaño sean anormales en otras imágenes.

La mayoría de casos de neurosarcoidosis responden a corticoides. En casos leves a moderados la dosis de prednisolona es de 20-40 mg/día. En casos severos se recomiendan pulsos de metilprednisolona 500-1.000 mg/día por 3 a 5 días, con dosis de mantenimiento de 0,5-1 mg/kg o 60 mg/día durante 6 a 12 meses. Sin embargo, cerca del 25% de los pacientes son resistentes a esteroides¹⁰.

El interferón alfa es la segunda línea de tratamiento². Otras opciones en casos refractarios incluyen antagonistas de factor de necrosis tumoral alfa (infliximab, adalimumab), ciclofosfamida, micofenolato mofetil y rituximab. La radioterapia es útil en pacientes con disfunción pituitaria¹⁰. El pronóstico está relacionado con la extensión y naturaleza del compromiso neurológico. El 75% de los pacientes que comienza con neurosarcoidosis presentará sarcoidosis sistémica durante el seguimiento⁵.

Conclusiones

La neurosarcoidosis es una enfermedad poco frecuente que requiere de una alta sospecha clínica. En el abordaje diagnóstico los hallazgos de laboratorio e imágenes suelen ser inespecíficos, y esto hace que usualmente se requiera la confirmación por medio de estudio histopatológico de

biopsia extraneural, guiado por 18-PET-FDG, examen que resulta muy útil además para la estadificación y seguimiento durante el tratamiento y exclusión del diagnóstico diferencial, especialmente en los casos de compromiso sistémico subclínico.

Conflicto de intereses

Los autores declaran no tener ningún conflicto de intereses.

BIBLIOGRAFÍA

1. Touati N, Mansour M, Bedoui I, Kacem A, Derbali H. Neurologic manifestations of sarcoidosis: A study of 18 cases. *Rev Neurol (Paris)*. 2015;171:773-81.
2. Tana C, Wegener S, Borys E, Pambuccian S, Tana M. Challenges in the diagnosis and treatment of neurosarcoidosis. *Ann Med*. 2015;47:576-91.
3. Varol S, Huseyin H, Akil E, Arslan D, Ufuk M, Demir CF, et al. Facial diplegia: Etiology, clinical manifestations, and diagnostic evaluation. *Arq Neuro-Psiquiatr*. 2015;73:998-1001.
4. Tavee JO, Stern BJ. Neurosarcoidosis. *Clin Chest Med*. 2015;36:643-56.
5. MacLean HJ, Abdoli M. Neurosarcoidosis as an MS Mimic: The trials and tribulations of making a diagnosis. *Mult Scler Relat Disord*. 2015;4:414-29.
6. Bathla G, Singh A, Policeni B, Agarwal A, Case B. Imaging of neurosarcoidosis: Common, uncommon, and rare. *Clin Radiol*. 2016;71:96-106.
7. Wengert O, Rothenfusser-Korber E, Vollrath B, Bohner G, Scheibe F. Neurosarcoidosis: correlation of cerebrospinal fluid findings with diffuse leptomeningeal gadolinium enhancement on MRI and clinical disease activity. *J Neurol Sci*. 2013;335:124-30.
8. Dale JC, O'Brien JF. *Mayo clinic proceedings*, 74. Rochester, Minnesota: Elsevier; 1999. p. 535.
9. Meenakshi M, Arnold C, Broadley SA. The value of [18F]-fluorodeoxyglucose-positron emission tomography/CT scanning in the diagnosis of neurosarcoidosis. *J Clin Neurosci Off J Neurol Soc Australas*. 2012;19:1461-2.
10. Nozaki K, Judson MA. Neurosarcoidosis: Clinical manifestations, diagnosis and treatment. *Presse Med*. 2012;41:e331-48.