



Informe de caso

Microlitiasis alveolar pulmonar



Jesús Giovanni Ballesteros Muñoz^{a,b,*}, Jorge Enrique Medina Rosas^{b,c},
Juan Manuel Bello Gualtero^d, John Darío Londoño Patiño^{b,c},
Claudia Marsella Guzmán Vergara^d, César Augusto Gutiérrez^e,
José Ignacio Angarita Céspedes^e y Rafael Valle-Oñate^{a,d}

^a Departamento de Reumatología, Facultad de Medicina, Universidad Militar Nueva Granada, Bogotá, D.C., Colombia

^b Grupo de Estudio de Espondiloartropatías, Facultad de Medicina, Universidad de La Sabana, Bogotá, D.C., Colombia

^c Departamento de Reumatología, Facultad de Medicina, Universidad de La Sabana, Bogotá D.C., Colombia

^d Departamento de Reumatología, Facultad de Medicina, Hospital Militar Central, Bogotá D.C., Colombia

^e Hospital La Victoria, Universidad de La Sabana, Bogotá D.C., Colombia

INFORMACIÓN DEL ARTÍCULO

Historia del artículo:

Recibido el 13 de octubre de 2013

Aceptado el 24 de febrero de 2016

On-line el 20 de abril de 2016

Palabras clave:

Microlitiasis alveolar pulmonar

Keywords:

Pulmonary alveolar microlithiasis

R E S U M E N

La microlitiasis pulmonar alveolar es una enfermedad infrecuente, de etiología desconocida, caracterizada por la presencia de múltiples microcalcificaciones intraalveolares y subpleurales. Presentamos el caso de un paciente asintomático respiratorio, con historia clínica de artritis reumatoide y enfermedad renal crónica.

© 2016 Asociación Colombiana de Reumatología. Publicado por Elsevier España, S.L.U.

Todos los derechos reservados.

Pulmonary alveolar microlithiasis

A B S T R A C T

Pulmonary alveolar microlithiasis is an uncommon disease of unknown aetiology, and is characterised by the presence of multiple sub-pleural and intra-alveolar microcalcifications. We present the case of a patient with rheumatoid arthritis and chronic renal disease, but with no respiratory symptoms.

© 2016 Asociación Colombiana de Reumatología. Published by Elsevier España, S.L.U. All

rights reserved.

* Autor para correspondencia.

Correo electrónico: jgallesterosmunoz@gmail.com (J.G. Ballesteros Muñoz).

<http://dx.doi.org/10.1016/j.rcreu.2016.02.006>

0121-8123/© 2016 Asociación Colombiana de Reumatología. Publicado por Elsevier España, S.L.U. Todos los derechos reservados.

Introducción

La microlitiasis alveolar pulmonar (MAP) es una entidad rara que se caracteriza por la presencia de gránulos microscópicos de fosfato de calcio a nivel alveolar, conocidos como microlitos o calcosferitas¹⁻⁴. Epidemiológicamente, el número de casos descritos en el mundo varía de acuerdo con las referencias bibliográficas, aunque no se superan los 600 casos¹, sin predilección geográfica específica, reportándose casos en todos los continentes⁵⁻⁸. Se observa con más frecuencia en Europa y Asia, siendo los países con el mayor número de casos Japón⁸, Turquía^{9,10} e Italia^{11,12}.

Se considera una enfermedad sistémica¹³ y se han descrito dos formas de presentación, la primera es de carácter familiar hasta en el 50% de los casos¹⁴ y la segunda de carácter esporádico, al no haber relación directa con los miembros familiares¹⁵.

La incidencia de acuerdo al género es variable, aunque en algunas series de casos se reporta de 2:1, mujeres a hombres con predominio de presentación familiar¹⁶, en otras series se hace referencia a mayor proporción en hombres, siendo la mayoría de presentación esporádica, como en los casos en que se toman radiografías de tórax de forma rutinaria para cumplir requisitos laborales o para enrolarse en el ejército^{8,12}. La edad de presentación no está definida, dado que se reportan casos en todas las edades¹⁶, siendo la mayoría descritos entre la segunda y quinta década de la vida^{5,8,17}.

En Colombia se conocen 6 casos que se pueden rastrear y referenciar por diferentes bases de datos (incluido este), con una presentación predominantemente familiar¹⁸⁻²¹.

Presentación de caso

Se trata de un hombre de 44 años de edad, quien consultó al servicio de urgencias del hospital por presentar un cuadro clínico de 6 días de evolución, consistente en dolor epigástrico, tipo ardor, asociado a náuseas y fiebre no cuantificada. Refería antecedentes de artritis reumatoide diagnosticada 15 años atrás, nefrectomía derecha por pielonefritis, consumo crónico de antiinflamatorios no esteroideos, enfermedad renal crónica secundaria, negaba estar tomando glucocorticoides; y manifestó como antecedente familiar la presencia de enfermedad pulmonar en un hermano (después precisada como MAP). Tabaquismo de 3,5 paquetes/año. No refería haber presentado síntomas respiratorios como tos o disnea, así como la presencia de polaquiuria. Negaba presentar inflamación articular o rigidez matutina y ocasionalmente dolor en la segunda articulación metacarpofalángica derecha.

Al ingreso el paciente estaba afebril, deshidratado, con los siguientes signos vitales: presión arterial 120/75 mmHg, frecuencia cardíaca 90 latidos por minuto, frecuencia respiratoria 18 respiraciones por minuto. Peso 47,5 kg, talla 1,62 metros, índice de masa corporal 18,1 kg/m². Saturación arterial de oxígeno de 91%, con fracción inspirada de oxígeno de 0,21. Al examen físico general no se encontraron ruidos agregados a la auscultación pulmonar, abdomen blando, sin presentar signos de irritación peritoneal. No se encontró inflamación o dolor articular, manos con deformidades en cuello de cisne

y desviación cubital. Sin otras alteraciones llamativas. Electrocardiograma normal. El hemograma mostró anemia con volúmenes corpusculares normales, discreta leucocitosis a expensas de los neutrófilos y ligera trombocitosis. El nitrógeno ureico y la creatinina sérica estaban elevados, parcial de orina con presencia de leucocituria, hematuria, nitritos positivos además de cilindros granulosos. La radiografía de tórax reveló la presencia de opacidades micronodulares difusas en ambos campos pulmonares y en la tomografía de tórax de alta resolución se observaban pequeñas y numerosas calcificaciones del tamaño de «granos de arena».

Se consideró como probabilidad diagnóstica la tuberculosis miliar, por lo que se inicia tratamiento antituberculoso; el paciente evoluciona sin cambios en su estado, mejoría de sintomatología urinaria con inicio de antibiótico parenteral y mejoría del dolor abdominal, sin deterioro de su patrón respiratorio. Es valorado por el servicio de Neumología que considera que por hallazgos en la radiografía y tomografía de tórax es conveniente continuar con terapia antituberculosa y programar para fibrobroncoscopia. Posteriormente es valorado por el servicio de Nefrología que consideró seguimiento para eventual inicio de hemodiálisis.

Otros estudios mostraron factor reumatoide de 495 U/ml por nefelometría; niveles de ácido fólico, hierro sérico, transferrina, parathormona intacta, serología, ELISA VIH, serología para hepatitis B y C reportados como negativos y normales. Ecocardiograma transtorácico con fracción de eyección conservada de 65%, disfunción diastólica leve e hipertensión pulmonar leve.

Es llevado a fibrobroncoscopia donde se encontraron divisiones lobares y segmentarias normales, se realiza lavado broncoalveolar de segmento basal anterior izquierdo y se tomó biopsia transbronquial; el resultado del lavado broncoalveolar mostró escasos polimorfonucleares por campo, examen directo con hidróxido de potasio y coloración de Ziehl-Neelsen negativos, determinación de adenosina deaminasa negativa y cultivos negativos. El paciente evoluciona favorablemente sin disnea con resolución del dolor abdominal, con adecuada tolerancia a la terapia antituberculosa y se decide dar salida con orden de continuar tratamiento antituberculoso de forma ambulatoria y control en la consulta externa con reporte de patología. El paciente es valorado en la consulta externa de Neumología, donde se amplía la historia clínica con familiares refiriendo que al hermano se le diagnosticó MAP, 4 años atrás, con reporte de patología que sugería la presencia de MAP, por hallazgo de calcificaciones esféricas y lamelares, sin identificación de granulomas ni malignidad en el material revisado. Por tal motivo se decidió suspender terapia antituberculosa y continuar en control periódico por Neumología y Nefrología. La biopsia fue revisada por el servicio de Patología del Hospital Universitario Simón Bolívar de tercer nivel, así como del Instituto Nacional de Salud confirmando el diagnóstico de MAP.

Discusión

La MAP, fue descrita por primera vez en forma macroscópica en 1686, por Malpighi². Posteriormente Friederich en 1856, es quien describe varias formas de cuerpos amiláceos en el pulmón, que sugerían estar dentro del alvéolo, similares a

los de próstata^{3,22}. Harbitz en 1918, suministra los hallazgos histopatológicos y Schildknecht (1932) los hallazgos radiológicos⁴. Pero es Ludwig Pühr quien en 1933, acuña el término *mikrolithiasis alveolaris pulmonum*^{3,13,23}, como se conoce actualmente.

En 1947 Mariani et al., son los primeros en hacer una descripción completa de la enfermedad, desde los puntos de vista clínico, funcional y radiológico^{1,2}, sin hacerse mención alguna de componente infeccioso^{14,24}.

Se ha observado un componente hereditario, predominantemente un desorden autosómico recesivo⁵, reconociéndose la mutación en el gen SLC34A2 que codifica un cotransportador NaPi-II, este transportador es una proteína de membrana que se expresa predominantemente en los pulmones y glándulas mamarias de los mamíferos, menos reconocida en el intestino, riñón y próstata, siendo el único transportador de fosfato, expresado en los neumocitos tipo II. Es sabido que cuando el surfactante pulmonar es degradado o reciclado, quedan en el espacio alveolar fosfatos producto del metabolismo de los fosfolípidos y al estar presente la mutación sobre la proteína transportadora, se puede encontrar reducida la eliminación de estos fosfatos, con la consecuente formación de microlitos²⁵⁻²⁹.

Dentro de su etiología, se ha intentado asociar con componentes exposicionales^{18,30,31}, específicamente al consumo de snuff en Tailandia, el cual es una mezcla de tabaco seco, goma oriental e ingredientes artesanales, que contienen altas concentraciones de carbonatos y fosfatos de calcio³².

Al momento del diagnóstico más de la mitad de los pacientes están asintomáticos y los hallazgos pulmonares se dan de forma fortuita³³. El curso de la enfermedad es lento y progresivo. En la medida en que la enfermedad avanza, empiezan los síntomas, principalmente la disnea¹². La tos parece no ser una queja común en la mayoría de los pacientes, aunque en algunos puede ser persistente³⁴. Además, se describen astenia, dolor torácico, palpitaciones y pérdida de peso³⁵, ocasionalmente la cianosis y el hipocratismo digital son los primeros signos clínicos¹. Se han descrito también expulsión de microcálculos y hemoptisis^{20,36}. Ya que la mayoría de la literatura es de reportes de casos, se desconoce el curso normal de la enfermedad, asumiéndose un curso crónico, sin presentaciones fulminantes, pero con progresiones rápidas especialmente en niños; lo común en la mayoría de los casos es que hay mala correlación entre los síntomas y los hallazgos radiológicos^{12,37}. Dentro del espectro de la enfermedad se describen otros órganos comprometidos, aunque son raras estas complicaciones⁸, entre los que se encuentran los testículos (microlitiasis testicular) con subsecuente azoospermia, además de compromiso de sistema nervioso simpático^{38,39} y nefrocalcinosis^{40,41}. Otros sitios aún menos frecuentes son el epidídimo, vesículas seminales y próstata^{2,42}. Existen reportes únicos de compromiso en pericardio y osteoartropatía hipertrófica^{2,43}. Actualmente, no se conoce terapia médica efectiva, en la mayoría de los casos el paciente sigue el curso natural de la enfermedad y se considera que puede estar asintomático durante décadas, la progresión de la enfermedad es lenta después del diagnóstico. Sin excepción, todos los pacientes sin tratamiento tienen desenlaces fatales secundarios a falla cardíaca o respiratoria¹.

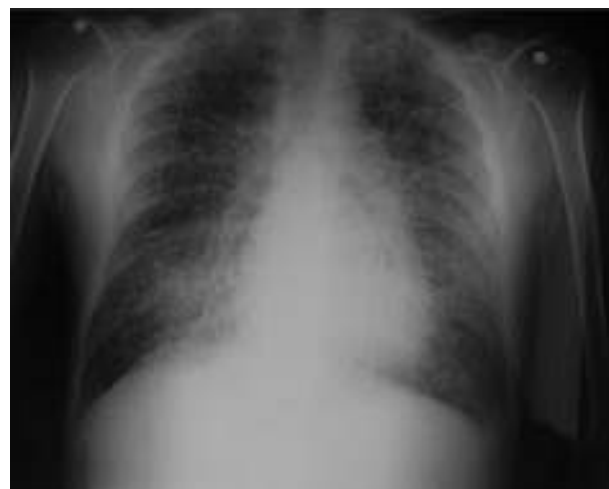

Figura 1 – Radiografía tórax con partículas de arena en ambos campos pulmonares.

Para la realización del diagnóstico, se puede contar con diferentes medios, el más sencillo es el estudio directo de esputo en busca específica de microlitos, aunque su rendimiento diagnóstico es limitado^{1,3} figuras 1-4.

La mayoría de los exámenes (creatinina, nitrógeno ureico, glucemia, uroanálisis) pueden encontrarse normales, ocasionalmente en el hemograma se encuentra poliglobulia^{5,8}. Los niveles séricos de calcio, el magnesio y parathormona intacta son normales¹⁷, aunque hay descripción de pacientes con hipercalcemia (situación rara). Recientemente se reportan elevaciones de los niveles séricos de las proteínas A y D del surfactante pulmonar, considerándose que podría llegar a ser una herramienta para el seguimiento de los pacientes⁸.

Dentro de los exámenes diagnósticos se debe realizar, en primer lugar, una radiografía de tórax, que usualmente muestra calcificaciones micronodulares, bilaterales, opacidades reticulares lineales y uniformidad de tamaño de los microlitos distribuidos a lo largo de todo el árbol bronquial. Los anteriores hallazgos se han descrito como «tormenta de

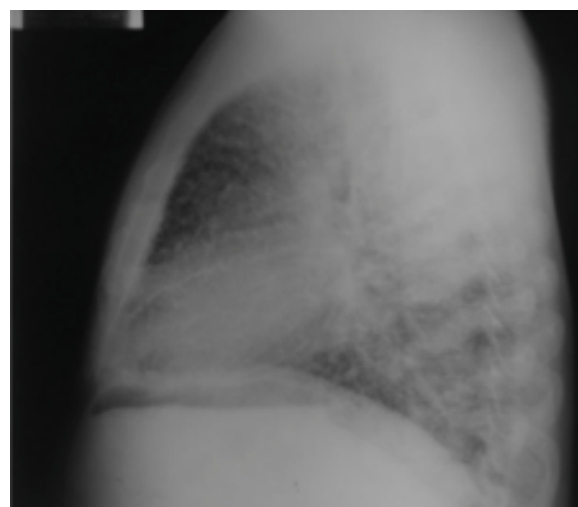


Figura 2 – Radiografía de tórax lateral.

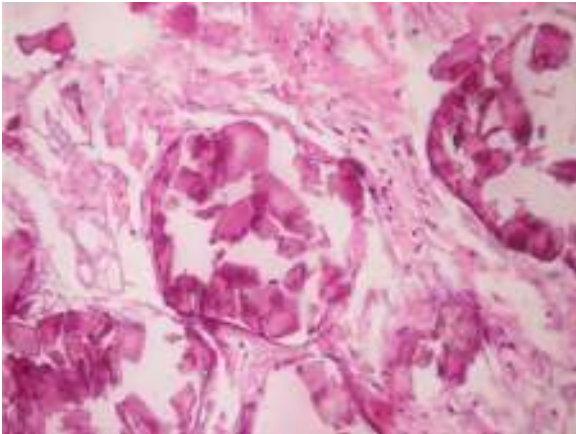


Figura 3 – Microlitos alveolares.

arena» (del inglés sandstorm)⁴⁴ o «tormenta de nieve» (del inglés snowstorm)⁴⁵, que predominan en las áreas basales y mediales del pulmón, con obliteración de los bordes cardiacos y diafragmáticos³⁵.

Se observan depósitos en las superficies subpleurales, resultando en una opacidad lineal, que demarca las divisiones pulmonares y mediastinales⁴⁶, conocida como línea negra pleural (del inglés black pleural line), la cual fue descrita por Felson, considerada como una ilusión visual secundaria a un área radioluciente que se da entre el parénquima pleural y las costillas^{45,47-50}. Otros hallazgos típicos son pequeñas bulas apicales e imagen en panel de abejas, sin mención de compromiso de nódulos linfáticos⁵¹.

Los hallazgos en la tomografía de tórax muestran nódulos calcificados intraalveolares bilaterales^{20,35}, además pueden observarse áreas de alta atenuación en vidrio esmerilado los cuales pareciesen corresponder a pequeños depósitos de microlitos (inferiores a un milímetro), con predilección por las bases pulmonares y segmentos posteriores⁵². Cuando estas áreas de vidrio esmerilado se asocian con engrosamiento de los septos se conocen como patrón de «crazy-paving» o «patrón en empedrado», presentación poco frecuente^{47,51}. Otros hallazgos observados en estadios avanzados de la enfermedad son la presencia de neumotórax espontáneo⁵³, menos frecuente nódulos calcificados, quistes de aire subcondral y

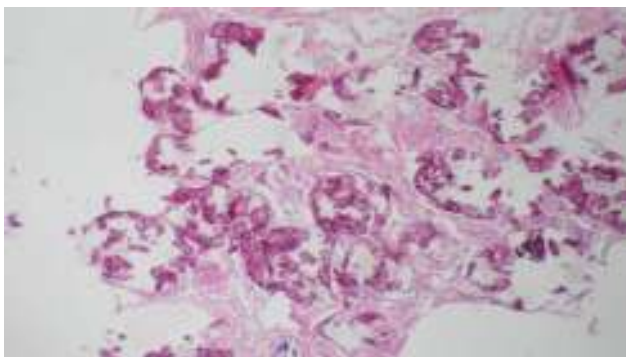


Figura 4 – Presencia de cuerpos esféricos calcificados (calcosferitas).

nódulos confluentes que eventualmente pueden formar consolidaciones en el espacio aéreo^{20,54}.

Cuando se utiliza la gammagrafía pulmonar con tecnecio 99, ayuda a confirmar la naturaleza cálcica de las lesiones pulmonares, con intensa captación difusa del radioisótopo a nivel pulmonar. Se debe aclarar que en estadios tempranos de la enfermedad puede no haber una captación significativa del tecnecio 99^{47,55}.

Cuando la MAP es sospechada en casos de presentación esporádica y teniendo imágenes diagnósticas anormales, es necesaria la utilización de otros test diagnósticos, como la broncoscopia y el lavado broncolaveolar^{56,57}, con el que se puede demostrar la presencia de microlitos, complementado con la toma de biopsia por broncoscopia, especialmente en pacientes pediátricos. Hoy en día es muy rara la utilización de biopsia a cielo abierto, aunque en algunos casos es necesaria^{3,58,59}.

En los hallazgos histopatológicos, se encuentran numerosas calcosferitas laminadas, escasa fibrosis de las paredes alveolares y presencia de macrófagos cargados de hemosiderina. Siendo este el reporte de un gran número de casos. El parénquima pulmonar, en la medida que progresa la enfermedad, se degenera causando bulas y fibrosis intersticial. Se describen casos en los que las calcosferitas comprometen las paredes septales, no solo a nivel del espacio alveolar, sino también a nivel bronquial^{3,22}.

En aquellos casos en que existe el antecedente familiar de MAP, el diagnóstico se establece con el cuadro clínico y los hallazgos imagenológicos ya sea radiografía o tomografía de tórax con infiltrados pulmonares con patrón en tormenta de arena, calcificaciones micronodulares a lo largo de los paquetes broncovasculares, engrosamiento de los septos interlobulares, que comprometen de manera predominante y simétrica a los lóbulos inferiores, sin necesidad de someter al paciente a pruebas invasivas como fibrobroncoscopia y lavado broncoalveolar.

Cuando los microlitos se analizan, se observan de forma irregular, redondeados y en ocasiones ovalados, compuestos de láminas con medidas que pueden variar de 0,01 a 0,3 mm⁵⁵, que parecen aumentar en tamaño con la edad hasta ocupar todo el espacio alveolar⁶⁰ y en estados avanzados entran en contacto con la paredes, dañándolas y siendo estas reemplazadas por tejido fibroso. Los microlitos son compuestos de calcio, fósforo, con concentraciones bajas de hierro, cinc, aluminio y magnesio^{1,22,61}. Su ubicación se da en principio en los lóbulos inferiores, con el transcurrir del tiempo (20 a 30 años), se extienden a todo el pulmón.

La mayoría de los pacientes reportados en la literatura cursan con anomalías en las pruebas de función pulmonar, predominando la reducción del volumen espiratorio forzado en el primer segundo y la capacidad vital, además de disminución de capacidad residual funcional, volumen residual y capacidad total pulmonar^{3,5,62}.

La PAM se ha encontrado relacionada con otras enfermedades tales como la tuberculosis (en ocasiones este es el primer diagnóstico sospechado), la neumonitis intersticial linfocítica, pneumoconiosis y la estenosis mitral².

Hay publicaciones donde se han planteado diferentes medidas terapéuticas con miras a la remoción intraalveolar de las calcosferitas. La primera medida que se planteó fue la

utilización de lavado broncoalveolar, medida que no reportó mejorías clínicas ni beneficios importantes para el paciente, a pesar que se observara que el líquido extraído fuese de aspecto arenoso^{3,24,60}. Otra medida ha sido la utilización de sustancias quelantes y glucocorticoesteroides, que igualmente obtuvo resultados poco satisfactorios⁶³. En estados avanzados, como medida de manejo sintomático se ha planteado la utilización continua de oxígeno, con presión positiva, con resultados paradójicos. Hay descripción de la utilización de etidronato sódico, compuesto conocido por inhibir la formación de hidroxapatita, con mejoría de los infiltrados pulmonares^{1,3,64}, sin embargo, ninguna de estas medidas ha mostrado resultados contundentes como para ser establecida como un tratamiento definitivo. Existe un reporte de caso de 2 pacientes con diagnóstico a los 5 y 9 años de edad que recibieron tratamiento con etidronato durante 9 y 11 años, respectivamente, donde se constató mejoría clínica y radiológica. No existen indicaciones claras para la realización de trasplante pulmonar debido a la falta de índices pronósticos y a la naturaleza insidiosa de la enfermedad, sin embargo, es la única medida efectiva y debe considerarse cuando exista falla cardíaca derecha o insuficiencia respiratoria grave; para maximizar las posibilidades de éxito los pacientes deben ser referidos antes de presentar disfunción grave del ventrículo derecho^{1,3,64}.

El presente caso reportado hace referencia a un caso de MAP, diagnosticada mediante imágenes diagnósticas y estudios anatomopatológicos, que fueron revisados por varios especialistas en las áreas de neumología y patología de la ciudad de Bogotá.

Se esclareció este diagnóstico, dado que el hermano del paciente presentaba una entidad, que en principio el servicio desconocía pero que se había establecido varios años atrás como MAP, después de un chequeo médico de rutina. Se intentó tener acceso a los datos clínicos del hermano, pero no fue posible, se rescató una radiografía suministrada por el mismo familiar, de cuando se hizo el diagnóstico.

Una vez conocida esta información se citó a los otros hermanos, pero solo se tuvo acceso a la radiografía de la hermana mayor, que no mostraba anormalidad alguna.

Responsabilidades éticas

Protección de personas y animales. Los autores declaran que para esta investigación no se han realizado experimentos en seres humanos ni en animales.

Confidencialidad de los datos. Los autores declaran que en este artículo no aparecen datos de pacientes.

Derecho a la privacidad y consentimiento informado. Los autores declaran que en este artículo no aparecen datos de pacientes.

Conflicto de intereses

Los autores declaran no tener ningún conflicto de intereses.

Agradecimientos

Al Dr. Alejandro Ruíz, médico especialista en Medicina Interna y Neumología del Hospital Simón Bolívar; Dr. Edgar Parra, médico especialista en Patología del Instituto Nacional de Salud y al Dr. Fernando Páramo, médico especialista en Medicina Interna del Hospital Simón Bolívar, Servicio de Patología del Hospital Simón Bolívar.

BIBLIOGRAFÍA

- Mariotta S, Ricci A, Papale M, de Clementi F, Sposato B, Guidi L, et al. Pulmonary alveolar microlithiasis: report on 576 cases published in the literature. *Sarcoidosis Vasc Diffuse Lung Dis.* 2004;21:173-81.
- Castellana G, Lamorgese V. Pulmonary alveolar microlithiasis. World cases and review of the literature. *Respiration.* 2003;70:549-55.
- Prakash UB. Pulmonary alveolar microlithiasis. *Semin Respir Crit Care Med.* 2002;23:103-13.
- Abdel-Hakim M, El-Mallah S, Hashem M, Abdel-Halim S. Pulmonary alveolar microlithiasis. *Thorax.* 1959;14:263.
- Lauta VM. Pulmonary alveolar microlithiasis: an overview of clinical and pathological features together with possible therapies. *Respir Med.* 2003;97:1081-5.
- Viswanathan R. Pulmonary alveolar microlithiasis. *Thorax.* 1962;17:251.
- Al-Damluji SF, Al-Omari MM, Al-Fakhri S. Pulmonary alveolar microlithiasis in two siblings from Iraq. *Br J Dis Chest.* 1973;67:246-52.
- Tachibana T, Hagiwara K, Johkoh T. Pulmonary alveolar microlithiasis: review and management. *Curr Opin Pulm Med.* 2009;15:486-90.
- Ortaköylü G, Ketenci A, Ayse B, Emel Ç, Nur Ü. Pulmonary alveolar microlithiasis. *Turkish Respiratory Journal.* 2006;7:034-37.
- Ucan E, Keyf A, Aydilek R, Yalcin Z, Sebit S, Kudu M, et al. Pulmonary alveolar microlithiasis: review of Turkish reports. *Thorax.* 1993;48:171.
- Mariotta S, Guidi L, Papale M, Ricci A, Bisetti A. Pulmonary alveolar microlithiasis: review of Italian reports. *Eur J Epidemiol.* 1997;13:587-90.
- Castellana G, Gentile M, Castellana R, Fiorente P, Lamorgese V. Pulmonary alveolar microlithiasis: clinical features, evolution of the phenotype, and review of the literature. *Am J Med Genet.* 2002;111:220-4.
- Onadeko BO, Abioye AA, Beetlestone CA, Adetuyibi A, Cooke AR, Sofowora EO. Pulmonary alveolar microlithiasis. *Postgrad Med J.* 1977;53:1-7.
- Chan ED, Morales DV, Welsh CH, McDermott MT, Schwarz MI. Calcium deposition with or without bone formation in the lung. *Am J Respir Crit Care Med.* 2002;165:1654-69.
- Yesner R. Pulmonary alveolar microlithiasis revisited. *N Engl J Med.* United States; 2003:84-5. Author reply -5.
- Caffrey PR, Altman RS. Pulmonary alveolar microlithiasis occurring in premature twins. *J Pediatr.* 1965;66:758-63.
- Yang SP, Lin CC. Pulmonary alveolar microlithiasis. *Diseases of the Chest.* 1963;44:163-7.
- Esguerra Gómez G, Lichtem-Berger E, Santamaria A, Carvajal L, Jiménez-Peñuela B, Saaibi E, et al. Familial pulmonary alveolar microlithiasis: four cases from Colombia. S.A.; is microlithiasis also environmental disease. *Radiology.* 1959;72:550-61.

19. Esguerra Gómez G. [Pulmonary alveolar microlithiasis in Colombia]. *Rev Fac Med Univ Nac Colomb.* 1961;29:5-22.
20. Vallejo FJ, Vallejo A. Microlitiasis alveolar pulmonar. *Acta Médica Colombiana.* 2007;32:223-6.
21. Gutiérrez-González C, Angarita J-I, Ballesteros JG, Triana LC. Reporte de caso: microlitiasis alveolar pulmonar. Póster, XIII Congreso colombiano de Neumología. *Rev Colomb Neumol: Asociación Colombiana de Neumología y cirugía de Tórax;* 2009:31.
22. Sears MR, Chang AR, Taylor AJ. Pulmonary alveolar microlithiasis. *Thorax.* 1971;26:704-11.
23. Bhatia J, Thind G. Pulmonary alveolar microlithiasis. *Indian J Tuberculosis.* 1976;33:110.
24. Wallis C, Whitehead B, Malone M, Dinwiddie R. Pulmonary alveolar microlithiasis in childhood: diagnosis by transbronchial biopsy. *Pediatr Pulmonol.* 1996;21:62-4.
25. Murer H, Forster I, Biber J. The sodium phosphate cotransporter family SLC34. *Pflugers Arch.* 2004;447:763-7.
26. Corut A, Senyigit A, Ugur SA, Altin S, Ozcelik U, Calisir H, et al. Mutations in SLC34A2 cause pulmonary alveolar microlithiasis and are possibly associated with testicular microlithiasis. *Am J Hum Genet.* 2006;79:650-6.
27. Huqun, Izumi S, Miyazawa H, Ishii K, Uchiyama B, Ishida T, et al. Mutations in the SLC34A2 gene are associated with pulmonary alveolar microlithiasis. *Am J Respir Crit Care Med.* 2007;175:263-8.
28. Virkki LV, Biber J, Murer H, Forster IC. Phosphate transporters: a tale of two solute carrier families. *Am J Physiol Renal Physiol.* 2007;293:F643-54.
29. Ishihara Y, Hagiwara K, Zen K, Huqun, Hosokawa Y, Natsuhara A. A case of pulmonary alveolar microlithiasis with an intragenetic deletion in SLC34A2 detected by a genome-wide SNP study. *Thorax.* 2009;64:365-7.
30. Akyildiz EU, Ursavas A, Ogur U. Pulmonary alveolar microlithiasis in a textile worker. *Ann Thorac Surg.* 2009;88:e22-4.
31. Giménez C, Pinet C, Fraticelli A, Barlesi F, Orehek J, Astoul P. Alveolar microlithiasis and immunological disorders. *Int J Tuberc Lung Dis.* 2004;8:803.
32. Chinachoti N, Tangchai P. Pulmonary alveolar microlithiasis associated with the inhalation of snuff in Thailand. *Dis Chest.* 1957;32:687-9.
33. Patro S, Kar C. Pulmonary alveolar microlithiasis. *Indian Journal of Radiology and Imaging.* 2006;16:879.
34. Türktas I, Saribas S, Balkanci F. Pulmonary alveolar microlithiasis presenting with chronic cough. *Postgraduate medical journal.* 1993;69:70.
35. Deniz O, Ors F, Tozkoparan E, Ozcan A, Gumus S, Bozlar U, et al. High resolution computed tomographic features of pulmonary alveolar microlithiasis. *Eur J Radiol.* 2005;55:452-60.
36. Wang HY, Shen HH, Jiang ZN. Pulmonary alveolar microlithiasis: report of four familial cases. *Chin Med J (Engl).* 2004;117:950-2.
37. Thomson WB. Pulmonary alveolar microlithiasis. *Thorax.* 1959;14:76-81.
38. Qublan HS, Athamneh I, Al-Kaisi NS. Azoospermia associated with testicular and pulmonary microlithiasis. *Journal of Diagnostic Medical Sonography.* 2003;19:192.
39. Coetzee T. Pulmonary alveolar microlithiasis with involvement of the sympathetic nervous system and gonads. *Thorax.* 1970;25:637-42.
40. Giallauria F, Giallauria G. Pulmonary alveolar microlithiasis. *Thorax.* 2011;66:840.
41. Brandenburg VM, Schubert H. Pulmonary alveolar microlithiasis. *N Engl J Med.* 2003;348:1555-60.
42. Kanat F, Teke T, Imecik O. Pulmonary alveolar microlithiasis with epididymal and periurethral calcifications causing obstructive azospermia. *The international journal of tuberculosis and lung disease: the official journal of the International Union against Tuberculosis and Lung Disease.* 2004;8:1275.
43. Emri S, Coplu L, Selcuk ZT, Sahin AA, Baris YI. Hypertrophic pulmonary osteoarthropathy in a patient with pulmonary alveolar microlithiasis. *Thorax.* 1991;46:145-6.
44. Glynos C, Papathanasiou N, Nikoloutsou I, Stathopoulos GT. Pulmonary alveolar microlithiasis. *Am J Respir Crit Care Med.* 2011;184:740.
45. Miro JM, Moreno A, Coca A, Segura F, Soriano E. Pulmonary alveolar microlithiasis with an unusual radiological pattern. *Br J Dis Chest.* 1982;76:91-6.
46. Balikian JP, Fuleihan FJ, Nucho CN. Pulmonary alveolar microlithiasis. Report of five cases with special reference to roentgen manifestations. *Am J Roentgenol Radium Ther Nucl Med.* 1968;103:509-18.
47. Roca Vanaclocha Y, Narváez JA, Pozuelo C, Monés L. [Alveolar microlithiasis: an uncommon cause of the crazy paving pattern]. *Radiología.* 2008;50:75-8.
48. Xaubet A, Ancochea J, Blanquer R, Montero C, Morell F, Rodríguez Becerra E, et al. Diagnóstico y tratamiento de las enfermedades pulmonares intersticiales difusas. *Arch Bronconeumol.* 2003;39:580-600.
49. Gayathri B, Keerthivasan S. Pulmonary alveolar microlithiasis. *J Medicine.* 2011:55-7.
50. Razi E, Ehteram H, Talari H. Pulmonary alveolar microlithiasis. *Iranian Journal of Radiology.* 2006;3:3.
51. Gasparetto EL, Tazoniero P, Escuissato DL, Marchiori E, Frare ESRL, Sakamoto D. Pulmonary alveolar microlithiasis presenting with crazy-paving pattern on high resolution CT. *Br J Radiol.* 2004;77:974-6.
52. Cluzel P, Grenier P, Bernadac P, Laurent F, Picard JD. Pulmonary alveolar microlithiasis: CT findings. *J Comput Assist Tomogr.* 1991;15:938-42.
53. Batchelor TJ, Ngaage DL, McGivern DV, Cowen ME. Surgical management of pneumothorax in pulmonary alveolar microlithiasis. *Ann Thorac Surg.* 2007;84:290-2.
54. Marchiori E, Franquet T, Gasparetto TD, Goncalves LP, Escuissato DL. Consolidation with diffuse or focal high attenuation: computed tomography findings. *J Thorac Imaging.* 2008;23:298-304.
55. Padhy AK, Sharma SK, Vijayaraghavan M, Gopinath PG. Role of bone scanning in pulmonary alveolar microlithiasis. Report of two cases. *Clin Nucl Med.* 1991;16:458-60.
56. Monabati A, Ghayumi MA, Kumar PV. Familial pulmonary alveolar microlithiasis diagnosed by bronchoalveolar lavage. A case report. *Acta Cytol.* 2007;51:80-2.
57. Barnard NJ, Crocker PR, Blainey AD, Davies RJ, Ell SR, Levison DA. Pulmonary alveolar microlithiasis. A new analytical approach. *Histopathology.* 1987;11:639-45.
58. Greenberg MJ. Miliary shadows in the lungs due to microlithiasis alveolaris pulmonum. *Thorax.* 1957;12:171-4.
59. Kang HW, Kim TO, Oh IJ, Kim YI, Lim SC, Choi YD, et al. A case of pulmonary alveolar microlithiasis. *J Korean Med Sci.* 2011;26:1391-3.
60. Palombini BC, da Silva Porto N, Wallau CU, Camargo JJ. Bronchopulmonary lavage in alveolar microlithiasis. *Chest.* 1981;80:242-3.
61. Barbolini G, Rossi G, Bisetti A. Pulmonary alveolar microlithiasis. *N Engl J Med.* United States. 2002:69-70.
62. Fiore CA, Duarte Sotelo L, Vázquez S, Mirofsky M, Bauni C. [Pulmonary alveolar microlithiasis]. *Medicina (B Aires).* 2006;66:50.
63. Gowrinath K, Warriar AR. Pulmonary alveolar microlithiasis. *Lung India.* 2006;23:42.
64. Shigemura N, Bermudez C, Hattler BG, Johnson B, Crespo M, Pilewski J, et al. Lung transplantation for pulmonary alveolar microlithiasis. *J Thorac Cardiovasc Surg.* 2010;139:e50-2.