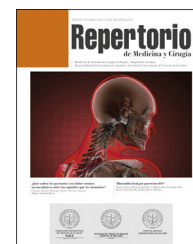



# Repertorio de Medicina y Cirugía

[www.elsevier.es/repertorio](http://www.elsevier.es/repertorio)



## Artículo de reflexión

# Fascículo longitudinal inferior: una nueva mirada del lenguaje



## Inferior longitudinal fasciculus: A new look at language

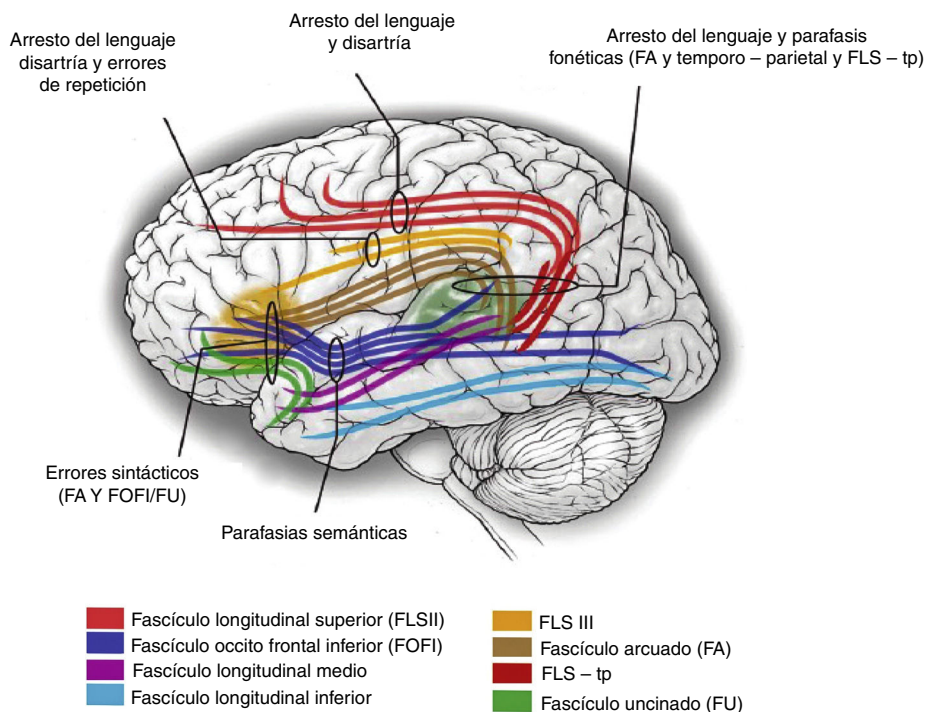
Durante años se ha hablado de un modelo rígido de la representación cortical de las áreas elocuentes, sin embargo los avances en neurociencias traen un nuevo concepto de organización más flexible y dinámica anatómico-funcional del sistema nervioso central, lo que ha marcado un cambio importante en los procedimientos neuroquirúrgicos, logrando de esta manera un mejor entendimiento de procesos cognitivos mediados por redes de conexión, en un contexto amplio de plasticidad que incorpora epicentros funcionales interconectados por tractos de fibras cortas y largas de sustancia blanca, concepto que se ha llamado «hodología» del griego *hodos*: vías y *topos*: regiones<sup>1,2</sup>.

Desde 1861 cuando Paul Broca describe las áreas que llevan su nombre se habían hallado algunos fascículos que conectan áreas claramente establecidas de la corteza, además de conexiones subcorticales que se han relacionado con la memoria y el lenguaje. En los últimos años se ha empezado a describir un nuevo modelo donde se considera que estas vías viajan en doble dirección o de forma dual mejorando el transporte de la información, como se evidencia en la vía visual con representación en la corteza occipital, la cual recibe aferencias por una vía ventral temporal que habla del ¿qué? donde se reconocen los objetos y una dorsal o parietal que aporta información del ¿cómo? lo que permite orientación espacial en procura de la coordinación del movimiento; de esta manera se establece un área de reconocimiento fonológico e interpretación del lenguaje en la circunvolución temporal posterior superior y la cisura temporal superior, los mayores componentes que configuran el área de Wernicke, de esta manera algunos autores como Hugues Duffau, Hickok y Poeppel quienes argumentan que los procesos fonológicos y semánticos ocurren en paralelo mediante redes de conexión dorsales y mediales o también llamadas fascículos. Avances inmensurables se han logrado mediante el uso de técnicas como el mapeo por electrocortico-estimulación, resonancia magnética nuclear funcional (fRMN) o mediante imágenes por tensor de difusión (DTI) que finalmente utiliza la difusión anisotrópica de moléculas de agua a lo largo de los tractos fibrosos mediante RMN para reconstruir las uniones de sustancia blanca<sup>2-11</sup>.

El uso de estas nuevas técnicas ha hecho que se pueda plantear lo que hoy se pueden denominar las vías de fibras subcorticales, que han sido identificadas mediante la electrocortico-estimulación permitiendo una mejor definición de las redes subyacentes al procesamiento del lenguaje, describiendo vías como los fascículos arcuato y longitudinal superior (SLF) que son los 2 principales involucrados en el tracto dorsal, este último compuesto por 4 subredes (SLF: I, II, III y IV) (fig. 1)<sup>2,3,11</sup>.

El fascículo longitudinal inferior es un conjunto de fibras de materia blanca que se encarga de interconectar regiones frontales y occipitales, pasando en forma horizontal paralela al cuerno temporal del ventrículo lateral, y representa una de las fibras de asociación en conjunto con el cíngulo, el SLF y el medial<sup>12</sup>. El fascículo inferior fronto occipital (IFOF) es una conexión de sustancia blanca anteroposterior que va desde la corteza frontal inferior y pre-frontal dorso lateral hasta la temporal posterior y occipital, después pasa a través del piso anterior de la capsula externa, el IFOF cursa medialmente en el lóbulo temporal y envía radiaciones mediales e inferiores desde la circunvolución temporal, así como desde el lóbulo occipital.

Lo anterior nos muestra la importancia de concebir el cerebro más que una unidad con funciones delimitadas por áreas, como una funcional perfectamente interconectada, donde mediante la estimulación de las uniones profundas del surco temporal superior (STS) y la extensión anterior como la corteza subyacente en la región temporal y frontal, precipita numerosas parafasias semánticas, mientras que la estimulación de otras estructuras adyacentes incluyendo el fascículo longitudinal medial que conecta regiones temporales anteriores y posteriores, o el fascículo longitudinal inferior que conecta el polo temporal con el lóbulo occipital; el fascículo uncinado que conecta el lóbulo temporal anterior y el frontal inferior, pueden también jugar un papel importante en la función semántica. Algunos datos generan controversia, cuando de reseca este se trata y su impacto sobre el lenguaje, pues se ha demostrado que removerlo quirúrgicamente lleva a un daño en el reconocimiento de rostros, mientras que otro



**Figura 1 – Se grafican los diferentes tractos o fascículos de sustancia blanca que transportan la información de manera bidireccional, los cuales se clasifican en: fibras de asociación, comisurales y de proyección. Derechos de autor Edward F. Chang. Publicado con permiso.**

trabajo ha mostrado que la estimulación y la resección parcial no lleva a ningún déficit duradero; esta discrepancia pudiese estar explicada por la plasticidad de las vías como resultado del crecimiento lento de tumores<sup>2,13</sup>. Las vías ventrales del IFOF también han sido implicadas en procesos sintácticos del lenguaje. Estudios de tractografía han mostrado que las vías de materia blanca ventral conectan la corteza frontal inferior con la parte posterior de la circunvolución temporal medial (MTG) y el giro temporal superior (STG) anterior, involucrados en la habilidad de aprender simples reglas gramaticales, en las cuales, la sucesión de palabras se traducen en probabilidades. Aún no es clara la función de las vías ventrales de IFOF o fascículo uncinado, aunque existen algunos datos que consideran precisar el papel tanto de las vías ventrales como dorsales en la organización sintáctica. Sin embargo, es necesaria más información acerca de estas<sup>2</sup>. Ahora incurSIONA un término emergente que considera el daño de la vía visual cerebral y es típicamente diagnosticado en enfermedad de sustancia blanca periventricular (ESBP), que es un patrón encontrado en población infantil con parálisis cerebral. No solo involucra de manera aguda pérdida visual, sino también alteración de la función de los miembros superiores e inferiores, además de compromiso en el reconocimiento de objetos y con frecuencia retardo en el neurodesarrollo, por lo que se deben hacer evaluaciones cognitivas. Estos adelantos permiten dilucidar nuevas redes funcionales que expliquen dichos hallazgos<sup>14</sup>.

Por último, se han encontrado modelos flexibles de la función cortical mediados por tractos de fibras de sustancia blanca que interconectan con información bidireccional de diferentes regiones corticales y subcorticales, entre ellos

el fascículo longitudinal inferior con un gran impacto en funciones de lenguaje, como se ha documentado gracias a procesos de electrocortiestimulación e imágenes funcionales por DTI. Todo esto no es más que un abrebocha a un mundo fascinante por descubrir.

**BIBLIOGRAFÍA**

1. De Benedictis A, Duffau H. Brain hodotopy: From esoteric concept to practical surgical applications. *Neurosurgery*. 2011;68:1709-23, discussion 1723.
2. Chang EF, Raygor KP, Berger MS. Contemporary model of language organization: An overview for neurosurgeons. *J Neurosurg*. 2015;122:250-61.
3. Amemiya K, Naito E. Importance of human right inferior frontoparietal network connected by inferior branch of superior longitudinal fasciculus tract in corporeal awareness of kinesthetic illusory movement. *Cortex*. 2016;78:15-30.
4. Zöllei L, Stevens A, Huber K, Kakunoori S, Fischl B. Improved tractography alignment using combined volumetric and surface registration. *Neuroimage*. 2010;51:206-13.
5. Kamali A, Yousem DM, Lin DD, Sair HI, Jasti SP, Keser Z, et al. Mapping the trajectory of the stria terminalis of the human limbic system using high spatial resolution diffusion tensor tractography. *Neurosci Lett*. 2015;608:45-50.
6. Hong JH, Lee J, Cho YW, Byun WM, Cho HK, Son SM, et al. Limb apraxia in a patient with cerebral infarct: Diffusion tensor tractography study. *NeuroRehabilitation*. 2012;30:255-9.
7. Bi Y, Han Z, Zhong S, Ma Y, Gong G, Huang R, et al. The white matter structural network underlying human tool use and tool understanding. *J Neurosci*. 2015;35:6822-35.

8. Fernández-Miranda JC, Rhoton AL, Alvarez-Linera J, Kakizawa Y, Choi C, de Oliveira EP. Three-dimensional microsurgical and tractographic anatomy of the white matter of the human brain. *Neurosurgery*. 2008;62 Suppl 3:S989-1026, discussion 1026-1028.
9. Yagmurlu K, Vlasak AL, Rhoton AL. Three-dimensional topographic fiber tract anatomy of the cerebrum. *Neurosurgery*. 2015;11 Suppl 2:S274-305, discussion 305.
10. Poeppel D, Emmorey K, Hickok G, Pylkkänen L. Towards a new neurobiology of language. *J Neurosci*. 2012;32:14125-31.
11. du Boisgheheneuc F, Levy R, Volle E, Seassau M, Duffau H, Kinkingnehun S, et al. Functions of the left superior frontal gyrus in humans: A lesion study. *Brain*. 2006;129:3315-28.
12. Kiuchi K, Morikawa M, Taoka T, Kitamura S, Nagashima T, Makinodan M, et al. White matter changes in dementia with Lewy bodies and Alzheimer's disease: A tractography-based study. *J Psychiatr Res*. 2011;45:1095-100.
13. Buckalew N, Haut MW, Aizenstein H, Rosano C, Edelman KD, Perera S, et al. White matter hyperintensity burden and disability in older adults: Is chronic pain a contributor? *PM R*. 2013;5:471-80, quiz 80.
14. Ortibus E, Verhoeven J, Sunaert S, Casteels I, de Cock P, Lagae L. Integrity of the inferior longitudinal fasciculus and impaired object recognition in children: A diffusion tensor imaging study. *Dev Med Child Neurol*. 2012;54:38-43.

Eduardo Palacios y Carlos Clavijo-Prado\*  
Grupo de Neurología, Fundación Universitaria Ciencias de la Salud,  
Hospital de San José, Bogotá, Colombia

\* Autor para correspondencia.

Correo electrónico: [carlosandresclavijo@hotmail.com](mailto:carlosandresclavijo@hotmail.com)  
(C. Clavijo-Prado).  
0121-7372/

© 2016 Fundación Universitaria de Ciencias de la Salud-FUCS. Publicado por Elsevier España, S.L.U. Este es un artículo Open Access bajo la licencia CC BY-NC-ND (<http://creativecommons.org/licenses/by-nc-nd/4.0/>).  
<http://dx.doi.org/10.1016/j.reper.2016.11.007>