




www.elsevier.es/rccot



ORIGINAL

Reemplazo de hombro ambulatorio: Presentación de protocolo perioperatorio y resultados iniciales



Daniela Gutiérrez Zúñiga^{a,*}, David Navia-Rivera^b, Felipe Valbuena^c y Mauricio Largacha^d

^a Residente de Ortopedia y Traumatología, Pontificia Universidad Javeriana, Bogotá D.C., Colombia

^b Médico y cirujano, Pontificia Universidad Javeriana, Bogotá D.C., Colombia

^c Ortopedista y Traumatólogo, Cirujano de hombro y codo, Médico adscrito Clínica del Country, Profesor Instructor Pontificia Universidad Javeriana, Coordinador Académico del programa de especialización en Ortopedia y Traumatología, Bogotá D.C., Colombia

^d Ortopedista y Traumatólogo, Cirujano de hombro y codo, Médico adscrito Clínica del Country, Profesor Clínico Adjunto Pontificia Universidad Javeriana, Bogotá D.C., Colombia

Recibido el 24 de marzo de 2021; aceptado el 22 de junio de 2021

Disponibile en Internet el 14 de julio de 2021

PALABRAS CLAVE

Artroplastia de hombro;
Cirugía ambulatoria;
Bombas de infusión elastomérica;
Nivel de evidencia: IV

Resumen

Introducción: El reemplazo de hombro es efectivo para mejorar el dolor y la funcionalidad en patologías crónicas del hombro. Considerando los riesgos y costos asociados a la estancia hospitalaria, realizar este procedimiento de forma ambulatoria surge como una opción para optimizar esta estrategia terapéutica.

Materiales & Métodos: Estudio observacional descriptivo prospectivo de pacientes operados por un mismo cirujano con artroplastia de hombro ambulatoria (RHA) utilizando analgesia regional con bomba de infusión elastomérica. Se registraron las escalas de ASES y SANE, el dolor, la satisfacción del paciente, las complicaciones y reingresos a 90 días.

Resultados: Se intervinieron 10 pacientes de un promedio de edad de 59.6 (± 3.9) años, siendo el 40% prótesis anatómicas, 50% reversas y 10% hemiarthroplastia. Al cuarto día postoperatorio el dolor por EVA fue 1,3 ($\pm 0,62$) y al décimo día 2,7 ($\pm 1,1$). La puntuación SANE antes del procedimiento fue de 31 ($\pm 9,7$), y 90 días después fue de 76,1 ($\pm 6,8$). Todos los pacientes refirieron una alta satisfacción. Un paciente al 3er día presentó un episodio de broncoespasmo leve, tratado de forma ambulatoria. Un paciente presentó una infección superficial que mejoró completamente con el antibiótico oral. No se presentaron reingresos o consultas a urgencias a 90 días.

* Autor para correspondencia. Residente de Ortopedia y Traumatología. Pontificia Universidad Javeriana. Dirección: Carrera 7 No. 40 - 62 Piso 9, Departamento de Ortopedia Hospital Universitario San Ignacio. Bogotá - Colombia.

Correo electrónico: danielagutierrez@javeriana.edu.co (D. Gutiérrez Zúñiga).

Discusión: Se presentan los desenlaces a corto plazo de la primera serie de casos en nuestro medio de RH ambulatorio. Este procedimiento puede ser realizado de forma segura, siguiendo un protocolo estandarizado y realizando una juiciosa selección de los pacientes.

© 2021 Sociedad Colombiana de Ortopedia y Traumatología. Publicado por Elsevier España, S.L.U. Todos los derechos reservados.

KEYWORDS

Shoulder arthroplasty; Outpatient; Elastomeric pump; Evidence level: IV

Same-day discharge shoulder arthroplasty: Perioperative protocol and initial results

Abstract

Background: Shoulder arthroplasty is an effective procedure to improve pain and function in chronic shoulder pathologies. Considering the risks and costs associated with hospital stay, performing joint replacements on an outpatient setting emerges as an option to optimize this therapeutic strategy.

Methods: A prospective analysis was performed in 10 patients undergoing same-day discharge total shoulder arthroplasty with anatomic and reverse prostheses. Pain was managed with a continuous peripheral interscalene block using an elastomeric infusion pump. ASES and SANE scores, pain, patient satisfaction, complications, and readmissions after 90 days were recorded.

Results: 10 patients (average age 59.6 (\pm 3.9) years) underwent outpatient shoulder arthroplasty (50% reverse shoulder arthroplasty, 40% total shoulder arthroplasty and 10% hemiarthroplasty). On post-operative day 4, mean visual analogue scale (VAS) for pain assessment was 1.3 (\pm 0.62) and day 10, 2.7 (\pm 1.1). Pre-operative SANE score was 31 (\pm 9.7), and 90 days after the procedure was 76.1 (\pm 6.8). All patients were satisfied with the procedure. One patient had a mild bronchospasm on day 3 that resolved with bronchodilators on an outpatient basis. One patient had a superficial surgical site infection that resolved completely with oral antibiotics administration. There were no re-admissions or major complications.

Discussion: We present short- to medium-term outcomes of the first case series in our setting of shoulder replacement performed with same-day discharge. This procedure can be performed safely, following a standardized protocol and making a judicious selection of patients.

© 2021 Sociedad Colombiana de Ortopedia y Traumatología. Published by Elsevier España, S.L.U. All rights reserved.

Introducción

El reemplazo total de hombro es un procedimiento efectivo para mejorar el dolor y la funcionalidad en patologías crónicas del hombro que, debido a su éxito, cada vez se realizan con mayor frecuencia a nivel mundial¹⁻³. Considerando los riesgos asociados a la estancia hospitalaria y los costos generados de la hospitalización, realizar reemplazos articulares de forma ambulatoria surge como una opción para optimizar esta estrategia terapéutica. En particular, con las restricciones a los procedimientos electivos que implican hospitalización postquirúrgica durante el periodo de pandemia por COVID-19, realizar cirugías electivas de forma ambulatoria reduce esta ocupación potencial de camas y disminuye potencialmente el riesgo de contagio intrahospitalario. Por otra parte, en comparación con los reemplazos articulares del miembro inferior, los reemplazos articulares de hombro tienen menores tasas de reingresos, menor sangrado y menores complicaciones tromboembólicas^{4,5}. Para permitir la realización de cirugías de corta estancia o ambulatorias es esencial realizar un manejo interdisciplinario con anestesiología, para brindar un adecuado manejo del dolor postoperatorio. El desarrollo de analgesia multimodal^{6,7} y los dispositivos de infusión como bombas elastoméricas son

una opción efectiva y segura para controlar el dolor en el postoperatorio mediano y asegurar un egreso temprano del paciente sin generar reingresos por un mal control de dolor.

Se presentan los desenlaces de un estudio observacional de reemplazos de hombro con hemiarthroplastia, prótesis anatómica y prótesis reversa en pacientes seleccionados, para demostrar que este modelo de intervención puede ser seguro, mejora los desenlaces funcionales con una alta satisfacción para los pacientes sin aumentar las complicaciones o reingresos.

Materiales y Métodos

Se realizó un estudio observacional descriptivo de pacientes con a reemplazo de hombro (RH) realizado de forma ambulatoria, definida como menos de 8 horas de estancia hospitalaria posterior a la finalización del procedimiento, por un cirujano de hombro. Se seleccionaron adultos entre 18 y 70 años de edad con diagnósticos de artrosis glenohumeral, artropatía por manguito rotador, artropatías inflamatorias o fracturas conminutas de húmero proximal con indicación de reemplazo total de hombro. Se evaluaron pacientes intervenidos entre el 2020 y el 2021. El proyecto fue aprobado por el comité de investigación de la

institución donde fue llevado a cabo y fue realizado conforme a los acuerdos establecidos en la declaración de Helsinki. Se protegió la confidencialidad de los pacientes y sus datos de acuerdo a la normativa nacional.

Consideraciones pre quirúrgicas

La selección de los pacientes candidatos a RH se realizará de acuerdo a los criterios establecidos por Fournier en 2018⁸. Según este algoritmo, son candidatos pacientes menores a 70 años, y se excluyen aquellos con comorbilidades pulmonares (enfermedad pulmonar obstructiva crónica, síndrome de apnea del sueño,), obesidad (IMC >35 kg/m²), anemia (hematocrito menor de 30%) o antecedente de eventos tromboticos (tromboembolismo pulmonar o trombosis venosa profunda). También se excluyeron pacientes con comorbilidades cardiovasculares descompensadas, uso de anticoagulación plena, más de 2 stents coronarios, insuficiencia cardíaca congestiva, intervenciones cardíacas en los 6 meses previos al procedimiento (implantación de marcapasos o cardiodesfibrilador implantable, cateterismo cardíaco o cirugía cardiovascular abierta). En estos pacientes se realizó como medida adicional una valoración interdisciplinaria y se tomó la decisión en conjunto con anestesiología y cardiología para realizar el procedimiento de forma ambulatoria de acuerdo con el control de estas patologías (fig. 1).

Los pacientes recibieron información sobre el tipo de procedimiento a realizar. Todos los pacientes diligenciaron un consentimiento informado explicando el procedimiento a seguir, los riesgos y complicaciones y la opción de realizar el procedimiento de manera intrahospitalaria o ambulatoria. Se registró previo al procedimiento la funcionalidad por escala de ASES validada en español (ASES por sus siglas en inglés, American Shoulder and Elbow Surgeons Standardized Shoulder Assessment Form), el dolor preoperatorio por escala visual análoga del dolor (EVA) así como la percepción de la funcionalidad del hombro por la evaluación SANE validada en español (Single Assessment Numeric Evaluation).

Procedimiento quirúrgico

Los pacientes fueron intervenidos por un mismo cirujano de hombro en dos institucionales de salud. Se realizó un reemplazo de hombro con hemiartroplastia, prótesis reversa o anatómica bajo anestesia general en posición silla de playa con abordaje deltopectoral. Los procedimientos fueron realizados antes de las 12 del medio día. Se administró una dosis endovenosa de antibiótico (Cefazolina 2g por vía intravenosa) 60 minutos antes de la incisión y una segunda dosis posterior al egreso del paciente de la institución. La herida fue cubierta con apósito quirúrgico impermeable el cual no fue retirado hasta 10 días posteriores al procedimiento.

Antes de la finalización de la anestesia se realizó con uso de transductor de alta frecuencia en el surco interescalénico en sentido transversal a nivel de la raíz de C5 del plexo braquial entre los músculos escalenos anterior y medio, el posicionamiento del catéter de bomba elastomérica. Se posicionó una aguja mediante un acceso posterior entre el elevador de la escápula y el trapecio hasta encontrarse adyacente a las raíces de C5-C6 confirmando la localización por ultrasonido, tunelizando el catéter y acoplándolo a una

bomba elastomérica con bupivacaína al 0.1% a una tasa de 4 ml/hora.

Los pacientes fueron dados de alta entre las 8 horas posteriores a la finalización del procedimiento con inmovilizador en neutro e indicaciones en casa (abrir y cerrar la mano, movilización del codo, uso de bola antiestrés, marchas cortas en casa y uso de incentivo respiratorio). Para el manejo ambulatorio se formuló antiagregación oral (Ácido acetil-salicílico 100 mg vía oral al día por 21 días) y como analgesia complementaria se formuló acetaminofén con hidrocodona (325 mg/5 mg cada 8 horas en caso de dolor por 7 días). Se realizó una valoración vía telefónica 24 horas posteriores a la cirugía para evaluar el estado general del paciente, nivel de dolor y posibles complicaciones (fig. 2).

Seguimiento postoperatorio

Se realizó un control clínico presencial por el cirujano a los 4 días posteriores a la intervención donde se evaluó el nivel de dolor por EVA y se retiró la bomba elastomérica. Los pacientes fueron valorados nuevamente al décimo día del procedimiento, registrando el nivel de dolor por EVA. En esta valoración se retiró el apósito quirúrgico y según la cicatrización se realizó el retiro de puntos de sutura de la herida quirúrgica. Además, se evaluó una radiografía postoperatoria para evaluar los componentes de la prótesis. Todos los pacientes siguieron el mismo esquema de rehabilitación, luego de periodo inicial de inmovilización en neutro por 4 semanas e iniciando terapia física por 7 semanas.

Se analizaron los registros de historias clínicas para evaluar los datos demográficos de los pacientes así como los antecedentes para estratificar el riesgo por escala de ASA. Se realizó un análisis de frecuencias y proporciones. Se analizaron las complicaciones postoperatorias y de reingresos a corto y mediano plazo (hasta 90 días postoperatorios) así como eventuales consultas al servicio de urgencias. En cada control se registró el dolor por EVA (a los 4 días y 10 días). A los 90 días del procedimiento se evaluó nuevamente la funcionalidad del hombro por la puntuación SANE y la satisfacción con el procedimiento por vía telefónica.

Análisis de los datos

Los datos fueron recolectados en una base de datos confidencial (Ninox Database) protegiendo la identidad y los datos personales anonimizando los datos de los pacientes y los números de documento, a la cual tuvieron acceso únicamente los investigadores. Se realizó un análisis estadístico de los resultados mediante frecuencias y proporciones para las variables cuantitativas y mediante medias y desviación estándar con un IC del 90% para las variables cuantitativas.

Resultados

Se intervinieron 10 pacientes desde septiembre hasta noviembre del año 2020. De estos pacientes 6 fueron de sexo femenino (60%), y el promedio de edad fue de 59.6 (± 3.9) años. Siete pacientes tenían diagnóstico de artrosis glenohumeral primaria, un paciente artropatía por manguito rotador Hamada 4, un paciente ruptura masiva irreparable del

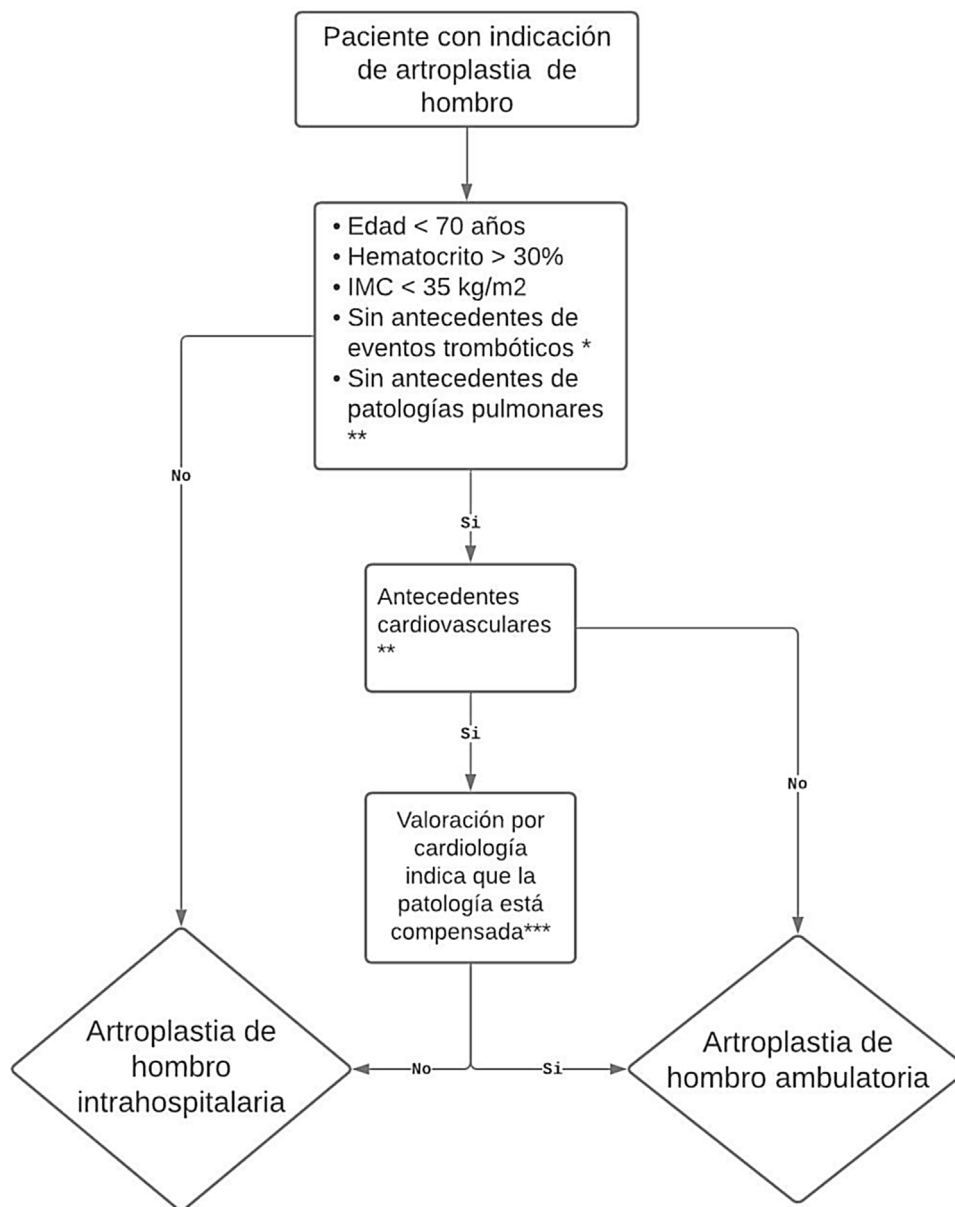


Figura 1 Algoritmo de selección de pacientes para realizar reemplazos de hombro de manera ambulatoria teniendo en cuenta los criterios de Fournier. * Trombosis venosa profunda o tromboembolismo pulmonar. ** Enfermedad pulmonar obstructiva crónica, asma, apnea obstructiva del sueño. *** Uso de anticoagulación plena y más de 2 stents coronarios, insuficiencia cardíaca congestiva, intervenciones cardíacas 6 meses previas al procedimiento (implantación de marcapasos o cardiodesfibrilador implantable, cateterismo cardíaco o cirugía cardiovascular abierta). *** En caso de patologías cardiovasculares se indica una valoración por cardiología para definir si el paciente es candidato a ser intervenido ambulatoriamente.

manguito rotador sin signos de artropatía y un paciente, luxación inveterada del hombro. Se realizaron 1 hemiarthroplastia, 4 reemplazos totales de hombro con prótesis anatómicas (Turon™ Modular System DJO, Lewisville TX) y 5 con prótesis reversas (Reverse® Shoulder Prosthesis RSP. DJO, Lewisville TX). En promedio el puntaje de ASES prequirúrgico fue de 23.14 (±7.4), la evaluación subjetiva del hombro SANE antes de cirugía fue de 33% (±9.0) y el dolor previo al procedimiento en EVA se encontraba en 8/10 (±0.7) (tabla 1).

Al cuarto día postquirúrgico, en la primera valoración ambulatoria donde se realiza el retiro de la bomba

elastomérica, el promedio de dolor por EVA se encontraba en 1,3 (±0,62). Al décimo día, en la segunda valoración donde se evaluó el dolor y se realizó retiro del apósito quirúrgico y los puntos de sutura el dolor se encontraba en 2,7 (±1,1) (fig. 3). La percepción funcional del hombro evaluada por la evaluación SANE antes del procedimiento fue de 31 (±9,7), y 90 días después de la cirugía fue de 76,1 (±6,8) (fig. 4).

Uno de los pacientes presentó un episodio de dificultad respiratoria leve al tercer día postoperatorio, el cual fue valorado por consulta de telemedicina, y mejoró completamente con uso de broncodilatadores en casa, sin requerir ingresos a urgencias ni hospitalizaciones. Otro de

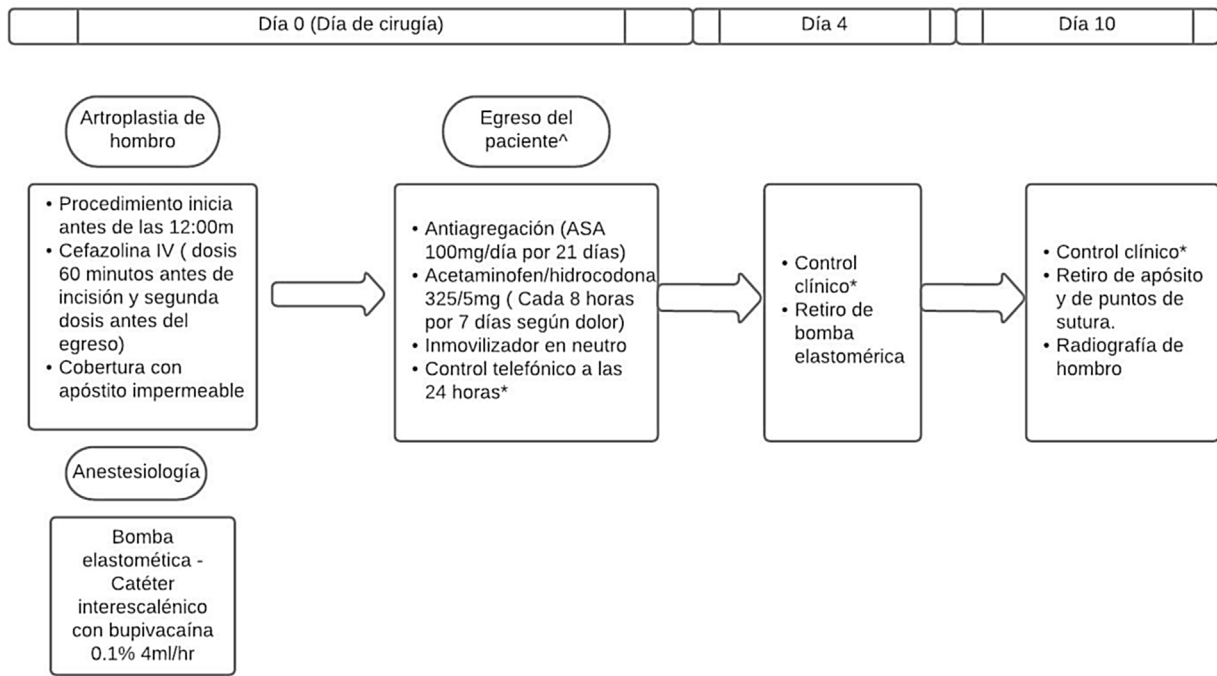


Figura 2 Algoritmo de manejo el día de la intervención y los primeros 10 días del postoperatorio. Êgreso de la institución hasta máximo 8 horas después del procedimiento es considerado como ambulatorio. * En los controles se registra el dolor por escala visual análoga y posibles complicaciones.

Tabla 1 Características demográficas y funcionales de los pacientes previa al procedimiento

Variable (n, %)	
Sexo masculino	4 (40%)
Sexo femenino	6 (60%)
Edad (años)	59.6 (±3.9)
Diagnóstico	
Artrosis glenohumeral primaria	7 (70%)
Luxación glenohumeral inveterada	1 (10%)
Artropatía por manguito rotador Hamada 4	1 (10%)
Lesión masiva irreparable del manguito rotador	1 (10%)
Prótesis reversa	5 (50%)
Prótesis anatómica	4 (40%)
Hemiarthroplastia	1 (10%)
ASES* pre-quirúrgico	23.14 (±7.4)
SANE** pre-quirúrgico	33% (±9.0)
EVA *** pre-quirúrgica	8 (±0.7)

ASES: American Shoulder and Elbow Surgery, validada al español. SANE: Single Assessment Numerical Evaluation, validada al español. EVA: Escala Visual Análoga del dolor.

los pacientes presentó en la primera semana posterior al procedimiento una infección de sitio operatorio superficial, sin signos de infección profunda y con resultados paraclínicos de hemograma y reactantes de fase aguda dentro de límites normales. Fue valorado por telemedicina, sin implicar reingreso a urgencias u hospitalización. Sus síntomas resolvieron completamente con terapia antibiótica oral por

7 días, sin ningún síntoma a los 90 días que sugiera infección profunda.

No se reportaron a 90 días de la cirugía, reingresos, consultas a urgencias ni otras complicaciones. Todos los pacientes se mostraron altamente satisfechos con la intervención. Al preguntarles sobre la satisfacción del procedimiento, realizando la pregunta de si volverían a realizar la intervención de manera ambulatoria, todos respondieron de manera afirmativa.

Discusión

El aumento de la esperanza de vida y la prevalencia de adultos mayores cada vez más funcionales han aumentado la necesidad de intervenciones quirúrgicas como los reemplazos articulares⁹. La artroplastia total de hombro ha evolucionado en un procedimiento seguro y eficaz que logra devolver funcionalidad al paciente con diagnósticos como artrosis glenohumeral o artropatía del manguito rotador, fracturas de húmero proximal, por lo que no es de extrañar que sea usado con mayor frecuencia cada año. Por ejemplo, en Finlandia, Harjula observó un crecimiento anual del 7% en la incidencia de la artroplastia de hombro desde el 2004 al 2016, siendo mucho más frecuente a partir de los 60 años; en Dinamarca, Rasmussen observó que en el 2006 se realizaron menos de 150 artroplastias con respecto a casi 400 realizadas en el 2015, un incremento del 179% con respecto a un crecimiento poblacional del 4% en el mismo periodo¹. En Estados Unidos, en el periodo comprendido entre 1993 y el 2008 se observa un incremento rápido en el número de artroplastias totales de hombro realizadas, de 6.292 procedimientos realizados a 26.733 al terminar el 2008, multiplicando la línea

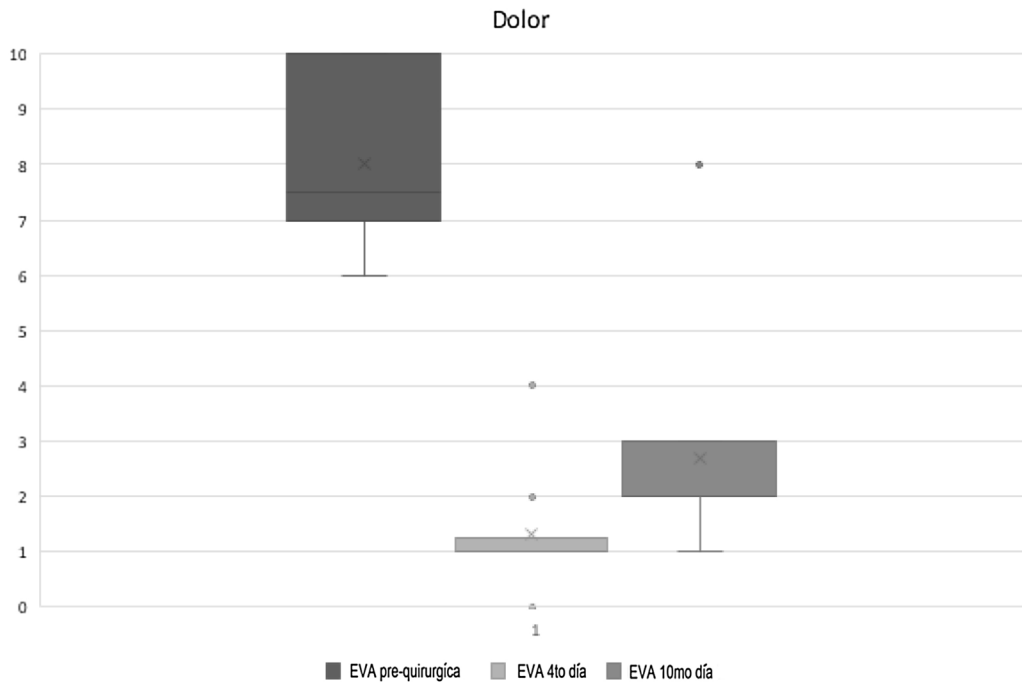


Figura 3 Dolor por escala visual análoga prequirúrgico, al cuarto día (momento del retiro de la bomba elastomérica) y al décimo día después del procedimiento.

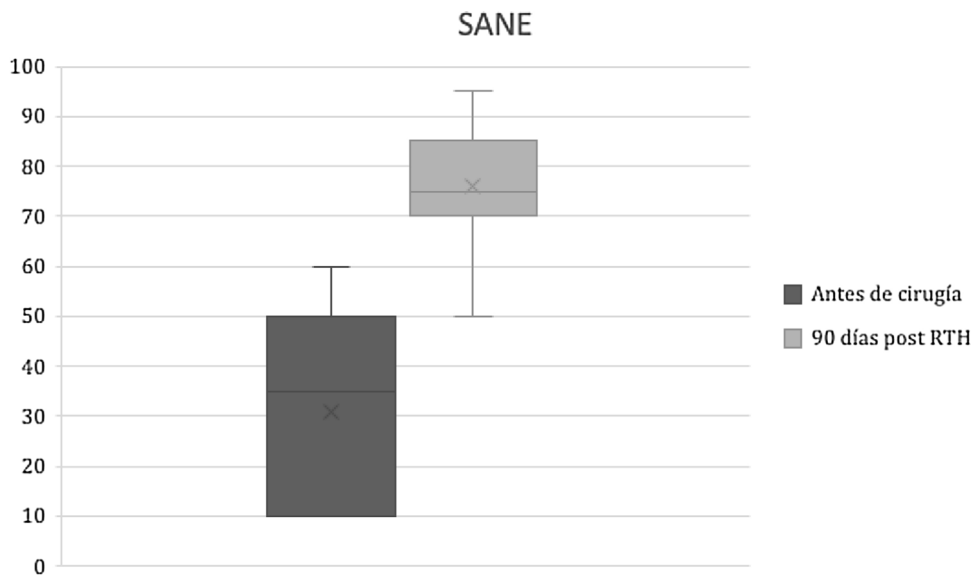


Figura 4 Resultado funcional evaluado por el puntaje de SANE (Single Assessment Numerical Evaluation) con puntajes promedio antes de la cirugía y 90 días después. RTH: Reemplazo total de hombro.

de crecimiento 2.5 veces ($p < 0.01$) en el 2003³. La artroplastia de hombro ha demostrado ser satisfactoria para los pacientes, quienes a través de diferentes escalas de funcionalidad, reportan mejoría significativa a mediano y largo plazo^{10–13}.

Habitualmente después de realizar un reemplazo articular de hombro se indica una hospitalización en promedio de 2 a 3 días especialmente en aquellos pacientes con dolor intenso (2.9 vs 2.0 días $p < 0.001$)¹⁴. La estancia hospitalaria además de generar costos, implica riesgos potenciales

como infecciones nosocomiales. Por otra parte, la pandemia por COVID-19 ha generado modificaciones en los modelos de atención a nivel mundial y en muchos países ha implicado la cancelación o el diferimiento de procedimientos quirúrgicos no urgentes que implican hospitalización, debido a la reducción en la disponibilidad de camas y por el riesgo de contagio intrahospitalario. Por este motivo, incursionar en la realización ambulatoria de reemplazos articulares de hombro es una alternativa para responder a las necesidades de pacientes con limitación y dolor crónico del hombro en

época de pandemia, sin aumentar los riesgos generados por la hospitalización ante las restricciones.

En otro tipo de intervenciones ortopédicas como en artroplastias de cadera y rodilla que tradicionalmente se consideraban como cirugías con indicación de hospitalización postquirúrgica, se ha incursionado en la realización del procedimiento de manera ambulatoria. Este concepto inició con Berger en 2003 y actualmente su implementación está difundida en norteamérica y algunos centros de Colombia^{15,16}. Al ser realizados siguiendo guías clínicas estandarizadas y con una selección estricta de los pacientes, es un procedimiento seguro y exitoso¹⁷. Fue Ilfeld y más adelante Brolin quienes reportaron la realización de reemplazo total de hombro de forma ambulatoria, de forma efectiva y segura, con una tasa baja de complicaciones y reingresos a 30 y 90 días¹⁸. Sin embargo, de acuerdo a una encuesta realizada por el mismo autor en 2018 a cirujanos de hombro en Estados Unidos, para ese año menos del 25% de cirujanos de hombro realizaban RH de manera ambulatoria¹⁹. Sin embargo, 97.8% de los cirujanos encuestados consideran viable realizar RH de forma ambulatoria. Los factores relevantes para la toma de esta decisión se relacionan con el volumen de RH realizados en el centro de práctica y la ubicación de la misma, seguido por las posibles complicaciones médicas.

Una de las claves para realizar de forma segura y efectiva el RH ambulatoriamente es la selección apropiada de los pacientes. No solamente se debe tener en cuenta el contexto y la red de apoyo del paciente, sino su comprensión del procedimiento y la facilidad de acceso a servicios de urgencias. En 2018 Fournier validó un algoritmo basado en la evidencia exponiendo los criterios de inclusión y exclusión para realizar RH ambulatorio, excluyendo a pacientes con comorbilidades pulmonares o cardíacas descompensadas, eventos trombóticos, anemia u obesidad.

Diferentes grupos han reportado resultados exitosos, con protocolos claros y métodos de analgesia multimodales. Las tasas de complicaciones en general son comparables (9.5 vs 13%)²⁰. Incluso según Leroux, la tasa de eventos adversos para RH ambulatorio es de 2.3% comparado con un 7.9% de los RH intrahospitalarios²¹. Una revisión sistemática publicada en 2021 de 10 estudios nivel III encontró que, ajustando el análisis de complicaciones por subgrupos de acuerdo a edad y comorbilidades, no hay diferencias estadísticamente significativas en términos de complicaciones a 30 y 90 días, reingresos o tasas de revisión a 2 años, con dos estudios reportando una significativa disminución en los costos de atención²². Otros autores también reportan que la realización de RH no aumenta los reingresos ni las consultas a urgencias por complicaciones postquirúrgicas en los 90 días posteriores a la intervención^{23,24}. Recientemente Antonacci presentó las mismas tasas de complicaciones entre un grupo de pacientes con RH ambulatorio y en otro con RH intrahospitalario²⁵. De acuerdo al estudio de Nelson, la satisfacción de los pacientes operados de forma ambulatoria presentan una alta satisfacción con el procedimiento y sus resultados, e incluso pacientes en quienes se realiza la cirugía de forma intrahospitalaria preferirían ser manejados de forma ambulatoria²⁶.

Para optimizar el manejo de dolor postoperatorio, el uso de métodos multimodales de analgesia como los bloqueos

y el uso de bombas de infusión permite mejorar el dolor postoperatorio que es una de las principales causas de hospitalización posterior a cirugía mayor y es causal además de reingresos y consultas posteriores a las intervenciones quirúrgicas. Además, el uso de bombas elásticas permite brindar infusiones continuas y mantener los niveles plasmáticos de medicamentos analgésicos para mejorar el control de dolor. En cirugía ortopédica se ha reportado con resultados exitosos el uso de bomba elástica para el manejo analgésico posterior a reconstrucción de ligamento cruzado anterior y en artroplastias de cadera y rodilla²⁷⁻²⁹. En nuestro medio también se reporta su uso de forma exitosa para analgesia en procedimientos de cirugía plástica³⁰.

El principal hallazgo de este estudio radica en que los reemplazos articulares de hombro con prótesis anatómica o reversa pueden ser realizados ambulatoriamente de forma segura para el paciente, sin aumentar reingresos o complicaciones a corto y mediano plazo, logrando reducir el tiempo de estancia hospitalaria y los riesgos que esta puede implicar. Esta forma de intervención es viable si se realiza una juiciosa selección de los pacientes y se siguen protocolos estandarizados durante y después del procedimiento, en especial con el manejo interdisciplinario para lograr un adecuado control del dolor postoperatorio. El uso de dispositivos como bombas elásticas de infusión permite controlar el dolor somático agudo en el postoperatorio temprano en este tipo de procedimientos.

En este grupo de pacientes sólo se presentó un caso de complicación pulmonar leve, 3 días después del procedimiento, con un episodio de broncoespasmo transitorio que no requirió reingresos ni hospitalizaciones. Uno de los pacientes presentó al quinto día del procedimiento una infección del sitio operatorio transitoria que resolvió completamente con antibiótico oral. Es de tener en cuenta que estas complicaciones médicas ocurrieron después de 72 horas del procedimiento, lo cual no se hubiese modificado realizando la cirugía de manera intrahospitalaria, dado que ocurriendo después momento del egreso habitual de los pacientes. Estudios previos en artroplastia de cadera y rodilla han encontrado que el 84% de las complicaciones que requieren intervención médica ocurren después de 24 horas del procedimiento³¹, indicando que la mayoría de complicaciones ocurrirían después del egreso, independientemente de si la cirugía se realiza de manera ambulatoria o no.

Las limitaciones de este estudio son inherentes a su diseño, como una cohorte prospectiva, sin grupo comparador con el manejo estándar con hospitalización de corta estancia, y con una muestra limitada de pacientes. Los pacientes fueron intervenidos en un solo centro y por un solo cirujano con una extensa casuística de amplia experiencia en reemplazos articulares por lo que los resultados podrían no generalizarse a otros contextos. Aunque en nuestro medio aún no existen estudios que comparen la costo efectividad de realizar reemplazo articular de hombro de forma ambulatoria, otros autores han encontrado que este modelo de intervención en pacientes seleccionados permite disminuir significativamente los costos para el sistema sin aumentar las complicaciones o los reingresos³²⁻³⁴. De acuerdo al estudio de análisis de costos de Ode, realizar RTH de forma ambulatoria podría lograr una reducción de los costos de 40% comparada con el procedimiento intrahospitalario³⁵,

permitiendo una ventaja financiera con un perfil de seguridad comparable y alta satisfacción de los pacientes. Se decidió no tomar como medida de desenlace la ASES en el seguimiento, al considerar que el cambio clínico relevante de esta escala de funcionalidad se evidencia a los 6 meses después de la cirugía³⁶. Dado que el tiempo de seguimiento de la serie de casos presentada es de 3 meses, el grupo de autores propone realizar futuras publicaciones con un tiempo de seguimiento mayor de los pacientes que permita detectar el cambio en la escala de ASES. A futuro se propone realizar estudios aleatorizados y controlados evaluando además otros factores como los impactos en los costos directos e indirectos que permitan evaluar la costo efectividad de realizar esta intervención de manera ambulatoria.

Los reemplazos articulares del hombro pueden ser realizados de forma ambulatoria si se seleccionan de forma correcta los pacientes y se sigue un protocolo estandarizado el día del procedimiento y los primeros días después de la intervención. Esta alternativa permite reducir las hospitalizaciones generadas por las intervenciones ortopédicas sin aumentar las complicaciones y disminuyendo los costos para el sistema de salud. El uso de estrategias de analgesia multimodal y regional como las bombas elastoméricas es útil para controlar el dolor en el postoperatorio y permitir un egreso seguro y temprano de los pacientes.

Fuentes de financiación

Recursos propios de los autores.

Conflicto de intereses

Ninguno. La presente investigación no ha recibido ninguna beca específica de agencias de los sectores público, comercial, o sin ánimo de lucro.

Bibliografía

1. Rasmussen JV, Amundsen A, Sørensen AKB, Klausen TW, Jakobsen J, Jensen SL, et al. Increased use of total shoulder arthroplasty for osteoarthritis and improved patient-reported outcome in Denmark, 2006-2015: a nationwide cohort study from the Danish Shoulder Arthroplasty Registry. *Acta Orthop*. 2019;90:489–94, <http://dx.doi.org/10.1080/17453674.2019.1633759>.
2. Harjula JNE, Paloneva J, Haapakoski J, Kukkonen J, Äärimala V, Honkanen P, et al. Increasing incidence of primary shoulder arthroplasty in Finland - A nationwide registry study. *BMC Musculoskelet Disord*. 2018;19:245, <http://dx.doi.org/10.1186/s12891-018-2150-3>.
3. Kim SH, Wise BL, Zhang Y, Szabo RM. Increasing incidence of shoulder arthroplasty in the United States. *J Bone Jt Surg - Ser A*. 2011;93:2249–54, <http://dx.doi.org/10.2106/JBJS.J.01994>.
4. Fehring ER, Mikuls TR, Michaud KD, Henderson WG, O'Dell JR. Shoulder arthroplasties have fewer complications than hip or knee arthroplasties in US veterans. *Clin Orthop Relat Res*. 2010;468:717–22, <http://dx.doi.org/10.1007/s11999-009-0996-2>.
5. Farmer KW, Hammond JW, Queale WS, Keyurapan E, McFarland EG. Shoulder arthroplasty versus hip and knee arthroplasties: A comparison of outcomes. *Clin Orthop Relat Res*. 2007;455:183–9, <http://dx.doi.org/10.1097/01.blo.0000238839.26423.8d>.

6. Shah A, Nielsen KC, Braga L, Pietrobon R, Klein SM, Steele SM. Inter scalene brachial plexus block for outpatient shoulder arthroplasty: Postoperative analgesia, patient satisfaction and complications. *Indian J Orthop*. 2007;41:230–6, <http://dx.doi.org/10.4103/0019-5413.33688>.
7. Ilfeld BM, Wright TW, Enneking FK, Mace JA, Shuster JJ, Spadoni EH, et al. Total shoulder arthroplasty as an outpatient procedure using ambulatory prerineural local anesthetic infusion: A pilot feasibility study. *Anesth Analg*. 2005;101:1319–22, <http://dx.doi.org/10.1213/01.ANE.0000180199.52383.CE>.
8. Fournier MN, Brolin TJ, Azar FM, Stephens R, Throckmorton TW. Identifying appropriate candidates for ambulatory outpatient shoulder arthroplasty: validation of a patient selection algorithm. *J Shoulder Elb Surg*. 2019;28:65–70, <http://dx.doi.org/10.1016/j.jse.2018.06.017>.
9. March L, Smith EUR, Hoy DG, Cross MJ, Sanchez-Riera L, Blyth F, et al. Burden of disability due to musculoskeletal (MSK) disorders. *Best Practice and Research: Clinical Rheumatology*. 2014;28:353–66, <http://dx.doi.org/10.1016/j.berh.2014.08.002>.
10. Issa K, Pierce CM, Pierce TP, Boylan MR, Zikria BA, Naziri Q, et al. Total Shoulder Arthroplasty Demographics Incidence, and Complications-A Nationwide Inpatient Sample Database Study. *Surg Technol Int*. 2016;29:240–6.
11. Pettilo S, Longo UG, Papalia R, Denaro V. Reverse shoulder arthroplasty for massive irreparable rotator cuff tears and cuff tear arthropathy: a systematic review. *Musculoskeletal Surgery*. 2017;101:105–12, <http://dx.doi.org/10.1007/s12306-017-0474-z>.
12. Samitier G, Alentorn-Geli E, Torrens C, Wright TW. Reverse shoulder arthroplasty Part 1: Systematic review of clinical and functional outcomes. *Int J Shoulder Surg*. 2015;9:24–31, <http://dx.doi.org/10.4103/0973-6042.150226>.
13. Smith GCS, Bateman E, Cass B, Damiani M, Harper W, Jones H, et al. Reverse Shoulder Arthroplasty for the treatment of Proximal humeral fractures in the Elderly (ReSHAPE trial): Study protocol for a multicentre combined randomised controlled and observational trial. *Trials*. 2017;18:91, <http://dx.doi.org/10.1186/s13063-017-1826-6>.
14. Menendez ME, Lawler SM, Ring D, Jawa A. High pain intensity after total shoulder arthroplasty. *J Shoulder Elb Surg*. 2018;27:2113–9, <http://dx.doi.org/10.1016/j.jse.2018.08.001>.
15. Berger RA, Kusuma SK, Sanders SA, Thill ES, Sporer SM. The feasibility and perioperative complications of outpatient knee arthroplasty. In: *Clinical Orthopaedics and Related Research*. 2009;467:1443–9, <http://dx.doi.org/10.1007/s11999-009-0736-7>.
16. Pollock M, Somerville L, Firth A, Lanting B. Outpatient total hip arthroplasty, total knee arthroplasty, and unicompartmental knee arthroplasty: A systematic review of the literature. *JBJS Reviews*. 2016;4, <http://dx.doi.org/10.2106/JBJS.RVW.16.00002>, 01874474-201612000-00004.
17. Hoffmann JD, Kusnezov NA, Dunn JC, Zarkadis NJ, Goodman GP, Berger RA. The Shift to Same-Day Outpatient Joint Arthroplasty: A Systematic Review. *Journal of Arthroplasty*. 2018;4, <http://dx.doi.org/10.2106/JBJS.RVW.16.00002>, 01874474-201612000-00004.
18. Brolin TJ, Mulligan RP, Azar FM, Throckmorton TW. Neer Award 2016: Outpatient total shoulder arthroplasty in an ambulatory surgery center is a safe alternative to inpatient total shoulder arthroplasty in a hospital: a matched cohort study. *J Shoulder Elb Surg*. 2017;26:204–8, <http://dx.doi.org/10.1016/j.jse.2016.07.011>.
19. Brolin TJ, Cox RM, Zmisteowski BM, Namdari S, Williams GR, Abboud JA. Surgeons' experience and perceived barriers with outpatient shoulder arthroplasty. *J Shoulder*

- Elb Surg. 2018;27(6S):S82-7, <http://dx.doi.org/10.1016/j.jse.2018.01.018>.
20. Bean BA, Connor PM, Schiffern SC, Hamid N. Outpatient Shoulder Arthroplasty at an Ambulatory Surgery Center Using a Multimodal Pain Management Approach. *JAAOS Glob Res Rev.* 2018;2:e064, <http://dx.doi.org/10.5435/JAAOSGlobal-D-18-00064>.
 21. Leroux TS, Zuke WA, Saltzman BM, Go B, Verma NN, Romeo AA, Hurst J, Forsythe B. Safety and patient satisfaction of outpatient shoulder arthroplasty. *JSES Open Access.* 2018;2:13-7, <http://dx.doi.org/10.1016/j.jses.2017.11.002>.
 22. Ahmed AF, Hantouly A, Toubasi A, Alzobi O, Mahmoud S, Qaimkhani S, Ahmed GO, Al Dosari MAA. The safety of outpatient total shoulder arthroplasty: a systematic review and meta-analysis. *Int Orthop.* 2021 Mar;45:697-710, <http://dx.doi.org/10.1007/s00264-021-04940-7>.
 23. Nwankwo CD, Dutton P, Merriman JA, Gajudo G, Gill K, Hatch J. Outpatient Total Shoulder Arthroplasty Does Not Increase the 90-Day Risk of Complications Compared With Inpatient Surgery in Prescreened Patients. *Orthopedics.* 2018 Jul 1;41:e563-8, <http://dx.doi.org/10.3928/01477447-20180524-04>.
 24. Charles MD, Cvetanovich G, Sumner-Parilla S, Nicholson GP, Verma N, Romeo AA. Outpatient shoulder arthroplasty: outcomes, complications, and readmissions in 2 outpatient settings. *J Shoulder Elbow Surg.* 2019 Jun;28(6S):S118-23, <http://dx.doi.org/10.1016/j.jse.2019.04.006>.
 25. Antonacci CL, Cu BJ, Erickson BJ, Vazquez O, Alberta FG. Complications and Readmissions After Reverse and Anatomic Total Shoulder Arthroplasty With Same-day Discharge. *J Am Acad Orthop Surg.* 2021 Feb 1;29:116-22, <http://dx.doi.org/10.5435/JAAOS-D-20-00245>.
 26. Nelson CG, Murphy WG, Mulligan RP, Brodin TJ, Azar FM, Throckmorton TW. A retrospective comparative study of patient satisfaction following ambulatory outpatient and inpatient total shoulder arthroplasty. *Current Orthopaedic Practice.* 2019;30:1, <http://dx.doi.org/10.1097/BCO.0000000000000787>.
 27. Villalba J, Peñalver J, Torner P, Serra M, Planell J. Home-based intravenous analgesia with elastomeric pump as an outpatient procedure for pain control after anterior cruciate ligament repair. *Rev Esp Cir Ortop Traumatol (Engl Ed).* 2018 Jan-Feb;62:65-70, <http://dx.doi.org/10.1016/j.recot.2017.07.005>. English, Spanish.
 28. Fredrickson MJ, Abeysekera A, Price DJ, Wong AC. Patient-initiated mandatory boluses for ambulatory continuous interscalene analgesia: an effective strategy for optimizing analgesia and minimizing side-effects. *Br J Anaesth.* 2011 Feb;106:239-45, <http://dx.doi.org/10.1093/bja/aeq320>.
 29. Theodorides AA. The role of elastomeric pumps in postoperative analgesia in orthopaedics and factors affecting their flow rate. *J Perioper Pract.* 2017 Dec;27:276-82, <http://dx.doi.org/10.1177/175045891702701205>.
 30. Ramírez-Latorre JL, Patiño-Arias A, López-Hernández CA, Giraldo-Salazar O, Yepes-Tejada DA, Erazo-Posada SE. Ambulatory intravenous analgesia using elastomeric pumps in patients undergoing plastic surgery: Prospective case series. *Colombian Journal of Anesthesiology.* 2018;46(Supp):3-7, <http://dx.doi.org/10.1097/cj9.0000000000000038>.
 31. Courtney PM, Boniello AJ, Berger RA. Complications Following Outpatient Total Joint Arthroplasty: An Analysis of a National Database. *J Arthroplasty.* 2017;32:1426-30, <http://dx.doi.org/10.1016/j.arth.2016.11.055>.
 32. Harrison AK, Throckmorton TW, Shumate DH, Braman JP. *Outpatient and Semi-Outpatient Total Shoulder Replacement: Patient Selection and Program Management. Instr Course Lect.* 2020;69:575-82.
 33. Cancienne JM, Brockmeier SF, Gulotta LV, Dines DM, Werner BC. Ambulatory total shoulder arthroplasty: A comprehensive analysis of current trends, complications, readmissions, and costs. *Journal of Bone and Joint Surgery - American Volume.* 2017;99:629-37, <http://dx.doi.org/10.2106/JBJS.16.00287>.
 34. Crawford DC, Li CS, Sprague S, Bhandari M. Clinical and cost implications of inpatient versus outpatient orthopedic surgeries: A systematic review of the published literature. *Orthopedic Reviews.* 2015;7:6177, <http://dx.doi.org/10.4081/or.2015.6177>.
 35. Ode GE, Odum S, Connor PM, Hamid N. Ambulatory versus inpatient shoulder arthroplasty: a population-based analysis of trends, outcomes, and charges. *JSES Int.* 2020;4:127-32, <http://dx.doi.org/10.1016/j.jses.2019.10.001>.
 36. Matar RN, Gardner TJ, Kassam F, Grawe BM. When do patients truly reach maximal medical improvement after undergoing reverse shoulder arthroplasty? The incidence and clinical significance of pain and patient-reported outcome measure improvement. *JSES Int.* 2020.