

ORIGINAL

## Hallazgos artroscópicos de la cadera en pacientes con indicación de osteotomía periacetabular



Bernardo Aguilera-Bohórquez<sup>a,\*</sup>, Andrés Correa-Valderrama<sup>b</sup>, Orlando Cardozo<sup>c</sup>, Miguel Brugiatti<sup>d</sup> y Erika Cantor<sup>e</sup>

<sup>a</sup> Ortopedia y Traumatología, Cirugía de preservación y artroscopia de cadera, Unidad de Preservación de Cadera, Instituto de Enfermedades Osteoarticulares, Centro Médico Imbanaco, Cali-Colombia

<sup>b</sup> Ortopedia y Traumatología, Instituto de Enfermedades Osteoarticulares, Centro Médico Imbanaco, Cali-Colombia

<sup>c</sup> Fellow de cirugía de preservación y artroscopia de cadera, Pontificia Universidad Javeriana Cali, Centro Médico Imbanaco, Cali, Colombia

<sup>d</sup> Fellow de cirugía de preservación y artroscopia de cadera, Pontificia Universidad Javeriana Cali, Centro Médico Imbanaco, Cali, Colombia

<sup>e</sup> Epidemióloga, Instituto de Investigaciones, Centro Médico Imbanaco, Cali-Colombia

Recibido el 16 de junio de 2019; aceptado el 31 de enero de 2021

Disponible en Internet el 2 de marzo de 2021

### PALABRAS CLAVE

Displasia de cadera;  
Artroscopia de cadera;  
Osteotomía periacetabular

### Resumen

**Introducción:** La displasia de la cadera en desarrollo (DCD) produce cambios anatómicos que dan lugar a artrosis precoz. Dentro de los procedimientos quirúrgicos indicados, se encuentra la osteotomía periacetabular de Ganz, diseñada para mejorar la arquitectura de la cadera, que por sí sola, no mejora el daño del cartílago articular, además de posibles lesiones del labrum. El objetivo fue describir hallazgos artroscópicos encontrados en caderas con displasia e indicación de osteotomía periacetabular de Ganz.

**Materiales & Métodos:** Estudio observacional tipo serie de casos, basado en la revisión de los registros clínicos (descripción quirúrgica y video de la artroscopia) de todos los casos con diagnóstico de displasia de cadera e indicación de osteotomía periacetabular de Ganz, en quienes se realizó artroscopia antes de la osteotomía.

**Resultados:** La artroscopia de cadera demostró compromiso intra-articular en 76,9% de los casos estudiados (10 de 13). Seis casos tenían compromiso del cartílago articular en las zonas geográficas 2, 3 y 4, adicionalmente se observó compromiso de la unión condrolabral en seis casos y el daño a nivel del labrum, se detectó en 5 casos; con respecto al offset cabeza-cuello femoral, se encontró disminuido en 5 casos. En una de las caderas, se contraindicó la osteotomía periacetabular por el grado de compromiso del cartílago articular.

\* Autor para correspondencia.

Correo electrónico: [baguilera@imbanaco.com.co](mailto:baguilera@imbanaco.com.co) (B. Aguilera-Bohórquez).

*Discusión:* La DCD es una condición clínica que predispone al daño de estructuras articulares con alta frecuencia, que pueden ser tratadas de forma artroscópica con el fin de evitar la persistencia de síntomas después de una osteotomía periacetabular o incluso contraindicarla.

Nivel de Evidencia: IV.

© 2021 Sociedad Colombiana de Ortopedia y Traumatología. Publicado por Elsevier España, S.L.U. Todos los derechos reservados.

## KEYWORDS

Hip dysplasia;  
Hip arthroscopy;  
Periacetabular  
osteotomy

## Arthroscopic findings of the hip in patients with indication of periacetabular osteotomy

### Abstract

*Background:* Dysplasia of the hip in development (DHD) produces anatomical changes that cause premature arthrosis. Within the surgical procedures indicated, Ganz periacetabular osteotomy has been described. It is designed to improve the architecture of the hip that, by itself, does not improve the damage to the articular cartilage, as well as possible lesions of the labrum. The objective was to describe the arthroscopic findings found in hips with dysplasia and indication of Ganz periacetabular osteotomy.

*Method:* Case series type observational retrospective study based on the review of surgical descriptions and videos of all cases with diagnosis of hip dysplasia and indication of Ganz periacetabular osteotomy where arthroscopy of the hip was performed prior to the osteotomy.

*Results:* Hip arthroscopy showed intra-articular compromise of 76.9% of the cases studied (10 of 13). Six cases had compromise of the articular cartilage in the 2, 3 and 4 geographic zones. In addition, compromise of the chondrolabral joint was observed in 6 cases and damage at the labrum level was detected in 5 cases. In regard to the femoral head-neck offset, it was found to be reduced in 5 cases. In one of the cases periacetabular osteotomy was contraindicated due to the level of compromise of the articular cartilage.

*Conclusions:* DHD is a clinical condition that is very frequently predisposed to damage of the articular structures; they can be treated with arthroscopy with the aim of avoiding persistence of symptoms after a periacetabular osteotomy or even contraindicating it.

Level of Evidence: IV.

© 2021 Sociedad Colombiana de Ortopedia y Traumatología. Published by Elsevier España, S.L.U. All rights reserved.

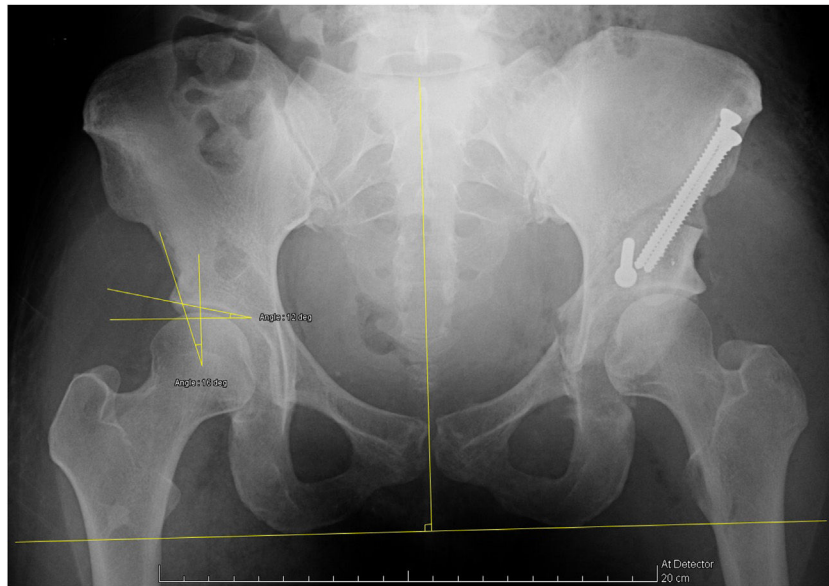
## Introducción

La displasia de la cadera en desarrollo (DCD) produce cambios anatómicos que dan lugar a artrosis precoz<sup>1</sup>, su etiología y fisiopatología no se conocen con exactitud, sin embargo, se han determinado factores de riesgo para su presentación, razón por la cual, existen programas de tamizaje clínicos e imagenológicos durante los primeros meses de vida que buscan lograr un diagnóstico precoz, permitiendo una intervención temprana con el objetivo de preservar la articulación más tiempo del esperado sin intervención<sup>2-4</sup>. En algunos casos, por cursar asintomática, la DCD no es diagnosticada en forma temprana, sino hasta que produce síntomas, con mayor frecuencia en el adulto joven, momento en el cual estaría indicado, según los hallazgos radiográficos, el tratamiento quirúrgico<sup>5</sup>. Dentro de los procedimientos quirúrgicos indicados en el tratamiento de la displasia acetabular residual, se ha descrito la osteotomía periacetabular de Ganz, diseñada para mejorar la arquitectura de la cadera<sup>6</sup>, como se muestra en la [figura 1](#). Esta osteotomía por sí sola, no mejora el daño del cartílago articular ya instaurado, además de posibles lesiones del labrum, difíciles de

diagnosticar solamente por imágenes<sup>7</sup>. Sumado a lo anterior, cuando se realiza cualquier tipo de modificación en la dirección acetabular y existen deformidades en la unión entre la cabeza y el cuello femoral antes asintomáticas, se puede producir un pinzamiento femoroacetabular secundario<sup>8</sup>.

Actualmente la mayoría de las osteotomías periacetabulares son realizadas sin ayuda del diagnóstico y tratamiento artroscópico previo, ya que puede realizarse un tratamiento abierto<sup>9</sup>. Sin embargo, en algunas oportunidades se omite el compromiso intra-articular o no se visualiza de forma abierta y como consecuencia, es posible observar pacientes en quienes se realizó una osteotomía periacetabular con persistencia de los mismos síntomas previos al tratamiento quirúrgico, que podrían atribuirse a la presencia de patología intra-articular no diagnosticada y en consecuencia no tratada<sup>9,10</sup>.

Hoy en día, diversas patologías se tratan con ayuda de la artroscopia que ha mostrado resultados exitosos en cuanto a diagnóstico y tratamiento cuando está indicada de forma apropiada<sup>11</sup>. El objetivo fue describir hallazgos artroscópicos encontrados en caderas con displasia e indicación de osteotomía periacetabular de Ganz.



**Figura 1** Cadera derecha con displasia residual e indicación de osteotomía periacetabular. Cadera izquierda post artroscopia de cadera y osteotomía periacetabular.

## Materiales y métodos

Estudio observacional tipo serie de casos, basado en la revisión de los registros clínicos (descripción quirúrgica y video de la artroscopia) de todos los casos con diagnóstico de displasia de cadera e indicación de osteotomía periacetabular de Ganz, en quienes se realizó artroscopia antes de la osteotomía entre enero de 2011 y agosto de 2017, por la Unidad de Preservación de Cadera en el Adulto Joven y Artroscopia de Cadera de una clínica de alta complejidad. Se excluyeron los casos con antecedente de tratamiento quirúrgico. Este estudio fue aprobado por el Comité de Ética institucional.

Las indicaciones para realizar una osteotomía periacetabular en el adulto joven sintomático, se basaron en parámetros radiográficos: centro borde lateral  $< 24^\circ$  y/o un ángulo de Tönnis  $> 10^\circ$ , los cuales determinaron la indicación para una osteotomía periacetabular<sup>12</sup>. Todos los casos fueron estudiados con radiografías de pelvis AP con apoyo, AP de pelvis con  $30^\circ$  grados de abducción, proyecciones de Dunn a  $45^\circ$  y  $90^\circ$  y falso perfil de Lequesne bilateral. El lugar de los hallazgos intra-articulares se describió según el método de zonas geográficas descrito por Ilizaliturri et al.<sup>13</sup>. La clasificación de las lesiones condrales se realizó de acuerdo a la clasificación de Sampson<sup>14</sup>. Todas las imágenes fueron leídas por un panel de ortopedistas entrenados en las clasificaciones utilizadas en el presente estudio, la identificación de las lesiones en cada caso fue discutida y definida en consenso por los autores del estudio.

La funcionalidad fue evaluada por medio de la escala WOMAC (Por su nombre en inglés, Western Ontario McMaster Universities Osteoarthritis Index) antes y al año postquirúrgico. Altas puntuaciones de la escala WOMAC indican peor dolor, rigidez y una mayor limitación funcional<sup>15</sup>. Esta escala fue realizada como parte del seguimiento clínico rutinario de la unidad.

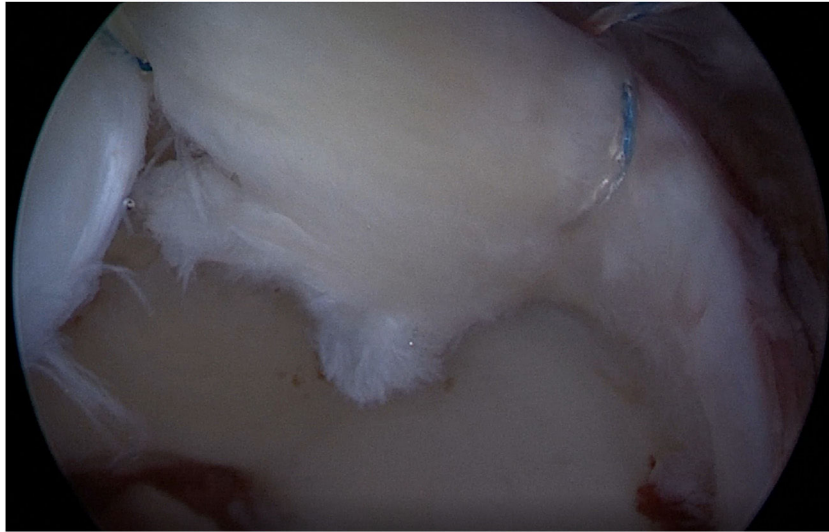## Técnica quirúrgica

La artroscopia de cadera se realizó en posición supina sobre mesa de tracción, usando un portal anterolateral, anterior y accesorio. Se utilizó anestesia raquídea y general durante los dos procedimientos (artroscopia y osteotomía periacetabular). Inicialmente, se realizó el diagnóstico artroscópico completo del compartimiento central. Se realizó capsulotomía transportal en los pacientes que requirieron algún tipo de intervención para reparar la lesión encontrada. La osteotomía periacetabular fue realizada después de la artroscopia, por un mismo cirujano, en el mismo tiempo quirúrgico, usando la técnica descrita por Ganz modificada por Pérez, J<sup>16</sup>.

El análisis estadístico consistió en un análisis descriptivo de las variables, resumiendo las variables cuantitativas por medio de estadísticos de tendencia central (media, mediana) y dispersión (desviación estándar, rango intercuartílico) y las cualitativas con frecuencias y proporciones.

## Resultados

Se identificaron 14 casos durante el periodo de estudio, de los cuales 1 fue excluido por tener antecedente de cirugía abierta. Finalmente, se analizaron 13 casos con un rango edad de 16 a 37 años, todos los casos fueron de género femenino. El ángulo centro borde fue de  $18.3^\circ \pm 3.3^\circ$ , el ángulo Tönnis de  $10.2^\circ \pm 6.0^\circ$  y ángulo alfa de  $54.8^\circ \pm 10.3^\circ$ . Se observó al menos un compromiso intra-articular en 10 de los 13 casos. Seis casos tenían compromiso del cartílago articular en las zonas 2, 3 y 4, adicionalmente se observó compromiso de la unión condrolabral en 6 casos; el daño a nivel del labrum se detectó en 5 casos (fig. 2); con respecto al offset cabeza-cuello femoral, se encontró disminuido en 5 casos. En la tabla 1 se presenta en detalle el compromiso



**Figura 2** Lesión condral por inestabilidad (Zona 3).

intra-articular encontrado para los 13 casos y en la [tabla 2](#), se muestra la descripción de las zonas intervenidas ([fig. 3](#)).

Al valorar la funcionalidad por medio de la escala WOMAC, se encontró una mejoría promedio en la puntuación global del 50.6%, pasando de  $45.4 \pm 23.1$  en el prequirúrgico a  $22.4 \pm 17.3$  puntos al año de seguimiento. En el componente de dolor de la escala WOMAC, se observó una mejoría del 57.7% con una puntuación promedio de  $4.2 \pm 2.9$  respecto al prequirúrgico de  $9.9 \pm 4.7$  puntos.

## Discusión

Hasta la fecha existen pocas publicaciones que relacionan la artroscopia de cadera con la osteotomía periacetabular de Ganz, debido a que con frecuencia este tipo de osteotomía es realizada únicamente con base en los hallazgos imagenológicos. En los pocos estudios publicados, la mayoría con nivel de evidencia III y IV, se ha demostrado que existen lesiones intra-articulares secundarias a las anomalías anatómicas inherentes a la displasia, con una prevalencia de patología intra-articular estimada de hasta un 89%, lo que justificaría la exploración de la cavidad articular al momento de realizar cualquier tipo de osteotomía periacetabular. Además, se ha demostrado que las lesiones intra-articulares podrían ser mejor reconocidas por vía artroscópica que por vía abierta.

En nuestro estudio se encontró compromiso intra-articular en 76.9% de los casos estudiados (casos 10 de 13), que se puede explicar por la inestabilidad inherente a las deformidades anatómicas en relación con la displasia. Se encontró el labrum redundante o hipertrófico en 3 de los casos y el ligamento redondo redundante en 2 casos, además de 1 caso en el que se encontró roto. Con respecto al compromiso del cartílago articular, a nivel de la cabeza femoral se encontró normal en 12 casos y a nivel de la cavidad acetabular se encontraron grados variables de compromiso, desde reblandecimiento, delaminación, hasta exposición ósea en uno de los casos, en el que se contraindicó la osteotomía periacetabular por el grado de compromiso del cartílago

articular. En la mayoría de los casos se encontró compromiso en las zonas geográficas 2, 3 y 4, que representan la zona de carga articular.

En el estudio de Fujii, M et al.<sup>17</sup>, se encontró un 77.8% de degeneración del cartílago articular e igual porcentaje para lesión del labrum en caderas pre-artróticas con displasia residual, que fueron llevadas a diagnóstico artroscópico previa osteotomía periacetabular. De igual forma Domb, B et al.<sup>18</sup>, en una cohorte de 16 pacientes, en quienes se realizó artroscopia previa a osteotomía periacetabular, se encontró patología intra-articular significativa, caracterizada por lesiones del labrum, síndrome de cadera en resorte, lesiones tipo cam y lesiones condrales. Domb, B et al. demostraron excelentes resultados clínicos y radiográficos en 82% de los pacientes de una cohorte de 17 casos con un seguimiento promedio de 2.4 años, después de la realización de tratamiento artroscópico y osteotomía periacetabular, al igual que Kim, K. et al.<sup>19</sup> en una evaluación prospectiva de 43 caderas tratadas con artroscopia y osteotomía periacetabular, con un seguimiento promedio de 74 meses con resultados clínicos y radiográficos estadísticamente significativos. Por lo anterior, con el fin de obtener mejores resultados clínicos y un proceso de rehabilitación más rápido y menos traumático para el paciente, realizamos la osteotomía periacetabular inmediatamente después de la artroscopia, durante el mismo tiempo quirúrgico, sin tener mayores dificultades asociadas al edema de tejidos blandos u otro tipo de complicaciones.

El papel de la artroscopia en DCD del adulto hasta ahora no ha sido bien definido, ya que teóricamente la inspección intra-articular puede ser realizada a través de una artrotomía en el mismo acto quirúrgico y por el mismo abordaje, sin embargo, en una revisión sistemática realizada por Redmond, J et al. se encontró una alta prevalencia de daño intra-articular, que incluían lesiones del labrum y condiciones patológicas del cartílago, hallazgos que fueron mejor reconocidos de forma artroscópica (84%), en comparación con artrotomía (21%) con resultados estadísticamente significativos ( $p < 0.05$ ). Una vez identificada la lesión, el tratamiento puede llevarse a cabo de forma artroscópica, sin

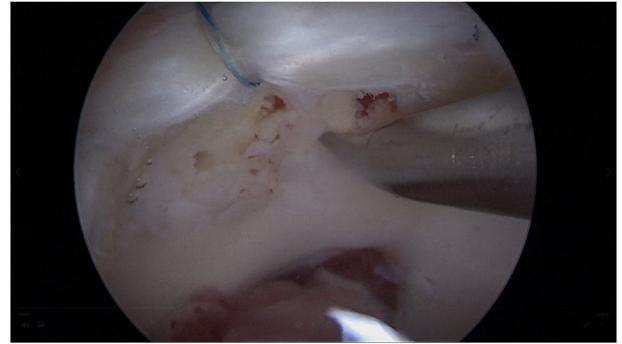
**Tabla 1** Descripción hallazgos intraoperatorios por caso

Caso	Edad	CB	Ligamiento Redondo	Labrum		Unión Condrolabral		Cartilago Acetabular		Cartilago Cabeza Femoral		Off-Set Femoral	
				Tipo de Lesión	Zonas	Tipo de Lesión	Zonas	Tipo de Lesión	Zonas	Específico	Zonas	Específico	Zonas
1	16	17	Normal	Normal	-	Normal	-	Normal	-	Normal	-	Normal	-
2	16	19	Normal	Normal	-	Normal	-	Normal	-	Normal	-	Normal	-
3	17	20	Normal	Signo de la Ola	3	Normal	-	Normal	-	Disminuido	2,3,4	Disminuido	2,3,4
4	20	22	Laxo	Normal	-	Reblandecido	3	Normal	-	Normal	-	Normal	-
5	28	23	Normal	Desprendida	2,3,4	Delaminado	2,3	Normal	-	Disminuido	2,3,4	Disminuido	2,3,4
6	30	12	Normal	Signo de la Ola	3,4	Reblandecido	3	Normal	-	Disminuido	2,3,4	Disminuido	2,3,4
7	32	20	Hipertrófico y Ruptura Parcial	Normal	-	Reblandecido	3	Normal	-	Disminuido	2,3,4	Disminuido	2,3,4
8	34	20	Hipertrófico y Ruptura Parcial	Desprendida	3	Reblandecido	3	Normal	-	Normal	-	Normal	-
9	35	20	Normal	Desprendida	2,3,4	Hueso expuesto	2,3,4	Hueso expuesto	2,3,4	Hueso Expuesto	2,3,4	Disminuido	2,3,4
10	35	14	Ruptura Parcial	Normal	-	Reblandecido	3	Normal	-	Normal	-	Normal	-
11	36	14	Normal	Desprendida	2	Normal	-	Normal	-	Normal	-	Normal	-
12	36	18	Normal	Normal	-	Normal	-	Normal	-	Normal	-	Normal	-
13	37	19	Normal	Normal	-	Reblandecido	2,3	Reblandecido	2,3	Normal	-	Normal	-

CB: Ángulo centro borde.

**Tabla 2** Procedimientos realizados

Variable	Total	Localización			
		Zona1	Zona2	Zona3	Zona 4
Osteocondroplastia Cuello-Cabeza	4	-	4	4	4
Reinserción del Labrum	5	1	-	3	2
Microfracturas (Figura 3)	1	-	1	1	1



**Figura 3** Microfracturas en lesión condral de localización anterior (Zona 2).

embargo, debe evitarse el tratamiento artroscópico aislado, ya que esto podría agravar los síntomas e incluso precipitar la progresión a artrosis, de no complementarse con la osteotomía periacetabular<sup>20,21</sup>. En nuestro estudio, a 6 de los casos en los que se encontró patología intra-articular, se les realizó algún tipo de intervención con el fin de reparar la lesión encontrada, dentro de las cuales se realizó osteocondroplastia de la unión cabeza-cuello, reinserción del labrum y microfracturas de la osteotomía periacetabular, exceptuando el caso en el que se contraindicó por el avanzado compromiso en el daño del cartilago articular tanto en la cabeza femoral como en la cavidad acetabular.

Dentro de las limitaciones de este estudio se encuentra el pequeño tamaño de la muestra, lo que no permite estimar adecuadamente la frecuencia real de las lesiones intra-articulares en pacientes con DCD. Sin embargo, el hecho de realizar artroscopia en todos los casos de displasia con indicación de osteotomía periacetabular, permite hacer un acercamiento a la prevalencia de la patología intra-articular en la población. Aunque todas las imágenes fueron leídas por un panel de expertos y la identificación de las lesiones fue tomada en consenso, no se valoró la variabilidad inter-observador.

En conclusión, la DCD es una condición clínica que predispone al daño de estructuras articulares con alta frecuencia, que pueden ser tratadas de forma artroscópica con el fin de evitar la persistencia de síntomas después de una osteotomía periacetabular o incluso contraindicarla.

### Financiación

Centro médico Imbanaco.

## Conflicto de intereses

Los autores no declaran algún conflicto de intereses.

## Agradecimientos

Agradecemos al Instituto de Investigaciones del Centro Médico Imbanaco por su soporte durante la realización de este proyecto.

## Bibliografía

1. Kosuge D, Yamada N, Azegami S, Achan P, Ramachandran M. Management of developmental dysplasia of the hip in young adults: current concepts. *Bone Joint J.* 2013;95-B:732-7.
2. Amador A, Gil C, Gutierrez J, Duque C. Center of the femoral head in children: anatomic-radiologic correlation. *J Pediatr Orthop.* 2003;23:703-7.
3. Shorter D, Hong T, Da O. Screening programmes for developmental dysplasia of the hip in newborn infants (Review). *Evid Based Child Heal.* 2013;54:11-54.
4. Karachalios T, Hartofilakidis G. Congenital hip disease in adults: terminology, classification, pre-operative planning and management. *J Bone Joint Surg Br.* 2010;92:914-21.
5. Coobs BR, Xiong A, Clohisy JC. Contemporary Concepts in the Young Adult Hip Patient: Periacetabular Osteotomy for Hip Dysplasia. *J Arthroplasty.* 2015;30:1105-8.
6. Ganz R, Klaue K, Vinh TS, Mast JW. A new periacetabular osteotomy for the treatment of hip dysplasias. Technique and preliminary results. *Clin Orthop Relat Res.* 1988;26-36.
7. Ginnetti JG, Pelt CE, Erickson JA, Van Dine C, Peters CL. Prevalence and treatment of intraarticular pathology recognized at the time of periacetabular osteotomy for the dysplastic hip. *Clin Orthop Relat Res.* 2013;471:498-503.
8. Redmond JM, Gupta A, Stake CE, Domb BG. The prevalence of hip labral and chondral lesions identified by method of detection during periacetabular osteotomy: arthroscopy versus arthro-tomy. *Arthroscopy.* 2014;30:382-8.
9. Peters CL, Sierra RJ. Report of Breakout Session: Intraarticular Work During Periacetabular Osteotomy—Simultaneous Arthro-tomy or Hip Arthroscopy? *Clin Orthop Relat Res.* 2012:3456-8.
10. Domb BG, LaReau JM, Hammarstedt JE, Gupta A, Stake CE, Redmond JM. Concomitant Hip Arthroscopy and Periacetabular Osteotomy. *Arthroscopy.* 2015;31:2199-206.
11. Jackson TJ, Watson J, Lareau JM, Domb BG. Periacetabular osteotomy and arthroscopic labral repair after failed hip arthroscopy due to iatrogenic aggravation of hip dysplasia. *Knee Surg Sport Traumatol Arthrosc.* 2013.
12. Lodhia P, Chandrasekaran S, Gui C, Darwish N, Suarez-Ahedo C, Domb BG. Open and Arthroscopic Treatment of Adult Hip Dysplasia: A Systematic Review. *Arthroscopy.* 2016;32:374-83.
13. Ilizaliturri VMJ, Byrd JWT, Sampson TG, Guanche CA, Philippon MJ, Kelly BT, et al. A geographic zone method to describe intra-articular pathology in hip arthroscopy: cadaveric study and preliminary report. *Arthroscopy.* 2008;24:534-9.
14. Sampson TG. Arthroscopic treatment for chondral lesions of the hip. *Clin Sports Med.* 2011;30:331-48.
15. Escobar A, Quintana JM, Bilbao A, Azkarate J, Guenaga JI. Validation of the Spanish version of the WOMAC questionnaire for patients with hip or knee osteoarthritis Western Ontario and McMaster Universities Osteoarthritis Index. *Clin Rheumatol.* 2002;21:466-71.
16. Perez J, Murcia M. Resultados del tratamiento de la displasia acetabular residual de la cadera utilizando una modificación de la osteotomía de Ganz. *Rev Col Ort.* 1996;10:100-6.
17. Fujii M, Nakashima Y, Jingushi S, Yamamoto T, Noguchi Y, Suenaga E, et al. Intraarticular findings in symptomatic developmental dysplasia of the hip. *J Pediatr Orthop.* 2009;29:9-13.
18. Domb BG, Lareau JM, Baydoun H, Botser I, Millis MB, Yen Y-M. Is intraarticular pathology common in patients with hip dysplasia undergoing periacetabular osteotomy? *Clin Orthop Relat Res.* 2014;472:674-80.
19. Kim K, Cho Y, Ramteke A, Choo M. Peri-acetabular rotational osteotomy with concomitant hip arthroscopy for treatment of hip dysplasia. *J Bone Jt Surg [Br].* 2011;93-B:732-7.
20. Parvizi J, Bican O, Bender B, Mortazavi SMJ, Purtill JJ, Erickson J, et al. Arthroscopy for labral tears in patients with developmental dysplasia of the hip: a cautionary note. *J Arthroplasty.* 2009;24 6 Suppl:110-3.
21. Kain MSH, Novais EN, Vallim C, Millis MB, Kim Y-J. Periacetabular osteotomy after failed hip arthroscopy for labral tears in patients with acetabular dysplasia. *J Bone Joint Surg Am.* 2011;93 Suppl 2:57-61.