

## CASO CLÍNICO

# Pseudotumor fibro-óseo digital Reporte de caso



Gardino Emiliano\*, Baudino Ricardo, Albarracín Nicolás, Falabella Oscar  
y Nogueira Federico

Hospital Zonal General de Agudos (HZGA) “Dr. Mario V. Larrain” de Berisso, Buenos Aires, Argentina

Recibido el 2 de agosto de 2017; aceptado el 28 de octubre de 2019  
Disponible en Internet el 9 de enero de 2020

### PALABRAS CLAVE

Pseudotumor  
fibro-óseo;  
Dedos;  
Mano

### Resumen

**Introducción:** El pseudotumor fibro-óseo de los dedos es una lesión reparativa, autolimitada, que aparece en el tejido celular subcutáneo. Se presenta como una masa dolorosa de rápido crecimiento y pronóstico excelente ya que raramente recidiva si la escisión es completa. El objetivo de este trabajo es realizar reporte de caso y revisión de la literatura.

**Caso clínico:** Paciente de 14 años de edad que presenta una masa pequeña y dolorosa en el pulpejo del 2° dedo de la mano derecha. Se realiza radiografías y se observa una lesión de partes blandas radiopaca compatible con calcificación próxima a la 3° falange. Se realizó biopsia escisional para estudio anatomopatológico.

**Resultados:** Teniendo en cuenta los antecedentes del paciente, la clínica de presentación, los estudios por imagen y el resultado de la biopsia escisional, los hallazgos son compatibles con «Pseudotumor Fibro-óseo Digital». La paciente actualmente no presenta dolor, conserva la movilidad, sensibilidad y funcionalidad del dedo afectado.

**Discusión:** Ante una lesión en los dedos con características clínicas, radiológicas o morfológicas de malignidad debemos plantearnos en el diagnóstico diferencial el pseudotumor fibro-óseo de los dedos, su conocimiento es importante para evitar intervenciones quirúrgicas radicales innecesarias ya que esta lesión es de características benignas y muy bajo índice de recidiva.

© 2019 Sociedad Colombiana de Ortopedia y Traumatología. Publicado por Elsevier España, S.L.U. Todos los derechos reservados.

### KEYWORDS


Fibro-osseous  
pseudotumour;  
Fingers;  
Hand

### Fibro-osseous pseudotumour of the digit

#### Abstract

**Background:** A fibro-osseous pseudotumour of the fingers is a reparative and self-limited lesion that appears in the subcutaneous tissue. It presents as a rapid-growing painful mass. It has an excellent prognosis and rarely relapses if the excision is complete. The aim of this work is to present a case report and literature review.

\* Autor para correspondencia. Calle 6 N° 938 piso 16 dto 2, La Plata, Buenos Aires, Argentina. Código Postal (CP): 1900.  
Correo electrónico: [emiliano.gardino@hotmail.com](mailto:emiliano.gardino@hotmail.com) (G. Emiliano).



**Case report:** A 14 year-old patient with a small, painful mass in the ball of the 2nd finger of his right hand. The X-rays performed showed a soft radio-opaque tissue lesion compatible with calcification of the 3rd phalanx. An excisional biopsy was performed for histopathological study. **Results:** Given the history of the patient, the clinical presentation, imaging studies and the outcome of the excisional biopsy, the findings were consistent with a fibro-osseous digital pseudotumour. The patient currently does not currently have pain, with conserved mobility, sensitivity, and functionality of the affected finger.

**Discussion:** As with any finger lesion with clinical, radiological or morphological characteristics of malignancy, a differential diagnosis of a fibro-osseous pseudotumour of the fingers must be considered. Knowledge of this is important in order avoid unnecessary radical surgery, as this lesion is benign, and has very low rate of recurrence.

© 2019 Sociedad Colombiana de Ortopedia y Traumatología. Published by Elsevier España, S.L.U. All rights reserved.

## Introducción

El pseudotumor fibro-óseo de los dedos es una lesión reparativa, autolimitada, que aparece fundamentalmente en el tejido celular subcutáneo. Se caracteriza por presentarse como una masa dolorosa de rápido crecimiento y pronóstico excelente ya que raramente recidiva si la escisión es completa. Actualmente existen recogidos en la literatura aproximadamente 100 casos. Se localiza en dedos de manos y pies, siendo mucho más frecuente en los primeros y la edad de presentación es variable, siendo más común en adultos jóvenes, sobretodo en mujeres. El objetivo de este trabajo es hacer un reporte de caso y revisión de la literatura<sup>1-3</sup>.

## Caso clínico

Paciente femenina de 14 años de edad, que consulta por presentar una masa pequeña y dolorosa en el pulpejo del 2° dedo de la mano derecha de varios meses de evolución. Sin antecedente traumático claro (figs. 1).

Se realiza radiografía y se observa una lesión de partes blandas radiopaca compatible con calcificación próxima a la 3° falange (figs. 2).

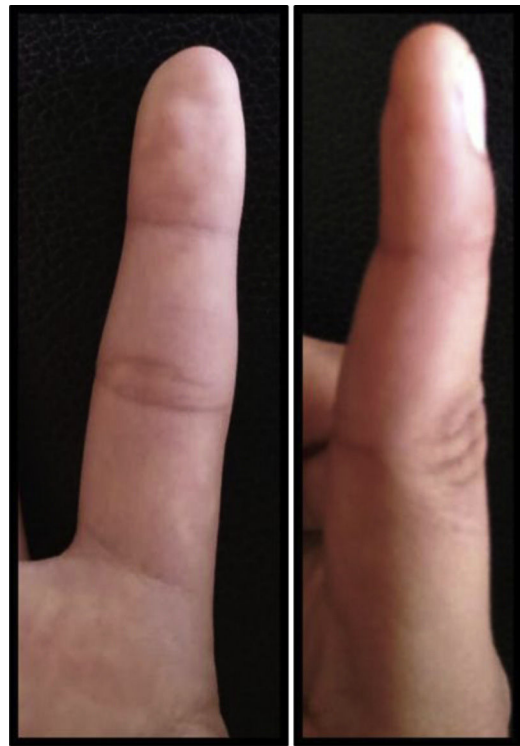Se realizó biopsia escisional para estudio anatomopatológico (fig. 3) y control radiográfico postoperatorio (fig. 4).

## Resultados

Anatomopatología:

- Macroscopía: fragmento de tejido irregular, color rosado amarillento, de 1x0,5 x 0,5 cm, de consistencia duro ósea.
- Microscopía: fragmento de tejido revestido parcialmente por epidermis, que evidencia en dermis y TCS lesión fibro-ósea con presencia de células gigantes multinucleadas periféricas, sin signos evidentes de atipia (fig. 5).

Teniendo en cuenta los antecedentes del paciente, la clínica de presentación, los estudios por imagen y el estudio anatomopatológico, los hallazgos son compatibles con «Pseudotumor Fibro-óseo Digital».

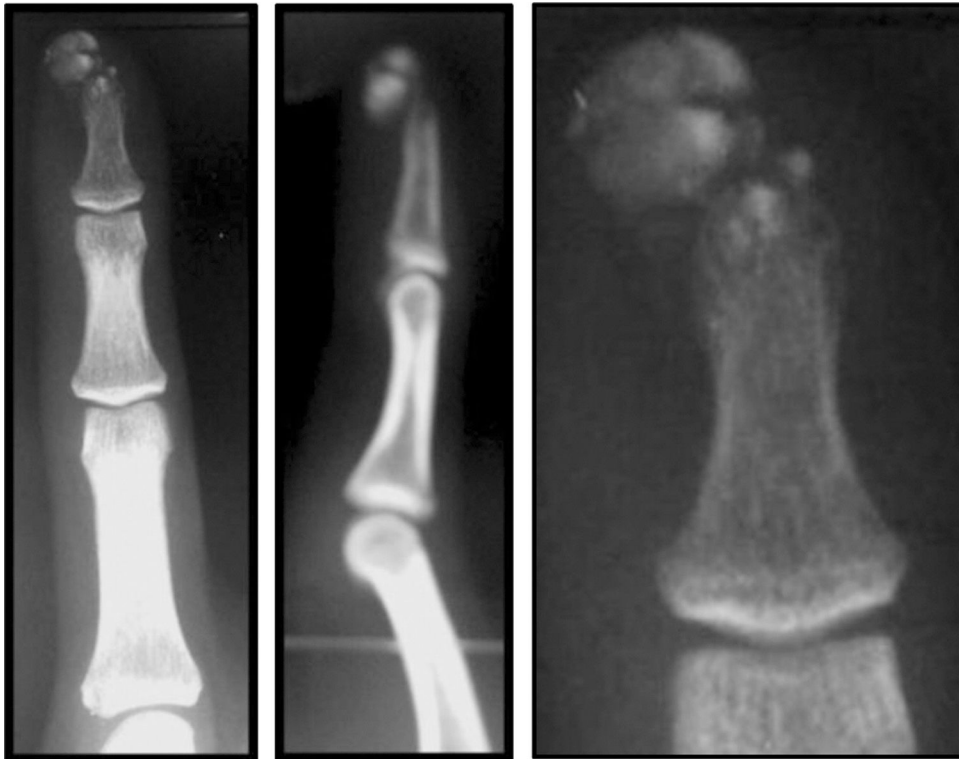

Figuras 1 2° dedo de la mano afectada.

Se realizó seguimiento semanal durante el primer mes postoperatorio y una vez al mes hasta el sexto mes y último control clínico y radiológico al año de la cirugía (figs. 6 y 7). La paciente actualmente no presenta dolor, conserva la sensibilidad, movilidad y funcionalidad del dedo afectado.

## Discusión

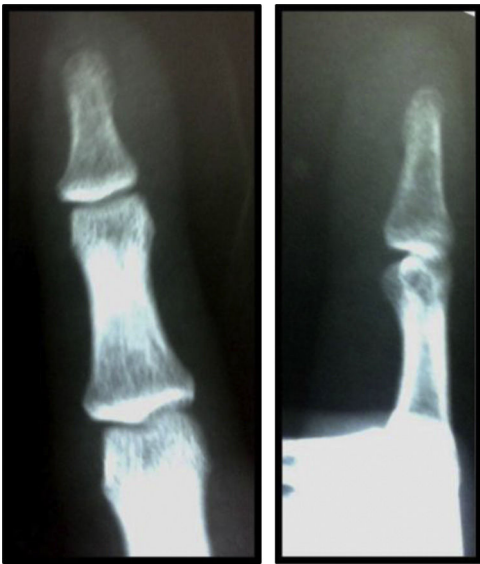El pseudotumor fibro-óseo de los dedos ha recibido varios nombres como por ejemplo periostitis florida, fascitis osificante y miositis osificante. Aunque algunos autores todavía opinan que se trata de una variedad subcutánea de miositis osificante, esta lesión presenta rasgos



Figuras 2 Radiografía inicial.


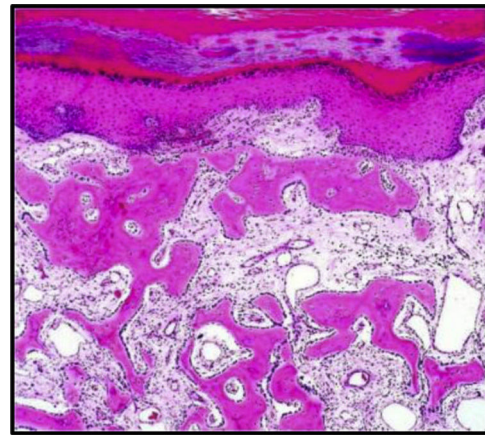


Figura 3 Pieza quirúrgica.



**Figuras 4** Resultado radiológico del postoperatorio inmediato.

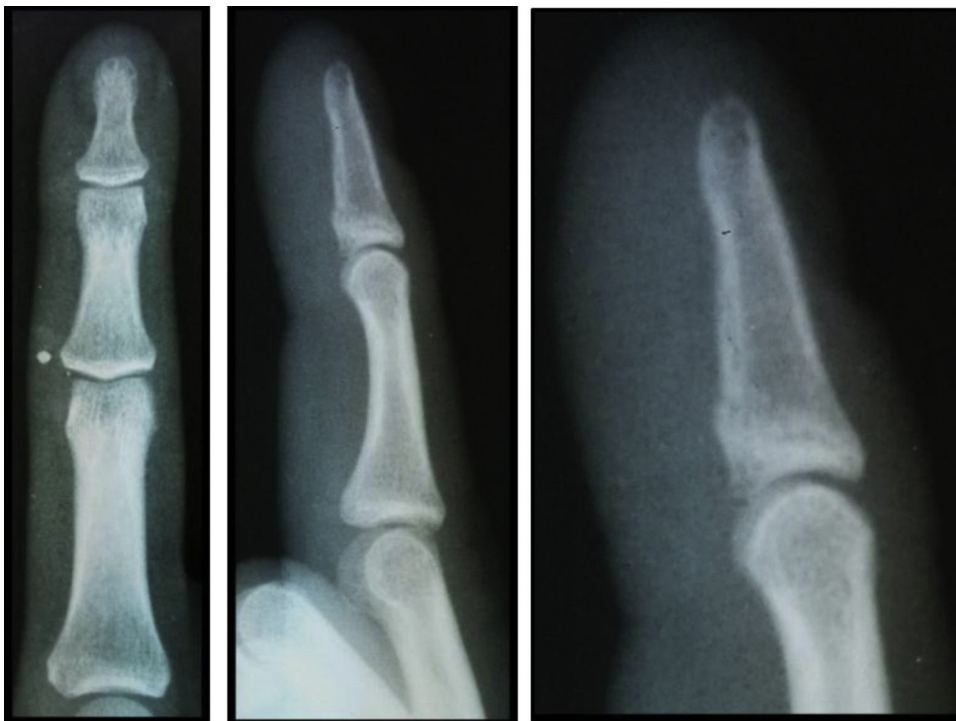diferenciales suficientes para considerarla una entidad. El diagnóstico diferencial incluye el osteosarcoma extraesquelético, la fascitis nodular y la lesión de Nora. En la actualidad, existen aproximadamente un centenar de casos publicados y en ninguno de ellos fue correcto el



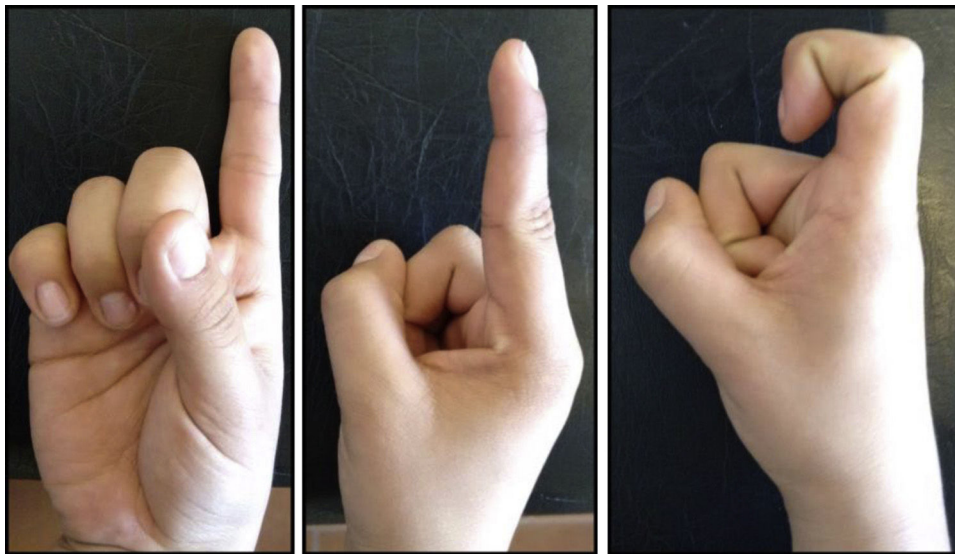
**Figura 5** Histopatología.

diagnóstico clínico, y en algunos el tratamiento recibido fue la amputación del dedo al haber sido consideradas lesiones malignas<sup>4,5</sup>.

Ante una lesión en los dedos con características clínicas, radiológicas o morfológicas de malignidad debemos plantearnos en el diagnóstico diferencial el pseudotumor fibro-óseo de los dedos, su conocimiento es importante para evitar intervenciones quirúrgicas radicales innecesarias ya que esta lesión es de características benignas y muy bajo índice de recidiva.



**Figuras 6** Control radiológico al año de la cirugía.



Figuras 7 Control clínico al año de la cirugía.

### Conflicto de intereses

Declaramos no poseer conflicto de intereses ni financiación de ningún tipo.

### Referencias

1. Hashmi AA, y cols. Fibro-osseous pseudotumor of the digit presenting as an ulcerated lesion: a case report. *International Archives of Medicine*. 2014;7:4.
2. Javdan M, Tahririan MA. Fibro-osseous pseudotumor of the digit. *Adv Biomed Res*. 2012;1:31.
3. Nishio J, et al. Rapidly growing fibro-osseous pseudotumor of the digits mimicking extraskeletal osteosarcoma. *J Orthop Sci*. 2002;7:410-3.
4. Valencia González J, y cols. Periostitis reactiva florida: caso clínico y actualización del tema. *Cir.plást. iberolatinoam*. 2009;Vol. 35(Nº 1);:61-8.
5. Amat-Villegas I, et al. Pseudotumor fibroó-seo de los dedos. *Rev Esp Patología*. 2005;38:51-3.