

## CASO CLÍNICO

# Artroplastia total de rodilla con defecto angular extraarticular. Reporte de caso



Juan Carlos Guevara Garay<sup>a,\*</sup>, Roque Antonio Alcívar León<sup>b</sup>,  
Mario Alonso Ruiz Manzo<sup>b</sup>, Harold Jhon Secaira Figueroa<sup>a</sup>  
y Hugo Ernesto Villarroel Rovere<sup>c</sup>

<sup>a</sup> Traumatólogo-Ortopedista, Hospital Clínica Alcívar, Guayaquil, Ecuador

<sup>b</sup> Departamento de Traumatología y Ortopedia, Hospital Clínica Alcívar, Guayaquil, Ecuador

<sup>c</sup> Coordinador del Posgrado de Traumatología y Ortopedia, Hospital Clínica Alcívar, Guayaquil, Ecuador

Recibido el 12 de enero de 2018; aceptado el 22 de enero de 2018

Disponible en Internet el 9 de abril de 2019

### PALABRAS CLAVE

Fractura;  
Consolidación viciosa;  
*Genu valgum*;  
Artrosis;  
Telemetría;  
Cortes inusuales

**Resumen** Establecer cuales deformidades angulares en el fémur deben ser tratadas con resección ósea intraarticular inusual más artroplastia total de rodilla en artrosis tricompartmental de rodilla es uno de los retos mayores que se enfrenta en cirugía ortopédica. Presentamos el caso de un paciente masculino de 67 años de edad, con antecedente de fractura diafisaria de fémur hace 30 años tratada en forma conservadora con dolor en la rodilla izquierda de 2 años de evolución con un diagnóstico de artrosis tricompartmental de la rodilla asociada a *genu valgum* de 20° y consolidación viciosa en diáfisis femoral izquierda con valgo femoral de 10°. El tratamiento quirúrgico realizado fue utilizando cortes intraarticulares inusuales y artroplastia total de rodilla. De acuerdo a la escala propuesta por la Knee Society Score el paciente obtuvo 89 al año de la cirugía. Ante deformidades femorales de hasta 20°, suele ser suficiente realizar la corrección con los cortes óseos intraarticulares (inusuales) evitando afectar las inserciones ligamentarias femorales.

Nivel de Evidencia IV

© 2019 Publicado por Elsevier España, S.L.U. en nombre de Sociedad Colombiana de Ortopedia y Traumatología.

### KEYWORDS

Fracture;  
Vicious consolidation;  
*Genu valgum*;  
Arthrosis;  
Telemetry;  
Unusual cuts

### Total knee arthroplasty with extra-articular angular deformity. Case report

**Abstract** To establish the angular deformities in the femur that should be treated with unusual intra-articular bone resection plus total knee arthroplasty in tricompartmental arthrosis of the knee is one of the major challenges faced in orthopaedic surgery. The case is presented of a 67 year-old male patient with a history of diaphyseal fracture of the left femur (30 years ago)

\* Autor para correspondencia.

Correo electrónico: [juankgg.85@hotmail.es](mailto:juankgg.85@hotmail.es) (J.C. Guevara Garay).

treated conservatively with malunion in left femoral diaphysis with 10° femoral valgus and left knee pain of 2 years onset. He was diagnosed with tricompartmental osteoarthritis of the knee associated with genu valgum of 20°. Surgical treatment was performed using intra articular «unusual» bone cuts and total knee arthroplasty. According to the scale proposed by the Knee Society Score, the patient obtained a score of 89 one year after surgery. In femoral deformities of up to 20°, it is usually sufficient to perform the correction with intra articular «unusual» bone cuts, and avoiding affecting the femoral ligament insertions.

Evidence Level IV

© 2019 Published by Elsevier España, S.L.U. on behalf of Sociedad Colombiana de Ortopedia y Traumatología.

## Introducción

El éxito a largo plazo de un reemplazo total de rodilla (RTR) depende, en gran medida, de la restitución del eje mecánico del miembro inferior, del adecuado balance de las partes blandas y de un buen diseño protésico, ya que esto optimiza la distribución de cargas en la superficie de contacto protésica y en las distintas interfases<sup>1-4</sup>. Prácticamente todos los pacientes con gonartrosis tienen algún grado de deformidad articular en varo o valgo, asociada o no a diferentes grados de inestabilidad ligamentaria. En la mayoría de los casos, la técnica y el instrumental quirúrgico convencionales se utilizan sin inconvenientes, y se logra la corrección del eje mediante la liberación y el balanceo de partes blandas, y los cortes óseos intraarticulares en tibia y fémur<sup>5</sup>.

La deformidad extraarticular es aquella ubicada en forma proximal a los epicóndilos femorales o distal al cuello del peroné. En los pacientes con gonartrosis asociada a deformidad extraarticular, será necesaria una evaluación minuciosa del cuadro y un enfoque diferente al momento de planificar un reemplazo articular protésico<sup>6</sup>. Las deformidades extraarticulares de fémur y tibia pueden ser secundarias a consolidación viciosa postrauma o pseudoartrosis, osteotomías, enfermedades metabólicas óseas, enfermedad de Paget o malformación congénita. El deseje óseo podrá ser coronal, sagital, rotacional o combinado<sup>7</sup>.

Existen opiniones diversas sobre cuál es la forma más adecuada de corregir el eje de un miembro con deformidad extraarticular cuando se lleva a cabo una artroplastia total de rodilla<sup>8-11</sup>. Sin embargo, hay cierto acuerdo en que si la deformidad femoral en el plano coronal o sagital es hasta 20° o la tibial hasta 30°, la corrección únicamente mediante cortes intraarticulares «inusuales» y la correspondiente liberación de partes blandas logran la corrección del eje del miembro inferior afecto. Si la deformidad es mayor y se realiza el procedimiento quirúrgico antes citado, puede generar una compleja inestabilidad ligamentaria<sup>12,13</sup>. Por ello, al planificar la artroplastia total de rodilla, primeramente se tomará en cuenta el grado de deformidad angular femoral o tibial para así decidir, si la corrección del eje del miembro se realizará solo con cortes óseos intraarticulares inusuales o con una osteotomía correctora del hueso que tiene la deformidad e inclusive, la utilización de una prótesis

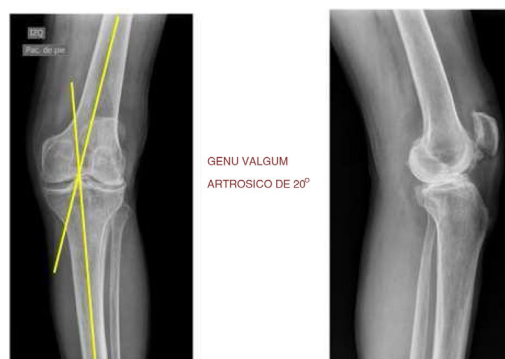


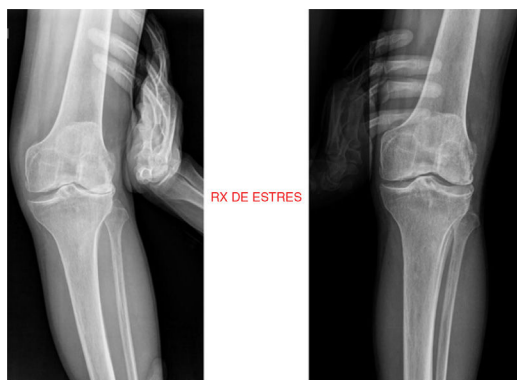
Figura 1 Gonartrosis tricompartmental izquierda y genu varum 20°.

constreñida o abisagrada<sup>14-16</sup>. El objetivo de este trabajo es establecer cuales deformidades angulares en el fémur deben ser tratadas con resección ósea intraarticular inusual más artroplastia total de rodilla en artrosis tricompartmental de rodilla.

## Caso clínico

Presentamos el caso de un paciente masculino, obrero de profesión, de 67 años de edad, con antecedente de fractura diafisaria de fémur hace 30 años tratada en forma conservadora y menisectomía total lateral en la rodilla izquierda. Acude a la consulta médica por presentar dolor y deformidad en la rodilla izquierda con 2 años de evolución, sintomatología que aumentó progresivamente impidiendo realizar sus actividades diarias.

Al examen físico se evidenció la presencia de genu valgum y flexo de rodilla de 10°. Dolor a la digitopresión en línea interarticular. Extensión de rodilla -10° y flexión de la misma hasta 80°. El examen neurovascular distal estaba conservado. Se realizó el estudio de imágenes con la radiografía anteroposterior y lateral de la rodilla izquierda (fig. 1), radiografías en stress en la rodilla izquierda (fig. 2) y telemetría de los miembros inferiores (fig. 3). El diagnóstico de la enfermedad es gonartrosis tricompartmental más genu valgum de 20°, y consolidación viciosa en diáfisis femoral izquierda con valgo femoral de 10°.



**Figura 2** Radiografía de *stress* en valgo y varo de la rodilla izquierda.

## Cortes intraarticulares inusuales y artroplastia total de rodilla izquierda

### Estudio preoperatorio y consideraciones sobre la técnica quirúrgica

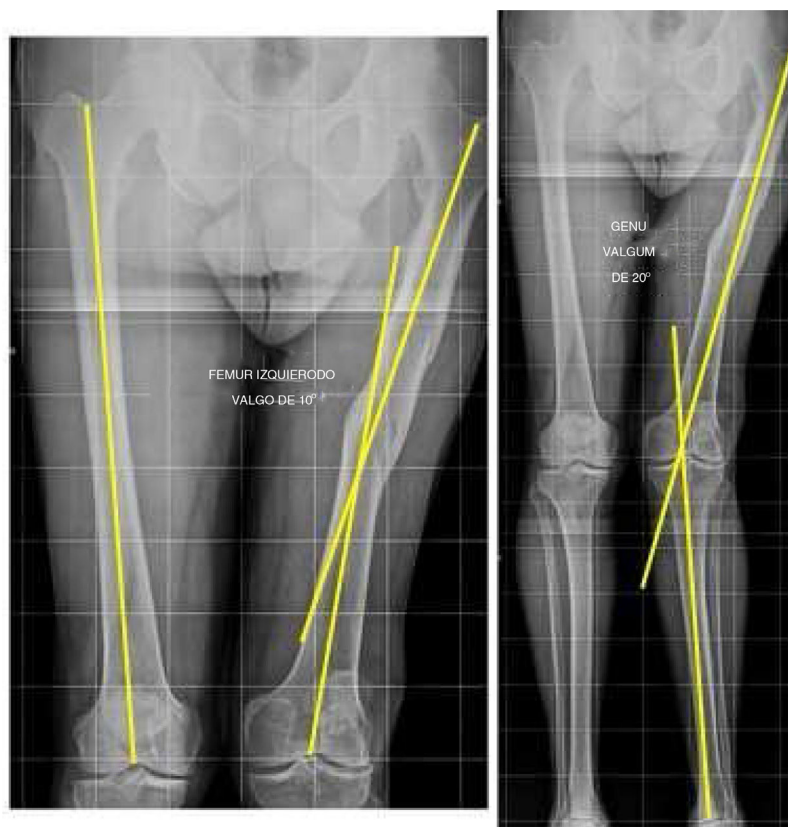
La planificación prequirúrgica es esencial para prevenir y evitar la mayoría de las potenciales complicaciones relacionadas con este tipo de cirugía. Asimismo, se deben evaluar otros factores, como la edad y los antecedentes clínicos y quirúrgicos, el nivel de actividad, la causa y el tipo de deformidad, y la cantidad de articulaciones afectadas.

La anamnesis debe incluir un exhaustivo examen del miembro, con evaluación de los rangos de movilidad articular, la presencia de rigidez o contractura en flexión, las deformidades multiplanares, el estado neurovascular, la existencia de osteosíntesis y la calidad de la musculatura y demás partes blandas.

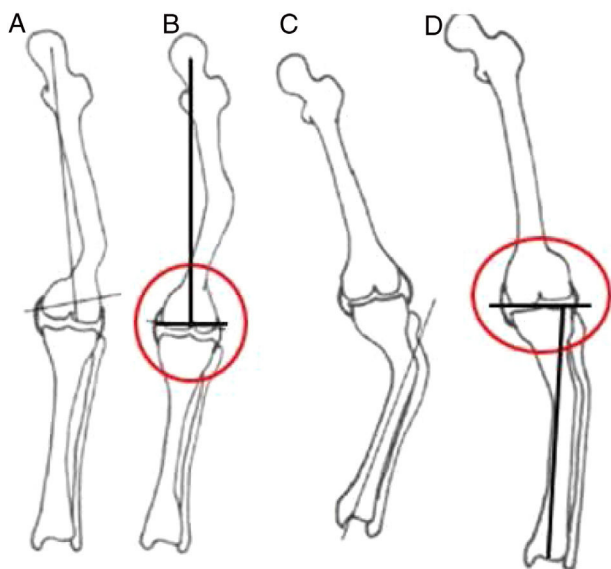
Es indispensable conocer la etiología de la deformidad y su ubicación en relación con la rodilla, para así evaluar su verdadera incidencia en el eje mecánico del miembro. Mientras más cerca se encuentre de la articulación, mayor será su impacto en ella, y más condicionará la posibilidad de corregir el eje mediante cortes intraarticulares.

En la evaluación radiográfica es fundamental que la proyección anteroposterior incluya la cabeza femoral, la rodilla y el tobillo con el paciente de pie, y apoyando el peso en el miembro. La rodilla debe estar en máxima extensión y rotación neutra. Estas imágenes permitirán evaluar los efectos de la deformidad en el eje final del miembro, realizar la medición del implante y calcular las resecciones óseas necesarias. Sobre estas imágenes se traza el eje mecánico del miembro (desde el centro de la cabeza femoral hasta el centro del tobillo), el cual debería pasar por el centro de la rodilla. En los pacientes con una deformidad en varo (intraarticular o extraarticular), la línea del eje mecánico pasará medial a esta y, si la deformidad es en valgo, lo hará lateralmente.

Para evaluar la deformidad extraarticular, se mide el ángulo que forman los ejes del canal medular, femoral o tibial, a cada lado de la deformidad. Si las deformidades extraarticular y articular son de eje opuesto (una vara y



**Figura 3** Telemetría de miembros inferiores. Deformidad extraarticular en el fémur izquierdo: Valgo 10°.



**Figura 4** Planificación quirúrgica femoral y tibial para cortes óseos intraarticulares inusuales.

otra valga), el eje resultante podrá ser normal, mientras que, si ambas son en el mismo eje, se sumarán y será mayor la corrección por realizar con los cortes óseos.

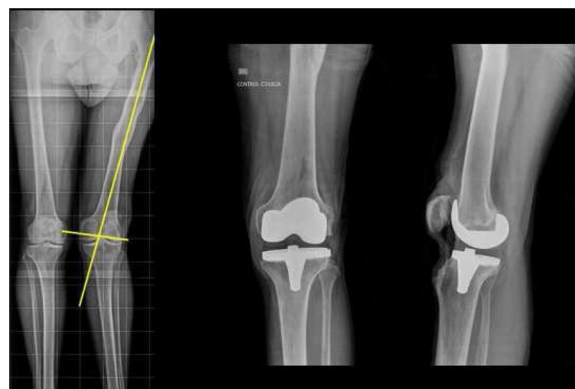Es importante comprender que, para deformidades femorales en varo cercanas a la articulación, el punto de entrada al canal femoral para la guía endomedular podrá ser en la superficie de carga del cóndilo lateral, y que este será el más recortado. Para deformidades en valgo, la entrada y la mayor resección serán en el cóndilo medial.

Como resulta evidente, al practicar cortes intraarticulares compensadores de la deformidad femoral extraarticular, se generará un cajón de extensión asimétrico, el cual debe ser compensado mediante una correcta liberación de partes blandas. En la tibia, el corte de los platillos debe realizarse a 90° del eje del segmento tibial distal a la deformidad (fig. 4)<sup>17</sup>.

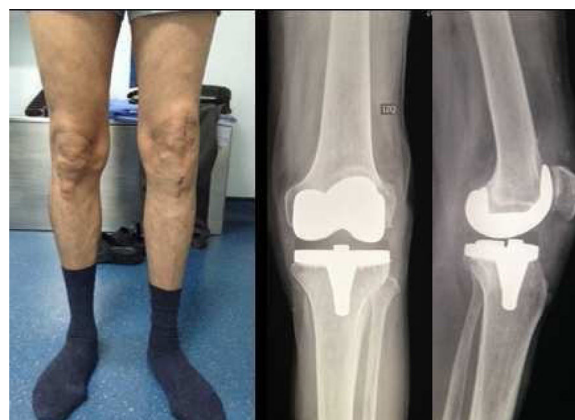El uso de guías se rige por los mismos principios que para el fémur. Una diferencia es que un corte «inusual» de la tibia genera un cajón asimétrico en todo el rango de movilidad de la rodilla, lo cual permite que la corrección de estas deformidades sea más sencilla mediante la liberación adecuada de las partes blandas.

Con respecto a la deformidad rotacional, no está definido el límite para el cual se recomienda asociar una osteotomía correctora. Sin embargo creemos que, mientras se respeten las inserciones ligamentarias, los cortes femorales podrán rotarse tanto como sea necesario con tal de obtener un cajón de flexión simétrico.

Sin embargo, hay polémica sobre el grado de deformidad con la cual se debe realizar la corrección agregando una osteotomía extraarticular<sup>18</sup>. En los pacientes con deformidades triplanares complejas, esta posibilidad es más evidente. Si se programa la osteotomía extraarticular en el mismo acto quirúrgico que el artroplastia total de rodilla, debe definirse el método de estabilización. Existe literatura en que se prefirió, en la medida de lo posible, utilizar vástagos femorales o tibiales en lugar de una osteosíntesis.



**Figura 5** Cortes inusuales intraarticulares y artroplastia total de la rodilla izquierda.



**Figura 6** Valgo posquirúrgico 6°.

## Tratamiento quirúrgico

Cortes inusuales intraarticulares y artroplastia total de rodilla izquierda (fig. 5).

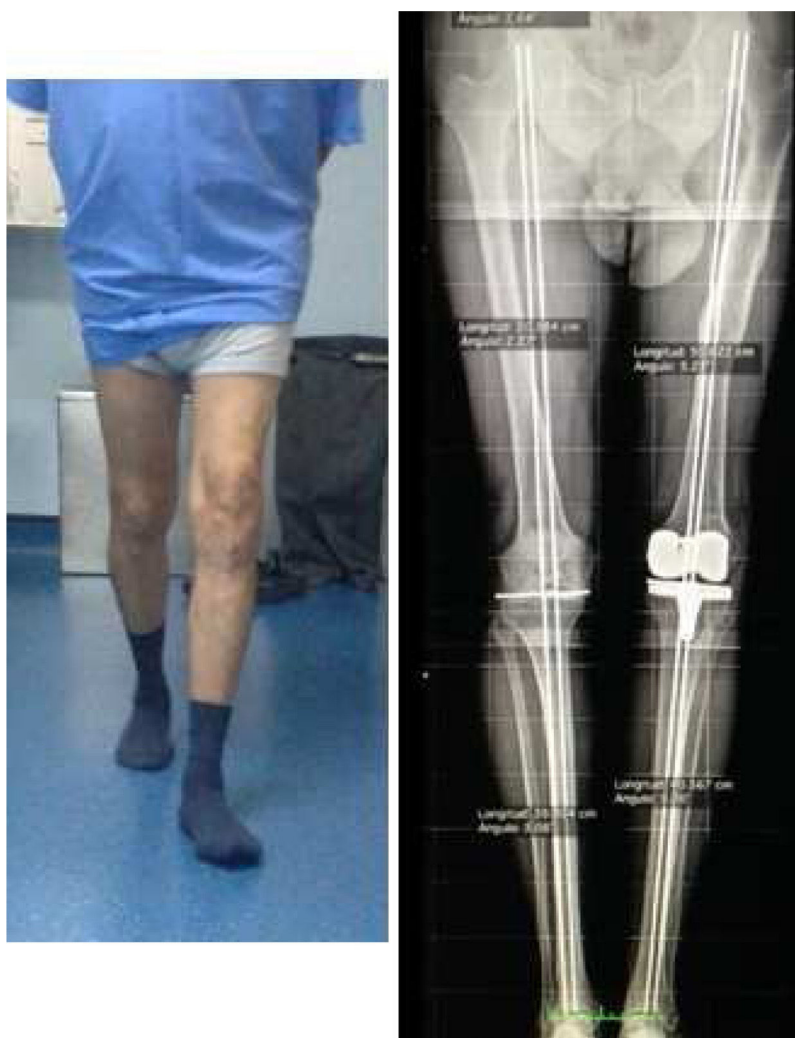El paciente fue dado de alta al quinto día posquirúrgico con escuela de marcha con andador y apoyo total. Se realizaron controles semanales inicialmente y luego mensuales.

El manejo postoperatorio se efectuó de acuerdo al siguiente protocolo:

- Curación de herida quirúrgica a la semana.
- A los 15 días retiro de puntos.
- Valoración clínica a los 2, 3, 4, 6 meses y al año. Se utilizó el sistema de puntaje de la Knee Society para la evaluación clínica y funcional del paciente al año de la cirugía, obteniendo un score de 89 (excelente). El arco de movilidad postoperatorio promedio fue de 110° en el último control, lo que significa una mejoría significativa. El eje anatómico postoperatorio promedio fue de 6° de valgo (fig. 6). En la telemetría radiográfica de control al año se visualiza restitución del eje mecánico en el miembro inferior izquierdo (fig. 7).

## Discusión

Cuando realizamos un RTR buscamos restaurar la anatomía normal corrigiendo el eje del miembro, conservar la mayor



**Figura 7** Restitución del eje mecánico del miembro inferior izquierdo en telemetría al año de la cirugía.

cantidad posible de hueso, preservar los ligamentos colaterales y el aparato extensor, y colocar la prótesis en forma correcta (si es posible, una no constreñida).

La mayoría de las deformidades extraarticulares pueden ser corregidas mediante una resección ósea intraarticular «inusual», asociada a un adecuado balance de partes blandas. Es fundamental la evaluación preoperatoria del miembro para planificar las resecciones óseas intraarticulares, ya que los cortes no deben afectar la inserción femoral de los ligamentos colaterales de la rodilla.

Koenig J et al., en el 2009 reportaron los casos de 2 pacientes con artrosis de rodilla, uno con deformidad en varo de tibia 25° y otro con deformidad en valgo de fémur 18°. Se realizó cortes óseos inusuales tibiales y femorales, respectivamente, y artroplastia total de rodilla. Los resultados según la Knee Society Score fue 95 a los 2 años de seguimiento.

Mohamed AM Eid, en el Hospital Universitario Ain Shams, Cairo, Egipto, realizó un estudio en el 2014 de 5 pacientes con gonartrosis y deformidad tibial y femoral. Se realizó artroplastia total de rodilla con prótesis constreñida por laxitud ligamentaria y cortes óseos inusuales. Según la escala

de la Knee Society Score la puntuación fue de 90 al año (excelente).

Vedoya SP et al., en el estudio realizado en el Hospital Británico de Buenos Aires de 21 pacientes con artrosis de rodilla y deformidad extraarticular femoral y tibial. Se realizaron RTR más cortes inusuales femorales y tibiales, presentando excelentes resultados funcionales al año de seguimiento<sup>19</sup>.

Wang JW y Wang CJ reportaron los casos de 7 pacientes con deformidades tibiales y un deseje coronal promedio de 20° en varo (de 12 a 30°), tratados mediante una extensa liberación medial de partes blandas, y resecando mayor cantidad del platillo tibial externo. En todos los casos utilizaron prótesis de estabilización posterior.

Mann JW et al., trataron mediante recortes óseos intraarticulares y liberación de partes blandas, a 11 pacientes con deformidad femoral y un deseje promedio de 14° en el plano coronal (de 5 a 22°) y 12° en el plano sagital (de 0 a 23°), y obtuvieron buenos resultados a los 2 años de seguimiento.

Algunos autores sostienen que, cuando la deformidad supera los 10° en el plano coronal, femoral o tibial, debe tenerse especial consideración por la compleja

inestabilidad resultante. Si bien no existe consenso, la mayoría de las publicaciones señalan, y estamos de acuerdo, que el método de cortes óseos inusuales puede emplearse en pacientes con deseos femorales en el plano coronal o sagital de hasta 20°. Con respecto a la tibia, las deformidades de hasta 30° en el plano coronal también pueden ser tratadas de esta manera. Cabe recordar además, que cuanto más cercana a la rodilla es la deformidad, más impacto tiene esta por su efecto sobre los recortes óseos intraarticulares. Cuando la deformidad supera estos límites, los cortes óseos pueden afectar las inserciones de los ligamentos colaterales y generar cajones de extensión demasiado asimétricos y no compensables mediante la liberación de partes blandas. En estos casos, es preciso evaluar la necesidad de una osteotomía extraarticular para corregir la desviación e inclusive, la utilización de una prótesis constreñida o abisagrada.

Si se opta por la osteotomía extraarticular y el RTR en un solo tiempo quirúrgico, la osteotomía debe realizarse en primer lugar, planificando cuidadosamente el abordaje, y si es posible, usando el mismo que para el RTR. La osteotomía puede estabilizarse por medio de clavos endomedulares acorrajados, placas con tornillos, sistemas de absorbe-tracción o con los mismos vástagos protésicos. Es importante, en estos casos, disponer de prótesis modulares que permitan elegir el vástago que mejor llene el canal medular, para así optimizar la estabilidad posoperatoria de la osteotomía.

Realizar una artroplastia total de rodilla en pacientes con gonartrosis asociada a una deformidad extraarticular > 10° es una situación poco frecuente que debe evaluarse con detenimiento, entendiendo que cada paciente tiene sus propias características y plantea desafíos, por lo que necesitará un enfoque específico por parte del cirujano.

Es fundamental una cuidadosa planificación prequirúrgica para evitar las múltiples complicaciones posibles de estos casos (inestabilidad, seudoartrosis, persistencia del deseo, cortes intraarticulares incorrectos), y así optimizar la evolución de la prótesis, inclusive a corto plazo.

Existen 2 formas de corregir la deformidad del miembro. Ante deformidades coronales femorales de hasta 20° y tibiales de hasta 30°, que ya son muy importantes, suele ser suficiente con los cortes óseos intraarticulares (inusuales) que no afecten las inserciones ligamentarias femorales, asociados a una adecuada liberación de partes blandas. En caso contrario, recomendamos efectuar una osteotomía correctora, si es posible en un tiempo, estabilizándola con los mismos vástagos de la prótesis.

## Conflicto de intereses

Ninguno de los autores presenta conflicto de intereses.

## Bibliografía

1. Jeffery RS, Morris RW, Denham RA. Coronal alignment after total knee replacement. *J Bone Joint Surg Br.* 1991;73:709-14.
2. Mullaji A, Shetty GM. Computer-assisted total knee arthroplasty for arthritis with extra-articular deformity. *J Arthroplasty.* 2009;24:1164-9.
3. Papagelopoulos PJ, Karachalios T, Themistocleous GS, Papadopoulos E.Ch., Savvidou OD, Rand JA. Total knee arthroplasty in patients with pre-existing fracture deformity. *Orthopedics.* 2007;30:373-8.
4. Wolff AM, Hungerford DS, Pepe CL. The effect of extraarticular varus and valgus deformity on total knee arthroplasty. *Clin Orthop.* 1991;271:35-51.
5. Wang JW, Wang CJ. Total knee arthroplasty for arthritis of the knee with extra-articular deformity. *J Bone Joint Surg Am.* 2002;84:1769-74.
6. Kao FC, Hsu KY, Tu YK, Chou MC. Surgical planning and difficult total knee arthroplasty. *Orthopedics.* 2009;32:810.
7. Incavo SJ, Kapadia C, Torney R. Use of an intramedullary nail for correction of femoral deformities combined with total knee arthroplasty: A technical tip. *J Arthroplasty.* 2007;22:133-5.
8. Mann JW, Insall JN, Scuderi GR. Total knee arthroplasty in patients with associated extra-articular angular deformity. *Orthop Trans.* 1997;21:59.
9. Mohamed AM. Simultaneous management of ipsilateral gonarthrosis and extra-articular deformity. *The Egyptian Orthopaedic Journal.* 2013;48:269-76.
10. Radke S, Radke J. Total knee arthroplasty in combination with a one-stage tibial osteotomy. *J Arthroplasty.* 2002;17:533-5.
11. Windsor RE, Insall JN, Vince KG. Technical considerations of total knee arthroplasty after proximal tibial osteotomy. *J Bone Joint Surg Am.* 1988;70:547-55.
12. Krackow KA, Holtgrewe JL. Experience with a new technique for managing severely overcorrected valgus high tibial osteotomy at total knee arthroplasty. *Clin Orthop.* 1990;258:213-24.
13. Papadopoulos EC, Parvizi J, Lai CH, Lewallen DG. Total knee arthroplasty following prior distal femoral fracture. *Knee.* 2002;9:267-74.
14. Lonner JH, Siliski JM, Lotke PA. Simultaneous femoral osteotomy and total knee arthroplasty for osteoarthritis associated with severe extra-articular deformity. *J Bone Joint Surg Am.* 2000;82:342-8.
15. Cameron HU, Welsh RP. Potential complications of total knee replacement following tibial osteotomy. *Orthop Rev.* 1988;17:39-43.
16. Roffi RP, Merritt PO. Total knee replacement after fracture about the knee. *Orthop Rev.* 1989;19:614-20.
17. Koenig J, Maheshwari AV, Ranawat AS, Ranawat CS. Extra-articular deformity is always correctable intra-articularly: In the affirmative. *Orthopedics.* 2009;32, <http://dx.doi.org/10.3928/01477447-20090728-22>.
18. Ritter MA, Faris GW. Total knee replacement following extra-articular deformities. *Orthopedics.* 2003;26:969-70.
19. Vedoya SP, Garabano G, del Sel H. Artroplastia total de rodilla en gonartrosis con pseudoartrosis de tibia homolateral. *Rev Asoc Argent Ortop Traumatol.* 2010;75:381-4.