

## CASO CLÍNICO

# Luxación y fractura traumática de cadera en un paciente pediátrico y sus posteriores secuelas: reporte de caso clínico



Gerbert Augusto Clavijo Díaz<sup>a</sup>, Jaime Fernando Cuenca Castro<sup>a</sup>  
y José Danilo Jojoa Ríos<sup>b,\*</sup>

<sup>a</sup> Servicio de Ortopedia y Traumatología, Hospital Departamental Universitario del Quindío, San Juan de Dios, Docente asociado a pregrado de Medicina, Universidad del Quindío, Armenia, Colombia

<sup>b</sup> Médico General, Universidad del Quindío, Armenia, Colombia

Recibido el 3 de julio de 2016; aceptado el 28 de junio de 2017

Disponible en Internet el 12 de agosto de 2017

### PALABRAS CLAVE

Luxación de cadera;  
Fractura acetabular;  
Necrosis de la cabeza  
femoral;  
Osteosíntesis de  
fractura

**Resumen** Paciente de 9 años, que sufrió accidente de tránsito, con un impacto de muy alta energía que ocasionó fractura de cadera derecha de clasificación II de Delbet y Colonna, con luxación posterior de la cabeza femoral, fractura capital y acetabular, y daño del rodete. Inicialmente fue imposible lograr reducción cerrada de la luxofractura, razón por la cual se realizó reducción abierta y fijación con materiales de osteosíntesis. En controles posquirúrgicos se identifica necrosis avascular de cabeza femoral. Aunque poco común, en nuestro medio se presentan casos de fractura de cadera en niños y es necesario conocer el impacto de esta patología en el momento en que ocurre la lesión y a lo largo del tiempo por las secuelas que esta puede generar, a pesar de realizarse un manejo quirúrgico adecuado.

*Nivel de evidencia clínica:* Nivel IV.

© 2017 Sociedad Colombiana de Ortopedia y Traumatología. Publicado por Elsevier España, S.L.U. Todos los derechos reservados.

### KEYWORDS

Hip dislocation;  
Acetabular fracture;  
Femur Head Necrosis;  
Fracture  
osteosyntheses

**Traumatic dislocation and hip fracture in a paediatric patient and its subsequent sequels, case report**

**Abstract** A 9 year-old patient who suffered a car accident with high-energy impact, causing a right hip fracture, class II in Delbet and Colonna classification, with posterior dislocation of the femoral head, acetabulum and capital fractures, as well as labrum damage. Initially, it was impossible to achieve a closed reduction of the fracture, therefore an open reduction and

\* Autor para correspondencia.

Correo electrónico: [josedanilojojoarios@outlook.com](mailto:josedanilojojoarios@outlook.com) (J.D. Jojoa Ríos).

internal fixation was performed. In post-operative follow-up, femoral head avascular necrosis was detected. Although uncommon, there are hip bone fractures in children in our area. This means that it is essential to know the impact of this condition the moment the injury occurs, as well as the complications that it can cause even if a proper surgical management is provided.

*Evidence level: IV.*

© 2017 Sociedad Colombiana de Ortopedia y Traumatología. Published by Elsevier España, S.L.U. All rights reserved.

## Introducción

Según la OMS, cada año los accidentes de tránsito causan la muerte de aproximadamente 1,25 millones de personas en el mundo. El 50% de las defunciones corresponde a peatones, ciclistas y motociclistas; además, generan fracturas como principal morbilidad<sup>1</sup>. Se consideran los accidentes de tránsito como un problema de salud pública mundial<sup>2</sup>. En Colombia, la accidentalidad en carreteras afecta a todo tipo de población y está catalogada por el Instituto de Medicina Legal y Ciencias Forenses y el Ministerio de Salud como la segunda causa de mortalidad por causas externas y entre las 20 principales circunstancias y patologías que generan discapacidad en los colombianos<sup>3,4</sup>.

Los niños corren alto riesgo de lesiones de cualquier índole, incluidas por accidentes de tránsito, con asociación de fracturas en el 10-25% de los casos<sup>5,6</sup> y los principales sitios afectados son: radio/cúbito (59%); húmero (21%); tibia/peroné (15%); fémur, incluida la cadera (5%). La luxación traumática de cadera es una lesión asociada con traumatismo de alta energía, que puede estar acompañada de otras lesiones musculoesqueléticas<sup>7-9</sup>. En niños, la luxofractura de cadera es una patología muy rara y representa tan solo el 1% de todas las fracturas en esta población y se asocia con serias complicaciones, principalmente necrosis avascular de cabeza femoral. La reducción cerrada o abierta es el tratamiento ideal, asociada con fijación estable para prevenir desplazamientos. Otras complicaciones incluyen cuello femoral varo, cierre fisiario prematuro y falta de unión del foco de fractura<sup>10</sup>.

El presente reporte de caso clínico describe la historia de un paciente de 9 años que sufrió accidente de tránsito, el cual le ocasionó fractura de cadera derecha de clasificación II de Delbet y Colonna, la cual requirió reducción abierta y fijación con materiales de osteosíntesis y se identificó necrosis avascular de cabeza femoral como secuela postraumática.

## Caso clínico

Paciente de 9 años y 9 meses de sexo masculino, que sufrió accidente de tránsito en calidad de conductor de bicicleta al ser arrollado por un automóvil, que le generó traumatismo directo en la cadera derecha. Ingresó en la institución de salud donde le identificaron mediante radiografías la existencia de luxación posterior de la cabeza femoral derecha e intentaron la reducción cerrada no exitosa, por lo que le remitieron a un hospital de mayor complejidad. Ingresó

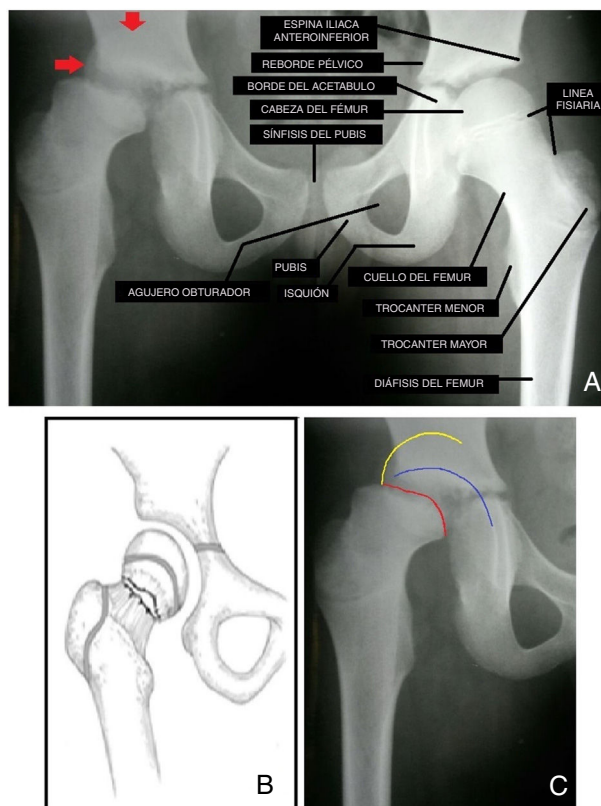


Figura 1

en dicho hospital hemodinámicamente estable; en el examen físico presentó dolor en cadera derecha, acortamiento y rotación interna del miembro inferior ipsilateral, con gran limitación funcional para lograr arcos de movimientos; fue valorado inmediatamente por el Servicio de Ortopedia y Traumatología, quienes con los hallazgos clínicos y radiológicos identificaron la existencia de fractura intracapsular desplazada, clasificada como grado II de Delbet y Colonna por su compromiso transcervical (fig. 1). Se inició manejo analgésico y colocación de tracción cutánea.

En procedimiento quirúrgico se identificó luxación completa de la cabeza femoral en la parte posterior irreductible, razón por la cual se procedió a realizar osteotomía de trocánter mayor para posibilitar la reducción de la luxación; se observó fractura capital, fractura del acetábulo, lesión del rodete, rotura del ligamento redondo y rotura capsular, lo que corresponde a un traumatismo de muy alta energía. Se efectuó reducción de la fractura y de la luxación y se

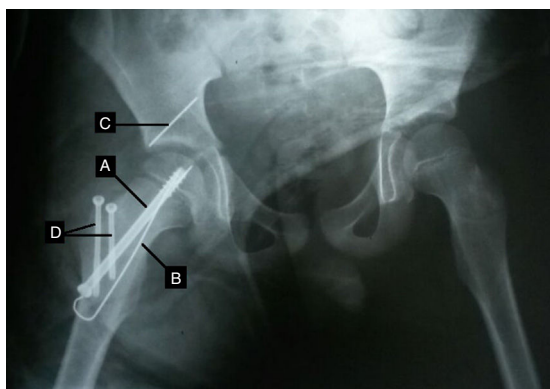


Figura 2

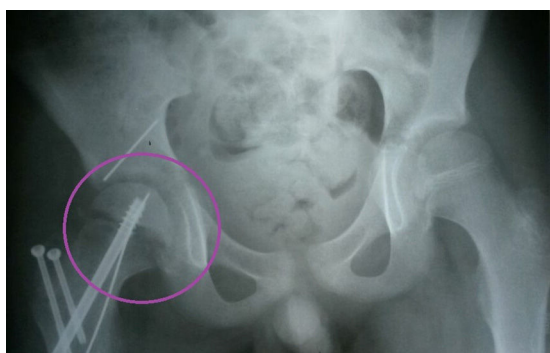

Figura 3

fijó con tornillo canulado de 7.0 y clavo de Steinmann de 1.5 antirrotatorio. Luego se realizó osteosíntesis acetabular con clavo de Steinmann y puntos de polipropileno 0 a través del rodete. Inmediatamente se efectuó lavado del lecho operatorio y cierre parcial capsular. Se realizó de manera seguida osteosíntesis del trocánter mayor con dos tornillos canulados de 4.0. Al finalizar procedimiento quirúrgico, se colocó hemiespica de yeso en el miembro inferior derecho y se tomó radiografía de control postoperatoria (fig. 2).

Por presentar adecuada evolución clínica en el período postoperatorio, en el cual se suministró analgesia con dipirone y se implementó manejo antibiótico profiláctico con cefazolina, se decidió asignar el alta hospitalaria con manejo analgésico basado en paracetamol y continuación de manejo antibiótico profiláctico con cefalexina. En primer control postoperatorio a los 2 meses del procedimiento quirúrgico se observó estenosis de la cabeza femoral a través de control radiológico (fig. 3), para lo cual se sospechó necrosis avascular de cabeza femoral, lo que se confirmó con gammagrafía ósea (fig. 4). Se inician terapias físicas para lograr rehabilitación y mejorar la calidad de vida del paciente y se plantea la posibilidad de requerir reemplazo total de cadera en el futuro.

**figura 1** Radiografía anteroposterior de pelvis realizada en el momento del ingreso hospitalario del paciente. A) Se describen referencias anatómicas normales en la cadera izquierda. Las flechas rojas muestran la cabeza femoral luxada hacia la región posterior del acetábulo. Obsérvese que la radiopacidad de la cabeza del fémur derecha se encuentra más superior en comparación con la izquierda. B) Descripción gráfica de la fractura de grado II del Delbet y

Colonna con compromiso transcervical. C) La línea amarilla muestra el borde de la cabeza del fémur luxada hacia posterior, proyectada sobre el hueso iliaco; la línea roja muestra el sitio de fractura transcervical, y la línea azul indica el reborde del acetábulo sin presencia de la cabeza del fémur en su interior.

**figura 2** Radiografía anteroposterior de pelvis en el postoperatorio inmediato. Se observa reducción de la cabeza femoral derecha dentro del acetábulo mediante materiales de osteosíntesis. A) Tornillo canulado 7.0. B) Clavo de Steinmann antirrotatorio; ambos realizan fijación de la fractura transcervical. C) Clavo de Steinmann que fija la fractura del acetábulo. D) Osteosíntesis de trocánter mayor con dos tornillos canulados de 4.0.

**figura 3** Radiografía anteroposterior de pelvis 2 meses después de la reducción cerrada, con osteosíntesis y fijación de la fractura de cadera derecha. Se observa estenosis de la cabeza femoral derecha con reducción del espacio intraarticular ipsilateral.

**figura 4** Gammagrafía ósea que pone de manifiesto hipercaptación acetabular y del aspecto inferior de la cabeza femoral derecha; con necrosis avascular que afecta al aspecto superior de la cabeza femoral (círculos azules). A y B) Esqueleto anterior y posterior. C y D) Acercamiento anterior y posterior de la región pélvica.

## Discusión

La luxofractura de cadera en la población pediátrica es una lesión extremadamente rara. En adultos, la afectación por luxofractura de cadera es importante, con incidencia de aproximadamente 250.000 casos en Estados Unidos<sup>11-13</sup>. Sin embargo, en los menores de edad, del total de fracturas que presentan solo el 1% ocurre en la cadera; existe una relación de 100 fracturas de cadera en adultos por cada fractura similar en niños<sup>14</sup>.

Al ser la cadera una articulación muy estable, la existencia de una luxofractura a este nivel es una lesión grave<sup>15</sup> y, a diferencia de los adultos, donde las fuerzas que generan las lesiones son generalmente de baja y mediana energía, en la edad pediátrica se necesita alta energía para lograr daños en la articulación coxofemoral. La luxación hacia anterior o posterior se determina por la dirección del vector de fuerza que se aplica a la posición del miembro inferior en el momento del accidente. En la población general, el 90% de las luxaciones son posteriores y el 10% restantes, anteriores<sup>16</sup>; en niños, el 80% de las luxaciones son hacia posterior<sup>17</sup>. En los reportes de caso realizados por Chanes et al.<sup>18</sup> y Recondo<sup>19</sup> en que los pacientes menores de edad presentaron luxaciones traumáticas de la cadera, estas fueron hacia posterior. En nuestro reporte de caso, la luxofractura de cadera se presentó igualmente hacia posterior.

En la evaluación inicial de un paciente con traumatismo de cadera se debe realizar enfoque como un politraumatizado según soporte vital avanzado en trauma (SVAT) ya que, al sufrir traumatismo de alta energía, podría coexistir con lesiones concomitantes de mayor gravedad<sup>20</sup>. Se estima una incidencia del 95% de coexistencia de otras lesiones asociadas junto con luxación de cadera, entre las cuales destacan: fractura de acetábulo (70% de pacientes), otras fracturas en

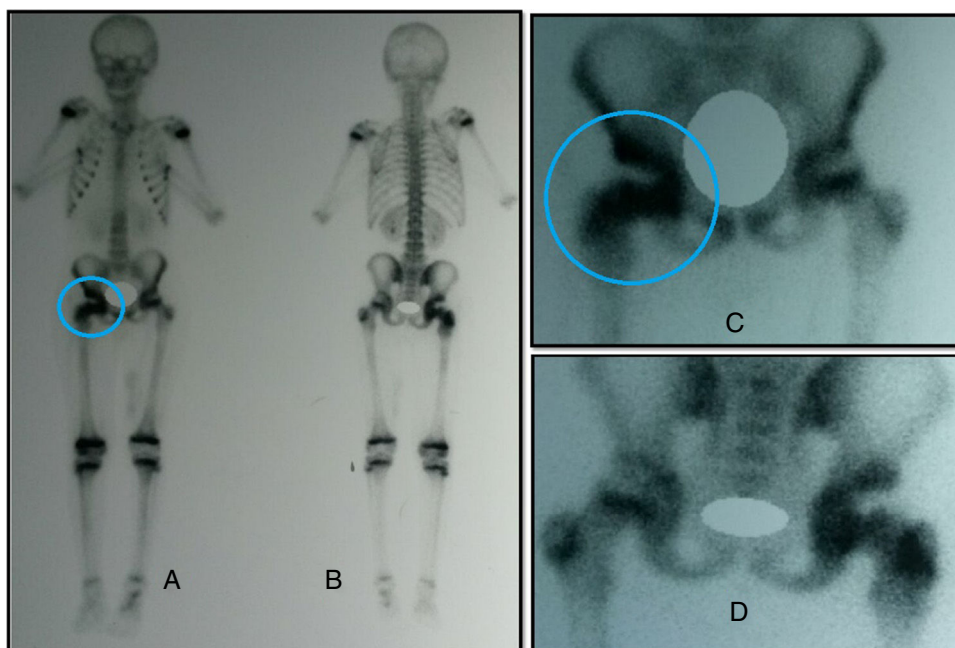


Figura 4

extremidades (23%), lesiones craneoencefálicas (24%), torácicas (21%), abdominales (15%) y lesión nerviosa periférica, principalmente el componente peroneo del nervio ciático (10%)<sup>21,22</sup>.

Clínicamente, los pacientes con existencia de fractura de cadera presentan dolor en ingle, muslo y, en algunos casos, en rodilla ipsilateral, además de incapacidad para deambular<sup>23</sup>. En el examen físico en caso de luxación posterior, la extremidad se acorta en flexión, aducción y rotación interna. El trocánter mayor puede palparse más proximal, en comparación con el fémur contralateral, y se puede palpar la cabeza femoral en la región glútea.

La clasificación de fracturas de cadera más aceptada fue descrita por Delbet en 1909 y popularizada por Colonna en 1929<sup>24</sup>, dividida en cuatro tipos: tipo I (transepifisaria con luxación o sin ella; frecuencia: 8%); tipo II (transcervical; 45-50%); tipo III (cervicotrocantérea; 30-35%), y tipo IV (intertrocantérea; 11-17%)<sup>25,26</sup>.

Para diagnosticar, clasificar la lesión y definir el tratamiento, es necesario realizar radiografías de pelvis en proyección anteroposterior<sup>27</sup>. Para determinar el estado de estructuras no evaluables con la radiografía, como fracturas asociadas o cuerpos libres intraarticulares, se puede realizar una tomografía computarizada<sup>28</sup>. En el caso clínico que exponemos, el tipo de trazo de fractura observado radiológicamente fue tipo II de Delbet y Colonna con afectación transcervical, correspondiente al tipo de fractura de cadera más prevalente.

En cuanto al tratamiento específico en la luxofractura, el primer paso debe centrarse en realizar reducción cerrada idealmente antes de 6 horas de ocurrido el traumatismo, para disminuir el tiempo de isquemia y riesgo de necrosis avascular de cabeza femoral<sup>29,30</sup>; puede realizarse tanto en urgencias como en un quirófano<sup>31</sup>. Sin embargo, algunos autores plantean que el daño vascular se origina en el mismo momento de ocurrida la lesión, por lo que el tiempo de la

reducción es un factor menos importante que la gravedad del traumatismo.

Chanes et al. reportan el caso de un menor de 4 años que sufrió luxación traumática de cadera derecha mientras esquiaba y Recondo documentó un caso de un paciente joven que sufría luxación de cadera. Ambos pacientes se beneficiaron de tratamientos no quirúrgicos de la lesión sufrida en la articulación coxofemoral. En cambio, Chládek realizó un estudio con 20 menores de edad que presentaron fractura de cadera, de los cuales 18 recibieron tratamiento quirúrgico y recomiendan este tratamiento de manera precoz para prevenir complicaciones<sup>32</sup>. En el presente caso clínico expuesto, se intentó reducción cerrada, la cual fue fallida, por lo que se efectuó reducción abierta.

La reducción abierta se indica cuando la reducción cerrada fracasa o en presencia de interposición de hueso o tejido blando después de intentar reducción cerrada<sup>33</sup>, en presencia de fracturas abiertas, lesión vascular de la extremidad que requiere reparación de grandes vasos, fracturas patológicas que requieren cultivo de hueso, biopsia o injerto. Para realizar fijación del foco de fractura, se dispone de diversos materiales de osteosíntesis, los cuales deben ser seleccionados por el cirujano ortopeda a cargo de realizar el procedimiento según la edad del paciente, madurez ósea y tipo de fractura; el paciente presenta menor probabilidad de complicaciones al realizar la intervención quirúrgica antes de las 48 horas posteriores al traumatismo. Es preferible fijar la fractura de manera estable usando material de osteosíntesis transfiisario en vez de intentar conservar la integridad de la fisis y no colocar este tipo de materiales ya que con esta última acción existe un potencial riesgo de generar una fijación insuficiente en un intento de no comprometer el cartílago de crecimiento<sup>34</sup>. Se recomienda inmovilizar a todos los pacientes con aparato de yeso después de la intervención quirúrgica y así evitar consolidaciones viciosas<sup>35</sup>. En el paciente que se describe en el



presente caso clínico se decidió realizar manejo quirúrgico de la luxofractura de cadera con instauración de tornillo canulado de 7.0 y clavo de Steinmann de 1.5 antirrotatorio transfisiarios para realizar fijación adecuada de la articulación lesionada, además de clavo de Steinmann, fijando la fractura del acetábulo y osteosíntesis de trocánter mayor con dos tornillos canulados de 4.0. Se coadyuvó con colocación de hemiespica de yeso para evitar consolidaciones bizarras.

Los factores pronósticos de complicaciones después de fracturas de cadera incluyen edad mayor a 12 años, necesidad de realizar reducción abierta y más de 48 horas de retraso de la cirugía<sup>36</sup>. La principal complicación es la necrosis avascular de cabeza femoral, con peor pronóstico los tipos de fractura I, II y III y la edad mayor a 10 años por la menor capacidad de neovascularizar. El daño se produce por interrupción del flujo sanguíneo, ya sea por acodamiento de vasos en el momento del desplazamiento óseo, por laceración de vasos o por aumento de presión intracapsular; lo anterior justificaría realizar reducción, fijación y descompresión capsular lo antes posible para evitar necrosis avascular.

Dentro del manejo quirúrgico de la necrosis avascular de cabeza femoral se dispone de osteotomías, artrodesis y artroplastia total de cadera en artritis grave. El manejo no quirúrgico consta de ondas de choque extracorpóreas, campos pulsátiles electromagnéticos, oxígeno hiperbárico, tratamiento farmacológico (bisfosfonatos, estatinas, vitamina E, ácido lipoico y anticoagulantes), fisioterapia y medicina regenerativa. Al menor de edad expuesto en el presente caso clínico se le diagnosticó a los 3 meses después del traumatismo con necrosis avascular de cabeza femoral, se decidió iniciar manejo no quirúrgico con fisioterapia y se planteó la posibilidad en un futuro de requerir reemplazo total de cadera.

## Conclusión

Reportamos un caso de luxofractura traumática de cadera en un paciente pediátrico con existencia de necrosis avascular de la cabeza femoral como principal secuela. Esta patología no es frecuente en los menores de edad. Es necesario realizar un abordaje ortopédico y quirúrgico a la mayor brevedad posible para evitar al máximo las complicaciones.

## Responsabilidades éticas

**Protección de personas y animales.** Los autores declaran que para esta investigación no se han realizado experimentos en seres humanos ni en animales.

**Confidencialidad de los datos.** Los autores declaran que han seguido los protocolos de su centro de trabajo sobre la publicación de datos de pacientes.

**Derecho a la privacidad y consentimiento informado.** Los autores han obtenido el consentimiento informado de los pacientes y/o sujetos referidos en el artículo. Este documento obra en poder del autor de correspondencia.

## Conflicto de intereses

Los autores declaran no tener ningún conflicto de intereses.

## Agradecimientos

Agradecemos a los médicos Germán Alberto Téllez Ramírez, Álvaro Francisco Dulce Villarreal y Camila Zambrano Morales por sus importantes críticas constructivas en relación con la elaboración y diseño del caso clínico; y al equipo de ortopedistas del Hospital San Juan de Dios de Armenia, Colombia, quienes adquirieron un gran sentido de pertenencia, profesionalidad y humanidad frente al paciente.

## Bibliografía

1. World Health Organization. Global status report on road safety. En: Luxembourg City. Luxembourg; 2013.
2. Cooper C, Dennison EM, Leufkens HG, Bishop N, van Staa TP. Epidemiology of childhood fractures in Britain: a study using the general practice research database *J Bone Miner Res.* 2004;19:1976–81.
3. Ministerio de Salud de Colombia Mortalidad y lesiones por accidentes de transporte en Colombia, 2013-2014. Bogotá DC, Colombia, 2014.
4. Vargas D. Comportamiento de muertes y lesiones por accidente de transporte, Colombia, 2013. Instituto Nacional de Medicina Legal y Ciencias Forenses: Grupo Centro de Referencia Nacional sobre Violencia; 2013.
5. Cooper C, Dennison EM, Leufkens HG, Bishop N, van Staa TP. Epidemiology of childhood fractures in Britain: a study using the general practice research database. *J Bone Miner Res.* 2004;19:1976–81.
6. Joeris A, Lutz N, Wicki B, Slongo T, Audigé L. An epidemiological evaluation of pediatric long bone fractures - a retrospective cohort study of 2716 patients from two Swiss tertiary pediatric hospitals. *BMC Pediatr.* 2014;20:314.
7. Epstein H. Traumatic dislocations of the hip. *Clin Orthop.* 1973;92:116–42.
8. Canale ST, Bourland WL. Fracture of the neck and intertrochanteric region of the femur in children. *J Bone Joint Surg Am.* 1977;59:431–43.
9. Boardman MJ, Herman MJ, Buck B, Pizzutilo PD. Hip fractures in children. *J Am Acad Orthop Surg.* 2009;17:162–73.
10. Carrillo H. Fracturas de cadera en el niño. *Ortho-tips.* 2009;5:266–78.
11. Fitzgerald R, Kaufer H, Malkani A. Ortopedia tomo 1 [Internet]. 2.ª ed. Buenos Aires: Médica Panamericana; 2004. Disponible en: <https://books.google.com.co/books?id=z0duOA9ZzBQC&lpg=PA390&dq=fracturas%20de%20cadera&hl=es&pg=PR4#v=onepage&q=fracturas%20de%20cadera&f=false>.
12. Dinamarca J, Améstica G, Rubio R, Carrasco A, Vásquez A. Características epidemiológicas y clínicas de las fracturas de cadera en adultos mayores en un hospital público chileno. *Rev Med Chile.* 2015;143:1552–9.
13. Lovato F, Luna D, Oliva S, Flores J, Núñez J. Prevalencia de fracturas de cadera, fémur y rodilla en la Unidad Médica de Alta Especialidad Hospital de Traumatología y Ortopedia «Lomas Verdes» del Instituto Mexicano del Seguro Social. *Acta Ortopédica Mexicana.* 2015;29:13–20.
14. Ratliff AH. Fractures of the neck of the femur in children. *J Bone Joint Surg Br.* 1962;44:528–42.
15. Alonso J, Volgas D, Giordano V, Stannard J. A review of the treatment of hip dislocations associated with acetabular fractures. *Clin Orthop Relat Res.* 2000;377:32–43.

16. Holt G, McCarty E. Anterior hip dislocation with an associated vascular injury requiring amputation. *J Trauma*. 2003;55:135-8.
17. Kutty S, Thornes B, Curtin WA, Gilmore MF. Traumatic posterior dislocation of hip in children. *Pediatr Emerg Care*. 2001;17:32-5.
18. Chanes Puiggrós C, Soria Villegas L, Mihai Petrica A, García Jiménez A, Gabriele Montenegro R, Terricabras Carol L. Luxación traumática de cadera en un niño. *Rev Cubana Ortop Traumatol*. 2015;29:206.
19. Recondo O. Fractura-luxación de cadera tras traumatismo en paciente joven. *FMC: Formación Médica Continuada en Atención Primaria*. 2016;23:221-2.
20. Kortbeek JB, Al Turki SA, Ali J, Antoine JA, Bouillon B, Brasel K, et al. Advanced trauma life support, 8th edition, the evidence for change. *J Trauma*. 2008;64:1638-50.
21. Hak D, Goulet J. Severity of injuries associated with traumatic hip dislocation as a result of motor vehicle collisions. *J Trauma*. 1999;47:60-3.
22. Cornwall R, Radomisli T. Nerve injury in traumatic dislocation of the hip. *Clin Orthop Rel Res*. 2000;377:84-91.
23. Flores H. Fracturas de cadera en niños y adolescentes. *Orthotips*. 2012;8:179-86.
24. Colonna PC. Fracture of the neck of the femur in children. *Am J Surg*. 1929;6:793-7.
25. Canale ST, Bourland WL. Fracture of the neck and intertrochanteric region of the femur in children. *J Bone Joint Surg Am*. 1977;59:431-43.
26. Boardman MJ, Herman MJ, Buck B, Pizzutilo PD. Hip fractures in children. *J Am Acad Orthop Surg*. 2009;17:162-73.
27. Tornetta P, Hamid M. Hip dislocation: Current treatment regimens. *J Am Acad Orthop Surg*. 1997;5:27-36.
28. Brooks R, Ribbans W. Diagnosis and imaging studies of traumatic hip dislocations in the adult. *Clin Orthop Rel Res*. 2000;377:15-23.
29. Jaskulka R, Fischer G, Fenzl G. Dislocation and fracture-dislocation of the hip. *J Bone Joint Surg Br*. 1991;73:465-9.
30. Chládek P, Trc T. [Fractures of the femoral neck in children: complications and their treatment]. *Acta Chir Orthop Traumatol Cech*. 2002;69:31-4.
31. Herrera-Soto JA, Price CT. Traumatic hip dislocations in children and adolescents: pitfalls and complications. *J Am Acad Orthop Surg*. 2009;17:15-21.
32. Mehlman CT, Hubbard GW, Crawford AH, Roy DR, Wall EJ. Traumatic hip dislocation in children. Long-term follow up of 42 patients. *Clin Orthop Relat Res*. 2000;376:68-79.
33. Gonzalez J, Cubillos A, Rodriguez J, García J. Fracturas de cuello de fémur en niños y adolescentes. *Rev Esp Cir Ortop Traumatol*. 1999;43:113-8.
34. Flynn JM, Wong KL, Yeh GL, Meyer JS, Davidson RS. Displaced fractures of the hip in children: Management by early operation and immobilization in hip spica cast. *J Bone Joint Surg Br*. 2002;84:108-12.
35. Dendane MA, Amrani A, El Alami ZF, El Medhi T, Gourinda H. Complications des fractures déplacées du col fémoral chez l'enfant. À propos d'une série de 21 cas. *Revue de Chirurgie Orthopédique et Traumatologique*. 2010;96:200-4.
36. Gómez F. Revisión del tratamiento no quirúrgico de la necrosis aséptica de la cabeza femoral. *Acta Ortopédica Mexicana*. 2013;27:265-72.