



## REPORTE DE CASO

# Primer caso de cistinuria asociada a enfermedad de Cacchi Ricci como causa de nefrolitiasis recurrente



Gabriel L. Carreño<sup>a,\*</sup>, David Álvarez Villarraga<sup>b</sup>, Juan Guillermo Cataño Cataño<sup>c</sup>  
y Nathalia Gómez Calderón<sup>d</sup>

<sup>a</sup> Médico Residente, Urología tercer año, Pontificia Universidad Javeriana-Hospital Universitario San Ignacio, Bogotá, Colombia

<sup>b</sup> Médico Residente, Urología cuarto año, Pontificia Universidad Javeriana-Hospital Universitario San Ignacio, Bogotá, Colombia

<sup>c</sup> Urólogo-Profesor asistente, Pontificia Universidad Javeriana-Hospital Universitario San Ignacio, Bogotá, Colombia

<sup>d</sup> Estudiante XII semestre de Medicina, Pontificia Universidad Javeriana-Hospital Universitario San Ignacio, Bogotá, Colombia

Recibido el 21 de diciembre de 2014; aceptado el 29 de mayo de 2015

Disponible en Internet el 16 de julio de 2015

### PALABRAS CLAVE

Cistinuria;  
Urolitiasis;  
Trasplante de riñón;  
Fallo renal crónico;  
Riñón esponjoso  
medular

**Resumen** La cistinuria es una enfermedad genética cuya expresión clínica es la formación de cálculos en el tracto urinario. Este artículo presenta el caso de un hombre de 24 años de edad con antecedente de enfermedad litiásica bilateral desde los 15 años con múltiples recurrencias e intervenciones, quien ingresó en nuestro hospital por nefrolitiasis izquierda; durante la valoración se solicitó tomografía computarizada multicorte de abdomen y pelvis, encontrando calcificaciones intraparenquimatosas dentro de las pirámides renales bilaterales, con dilataciones quísticas precaliciales. De esta forma se realizó el diagnóstico de riñón en esponja medular. Se le realizó una primera sesión de nefrolitotomía percutánea y se planeó realizar más sesiones complementándolas con ureterorenoscopia flexible y fragmentación con láser. Sin embargo, el estudio en orina de 24 horas demostró cistinuria siendo la composición del cálculo de cistina en el 83%. Por esta razón teniendo en cuenta la asociación de alteraciones genéticas y anatómicas se decidió dejar en observación ingresándolo en un plan de trasplante renal temprano. Hasta donde tenemos conocimiento, este corresponde al primer reporte de caso asociando enfermedad de Cacchi Ricci a cistinuria.

© 2014 Sociedad Colombiana de Urología. Publicado por Elsevier España, S.L.U. Todos los derechos reservados.

### KEYWORDS

Cystinuria;  
Urolithiasis;  
Kidney  
Transplantation;

**First case of cystinuria associated to Cacchi Ricci disease as a cause of recurrent nephrolithiasis**

**Abstract** Cystinuria is a genetic disease whose clinical expression is the formation of stones in the urinary tract. This article presents the case of a man of 24 years with a history of bilateral stone disease since he was 15 years old with multiple recurrences and interventions.

\* Autor para correspondencia.

Correo electrónico: [gabrielleocg@gmail.com](mailto:gabrielleocg@gmail.com) (G.L. Carreño).

Kidney Failure,  
Chronic;  
Medullary Sponge  
Kidney

He was admitted to our hospital seeking treatment for left nephrolithiasis; during the initial assessment, computed tomography of the abdomen and pelvis was performed finding intraparenchymal calcifications within bilateral renal pyramids with cystic pre-calyceal dilations. The diagnosis of medullary sponge kidney was made. He underwent a first session of percutaneous nephrolithotomy, planning more sessions and complementing them with flexible ureteroscopy and laser fragmentation. However, the 24-hour urine analysis showed cistinuria, with a composition of cystine in the stones of 83%. For this reason, taking into account the association of genetic and anatomical alterations we decided to maintain him under observation by entering into a plan of early renal transplantation. To our knowledge, this corresponds to the first case report associating Cacchi Ricci disease and cistinuria.

© 2014 Sociedad Colombiana de Urología. Published by Elsevier España, S.L.U. All rights reserved.

## Introducción

La cistinuria es un desorden genético caracterizado por una desregulación en la reabsorción de cistina en el túbulo proximal de la nefrona y del epitelio gastrointestinal. La única manifestación clínica significativa es la nefrolitiasis recurrente secundaria a la pobre solubilidad de cistina en la orina. Aunque es un trastorno relativamente frecuente, es responsable de no más del 1% de los cálculos en el tracto urinario. Se han identificado mutaciones en dos genes, SLC3A1 y SLC7A9, como responsables de la mayoría de los casos de cistinuria, al codificar subunidades defectuosas del transportador de cistina rBAT/b<sup>1</sup>. El diagnóstico de cistinuria suele darse por hallazgo de cristales de cistina en orina o por la confirmación de la presencia de cistina como componente de cálculos urinarios por espectroscopía infrarroja<sup>2</sup>. Así mismo, pueden confirmarse estos hallazgos mediante la determinación de la excreción urinaria de aminoácidos, que puede llegar incluso a niveles de cistina en orina superiores a 1.000 μmol por gramo de creatinina<sup>1</sup>. En la mayoría de los pacientes con cistinuria la formación de los cálculos ocurre en las dos primeras décadas de vida, pero se ha reportado una amplia variación intrafamiliar de la patología. Los hombres son afectados más frecuentemente y con mayor severidad que las mujeres, así como también producen un número mayor de cálculos<sup>3</sup>. Debido a su estructura cristalina, los cálculos de cistina son resistentes a la fragmentación por litotricia extracorpórea y por tanto en muchos casos requieren procedimientos urológicos más invasivos para removerlos como la nefrolitotomía percutánea o la nefrectomía. Las frecuentes recidivas conllevan a múltiples procedimientos endourológicos<sup>2</sup>. El tratamiento de este tipo de litiasis se centra por tanto en la prevención de formación de nuevos cálculos mediante el aumento tanto de la diuresis como del pH urinario para facilitar la solubilidad de la cistina con citratos alcalinos o bicarbonato de sodio, la reducción de su excreción urinaria mediante medidas nutricionales o bien la conversión a cisteína, compuesto de solubilidad mayor, empleando fármacos como la D-penicilamina (1-2).

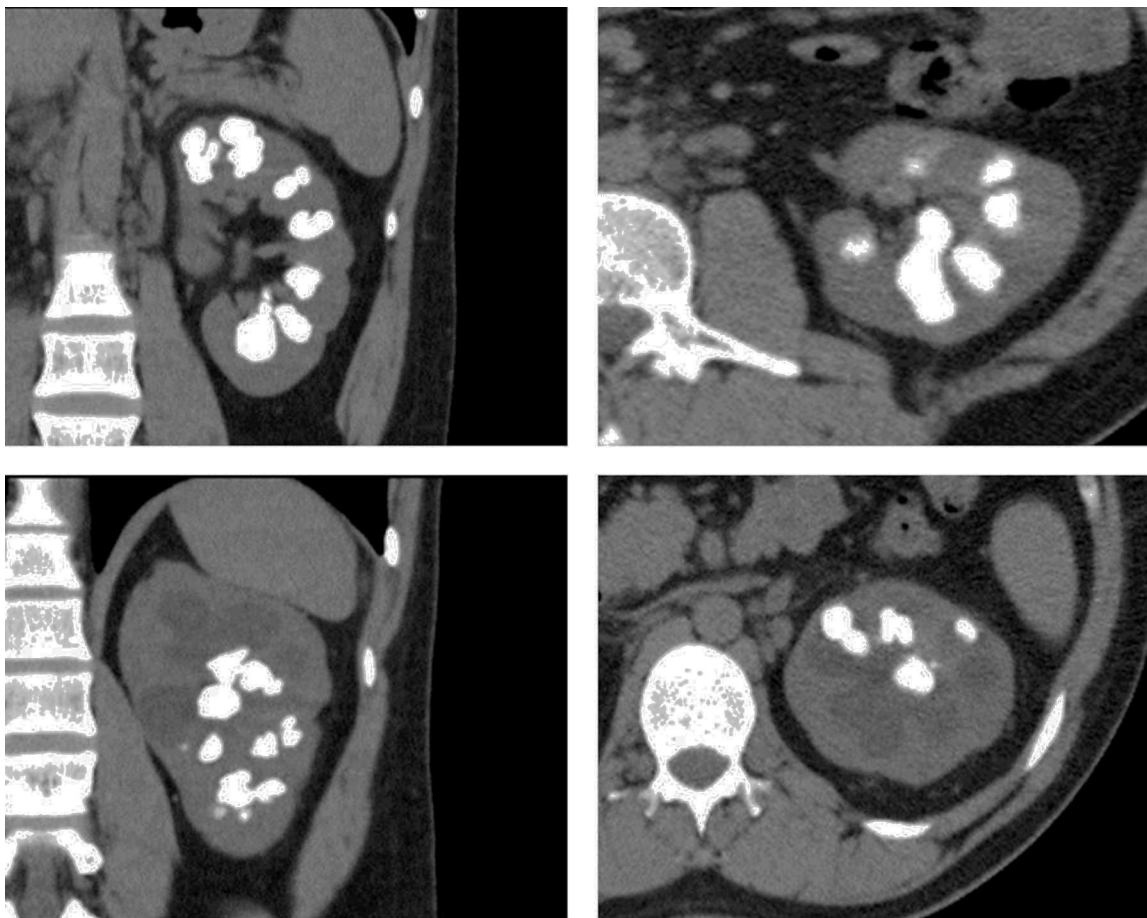
La enfermedad de Cacchi Ricci o riñón en esponja medular es un desorden congénito raro caracterizado por dilatación quística de los túbulos colectores en las pirámides renales asociado a litiasis renal<sup>4</sup>. Conlleva un riesgo elevado de nefrocalcinosis y cálculos renales, con defectos de

concentración y acidificación urinaria, anomalías quísticas de ductos precaliciales y riesgo de desarrollar infecciones urinarias y falla renal<sup>5</sup>. La prevalencia en la población general no se conoce exactamente. En los estudios de urografía excretora que se realizan por cualquier razón se encuentran signos de riñón en esponja medular hasta en el 0,5-1%. Cerca del 3-5% de los formadores de cálculos renales sufren de la enfermedad de Cacchi Ricci aunque se ha reportado una prevalencia de hasta el 20%<sup>6</sup>. El diagnóstico es radiográfico y la urografía excretora es la piedra angular. Las imágenes típicas revelan colecciones de medio de contraste en ductos papilares ectásicos dando la apariencia de «ramo de flores». La nefrocalcinosis medular es frecuente pero no siempre presente y no es mandatoria para el diagnóstico. Los casos típicos comprometen todas las papilas renales de forma bilateral pero el compromiso puede ser unilateral o afectar solo unas pocas papilas<sup>4</sup>. La descripción de este hallazgo radiológico fue realizado por primera vez por Lenarduzzi en 1939 y fue popularizado por Cacchi y Ricci 10 años más tarde en 1949 a quienes se les ha adjudicado erróneamente la descripción de la enfermedad. Aunque la etiología no está bien establecida, se han obtenido nuevos datos acerca de la base genética de esta enfermedad, apoyando la hipótesis de que su origen se debe a una disrupción en la interfase «yema ureteral-mesénquima metanéfrico». Esto explica por qué coexisten tantos defectos tubulares en esta enfermedad, y particularmente un defecto de acidificación tubular distal del cual una consecuencia muy importante es la altamente prevalente enfermedad metabólica del hueso. En adición al fenotipo clínico típico de formación recurrente de cálculos otros perfiles clínicos han sido reconocidos desde la enfermedad casi completamente asintomática hasta una forma rara caracterizada por dolor intratable<sup>7</sup>.

A continuación presentamos el caso de un paciente que acudió a nuestra institución por antecedente de enfermedad litiasica recurrente sin diagnóstico previo de riñón en esponja medular ni estudios metabólicos de su patología y en quien documentamos la asociación de enfermedad de riñón en esponja medular y cistinuria.

## Descripción del caso

Se trata de un paciente masculino de 24 años de edad con antecedente de enfermedad litiasica severa sin estudio



**Figura 1** Imágenes de UROTAC en las cuales se aprecian las dilataciones precaliciales con nefrocalcinosis, sin dilatación del sistema colector.

metabólico previo, desde los 15 años, cuando presentó primer episodio de cólico renoureteral y en ese momento se le realizó nefrolitotomía percutánea izquierda. Dos años después por nuevo episodio de cólico requirió ureterolitotomía abierta. Permaneció sin seguimiento hasta abril de 2013 cuando presentó varios episodios de cólico renoureteral, se realizó estudio imaginológico evidenciando nefrolitiasis bilateral y ureterolitiasis proximal y distal derecha, requiriendo hospitalización y realización de ureterolitotomía endoscópica derecha rígida y flexible con fragmentación láser. Durante esta hospitalización cursó con sepsis urinaria por *Acinetobacter baumannii* y fue necesario tratamiento hospitalario intravenoso. En agosto de 2013 se le practicó ureterorrenoscopia flexible retrógrada con láser para terminar de tratar la litiasis residual del riñón derecho presentando como complicación un hematoma perirrenal por lo cual requirió traslado a la unidad de cuidado intensivo donde además cursó nuevamente con sepsis de origen urinario. Asistió a nuestra institución en enero de 2014 por consulta externa para solicitar concepto acerca del tratamiento a seguir para la litiasis renal izquierda. Se realizó UROTAC en el cual se observó hipotrofia renal derecha, múltiples calcificaciones intraparenquimatosas bilaterales, dentro de las pirámides, con dilataciones quísticas precaliciales, sin alteración del sistema colector (fig. 1). La gammagrafía con DSMA demostró compromiso funcional severo de la unidad

renal derecha. Dados los hallazgos, se realizó diagnóstico de riñón en esponja medular y se inició estudio metabólico. Por la complejidad del caso, se decidió someter a varias sesiones de nefrolitotomía percutánea izquierda y se realizó la primera en abril de 2014 complementando el tratamiento con ureterorrenoscopia flexible y fragmentación con láser. Los cálculos se enviaron para estudio de composición, y los resultados que se obtuvieron fueron: 83% cistina y 17% oxalato de calcio. Se realizó asimismo estudio en orina de 24 horas encontrando hipercistinuria. Por estos nuevos hallazgos se presentó el caso en junta multidisciplinaria del servicio de Urología, donde teniendo en cuenta el alto riesgo de pérdida de unidad renal izquierda y la incapacidad para eliminar litos en un solo tiempo quirúrgico además del componente genético y anatómico que favorece la recurrencia, se decidió no realizar nuevas intervenciones quirúrgicas e ingresar en el plan de trasplante renal temprano. En la actualidad el paciente se encuentra en manejo multidisciplinario con los servicios de urología, nefrología, infectología, endocrinología y genética humana.

## Discusión

El riñón en esponja medular o enfermedad de Cacchi Ricci corresponde a una anomalía en el desarrollo renal

caracterizado por dilataciones de la porción distal de los túbulos colectores, asociados a numerosos quistes y divertículos que afectan el trayecto intrapapilar o intrapirramidal de los ductos colectores medulares. Alrededor del 70% de los pacientes desarrollan cálculos renales debido a la asociación de anomalías morfológicas y desórdenes funcionales. Los cálculos asociados pueden estar formados por distintos compuestos incluyendo oxalato de calcio, diversos fosfatos, ácido úrico y compuestos menos frecuentes incluyendo cistina. Al evaluar la prevalencia de litiasis por cistina sin ningún otro compromiso funcional ni anatómico, diversos autores señalan frecuencias inferiores al 1%, si bien es poco frecuente es importante resaltar el alto grado de recidivas<sup>2</sup>. McPhail et al.<sup>5</sup> realizaron un estudio prospectivo en 57 pacientes cistinúricos con seguimiento de recidivas y cristalurias seriadas durante 10 años, mostró una frecuencia significativamente mayor de recurrencias en aquellos pacientes con más del 50% de muestras de cristalurias positivas y volúmenes cristalinos globales para cistina superiores a  $3.000 \mu\text{g}/\text{mm}^3$ , por lo que los autores señalaron que estos parámetros son el reflejo fiel de la formación activa de cálculos en pacientes cistinúricos y por tanto herramientas útiles para la evaluación de riesgo de recurrencia. Este tipo de resultados permitiría suponer que las medidas de control están siendo efectivas o no en pacientes diagnosticados con esta enfermedad.

Realizando una revisión de la literatura disponible, encontramos que no hay casos descritos que asocien estas dos condiciones como la causa de nefrolitiasis recurrente. Aunque hay varios trabajos.

En el caso descrito en el presente artículo, el paciente presenta una enfermedad litiásica severa de difícil manejo secundaria a una asociación entre una alteración anatómica y un trastorno funcional genético, dos condiciones que por sí solas son capaces de generar casos de litiasis compleja.

Flechner et al. proponen la realización de autotransplante renal con una pielovesicostomía modificada en pacientes con nefrolitiasis intratable con el fin de mejorar la calidad de vida disminuyendo los episodios de cólico renoureteral. En su serie de 12 pacientes encontró que la causa de la nefrolitiasis era enfermedad de Cacchi Ricci en el 7%, y cistinuria en el 33% sin mencionar casos que asociaran ambas entidades<sup>8</sup>.

Es importante mencionar que ambas entidades comparten la disfunción tubular, específicamente la aparición de acidosis tubular renal. Wikström et al. encontraron una prevalencia de acidosis tubular renal en 83 de 389 pacientes formadores de cálculos, el 3,5% de los pacientes tenían enfermedad de riñón en esponja medular y el 0,5% presentaban cistinuria<sup>9</sup>.

Adicionalmente Jaeger et al. proponen que la disfunción tubular en pacientes con nefrolitiasis no es específica de un grupo etiológico específico, sino que la aparición es secundaria a la presencia de cálculos grandes en el sistema pielocalicial. Con estos datos sugiere que la tubulopatía es la consecuencia más que la causa de la litiasis. Reporta en su serie de 214 pacientes formadores de cálculos 2 pacientes con cistinuria y 21 con enfermedad de Cacchi Ricci<sup>10</sup>.

El manejo de la enfermedad de Cacchi Ricci se basa en tratar las complicaciones, la formación de cálculos y la infección, en adición al consumo abundante de líquidos indicado de igual manera en el manejo de pacientes con

diagnóstico de cistinuria. Sin embargo, dada la escasa solubilidad de la cistina, de apenas 243 mg/dL en orina ácida y un poco mayor cuando aumenta el pH, sumado al hecho de que algunos pacientes pueden excretar hasta 1.000 mg/día de cistina, el tratamiento se convierte en un verdadero reto. Se sugiere el aumento de la ingesta de líquido para lograr diuresis de 3 a 3,5 l por día, la alcalinización de la orina a pH superior a 6,5 con agentes alcalinizantes como el citrato de potasio y la reducción de la ingesta de proteínas y de sal asociado a otras medidas para disminuir el pH urinario. Las tiazidas son efectivas para disminuir la hipercalcemia y limitar la formación de cálculos. Si no se puede utilizar tiazidas, los fosfatos inorgánicos pueden ser apropiados. Para aquellos pacientes con litiasis renal, las tiazidas deben ser administradas incluso si no hay hipercalcemia<sup>7</sup>.

## Conclusión

Tanto la cistinuria como la enfermedad de Cacchi Ricci son dos entidades que por sí solas causan enfermedad litiásica compleja y recurrente con dificultades para el tratamiento debido a la alteración anatómica y funcional que ocasionan en el riñón. Hasta donde tenemos conocimiento, este es el primer caso reportado de nefrolitiasis secundaria a la asociación de las dos entidades. Es importante que el urólogo se familiarice con estas dos etiologías, así como con su fisiopatología y desenlaces a largo plazo para planear adecuadamente el tratamiento y apoyarse en un equipo multidisciplinario que permita la participación de expertos con el fin de brindarle al paciente un tratamiento real y efectivo.

## Responsabilidades éticas

**Protección de personas y animales.** Los autores declaran que para esta investigación no se han realizado experimentos en seres humanos ni en animales.

**Confidencialidad de los datos.** Los autores declaran que en este artículo no aparecen datos de pacientes.

**Derecho a la privacidad y consentimiento informado.** Los autores declaran que en este artículo no aparecen datos de pacientes.

## Conflicto de intereses

Los autores declaran no tener ningún conflicto de intereses.

## Agradecimientos

Agradecimientos a la Unidad de Urología del Hospital San Ignacio por su colaboración en la elaboración de este reporte y por la consecución de las imágenes y la descripción del caso.

## Bibliografía

1. Bouzidi H, Daudon M. Cystinuria: from diagnosis to follow-up. *Ann Biol Clin (Paris)*. 2007;65:473-81.

2. Saravakos P, Kokkinou V, Giannatos E. Cystinuria: current diagnosis and management. *Urology*. 2014;83:693–9.
3. Font-Llitjós M, Jiménez-Vidal M, Bisceglia L, Di Perna M, de Sanctis L, Rousaud F, et al. New insights into cystinuria: 40 new mutations, genotype-phenotype correlation, and digenic inheritance causing partial phenotype. *J Med Genet*. 2005;42:58–68.
4. Gambaro G1, Danza FM, Fabris A. Medullary sponge kidney. *Curr Opin Nephrol Hypertens*. 2013 Jul;22(4):421-6. doi:10.1097/MNH.0b013e3283622b86.
5. McPhail EF, Gettman MT, Patterson DE, Rangel LJ, Krambeck AE. Nephrolithiasis in medullary sponge kidney: evaluation of clinical and metabolic features. *Urology*. 2012;79:277-81. doi: 10.1016/j.urology.2011.07.1414. Publicación electrónica 19 Oct 2011.
6. Fabris A1, Anglani F, Lupo A, Gambaro G. Medullary sponge kidney: state of the art. *Nephrol Dial Transplant*. 2013;28:1111-9. doi:10.1093/ndt/gfs505. Publicación electrónica 9 Dic 2012.
7. Gambaro G1, Feltrin GP, Lupo A, Bonfante L, D'Angelo A, Antonello A. Medullary sponge kidney (Lenarduzzi-Cacchi-Ricci disease): a Padua Medical School discovery in the 1930. *Kidney Int*. 2006;69:663–70.
8. Flechner SM1, Noble M, Tiong HY, Coffman KL, Wee A. Renal autotransplantation and modified pyelovesicostomy for intractable metabolic stone disease. *J Urol*. 2011;186:1910–5, <http://dx.doi.org/10.1016/j.juro.2011.07.006>. Publicación electrónica 23 Sep 2011.
9. Wikström B, Backman U, Danielson BG, Fellström B, Johansson G, Ljunghall S. Ambulatory diagnostic evaluation of 389 recurrent renal stone formers. A proposal for clinical classification and investigation. *Klin Wochenschr*. 1983;61:85–90, g.
10. Jaeger P, Portmann L, Ginalski JM, Jacquet AF, Temler E, Burckhardt P. Tubulopathy in nephrolithiasis: consequence rather than cause. *Kidney Int*. 1986;29:563–71.