

CUÁL ES SU MANEJO. CASO CLÍNICO

## Caso clínico 5. ¿Cuál sería su abordaje diagnóstico y terapéutico?☆



Clinical case 5. What would be your diagnostic and therapeutic approach?

Jaime Andrés Cajigas Plata

Especialista en Urología, Clínica de Marly, Bogotá, Colombia

Paciente de 56 años, con cuadro clínico de 3 años de evolución de dolor lumbar y hematuria macroscópica intermitente (figs. 1-5).

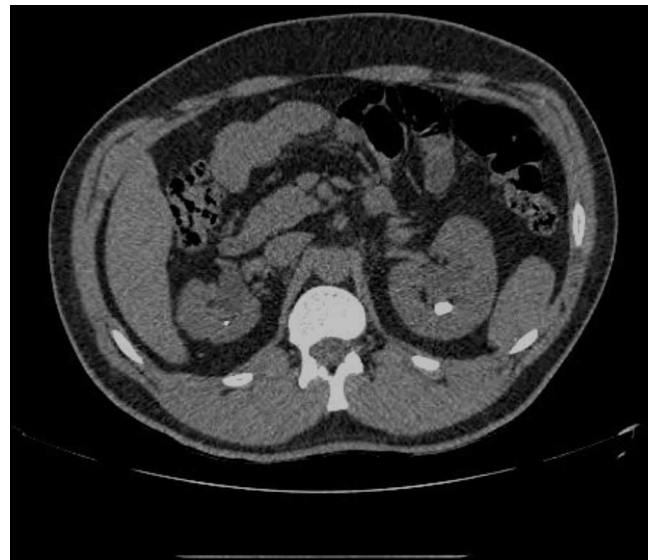

Figura 1 Corte axial de uro-TAC.

☆ **Condiciones del concurso.**

Las respuestas se recibirán en el correo de la Revista de la Sociedad ([revistaurologiacolombiana@scu.org.co](mailto:revistaurologiacolombiana@scu.org.co)) dentro de los 15 días siguientes a la fecha de su publicación.

Las respuestas más acertadas serán revisadas por el comité editorial y la ganadora, junto con las demás respuestas ganadoras de los otros números del año, se llevarán a sorteo para un viaje de patrocinio completo a un congreso internacional.

Correo electrónico: [jacajigas@hotmail.com](mailto:jacajigas@hotmail.com)

<http://dx.doi.org/10.1016/j.uroco.2015.04.004>

0120-789X/© 2015 Sociedad Colombiana de Urología. Publicado por Elsevier España, S.L.U. Todos los derechos reservados.

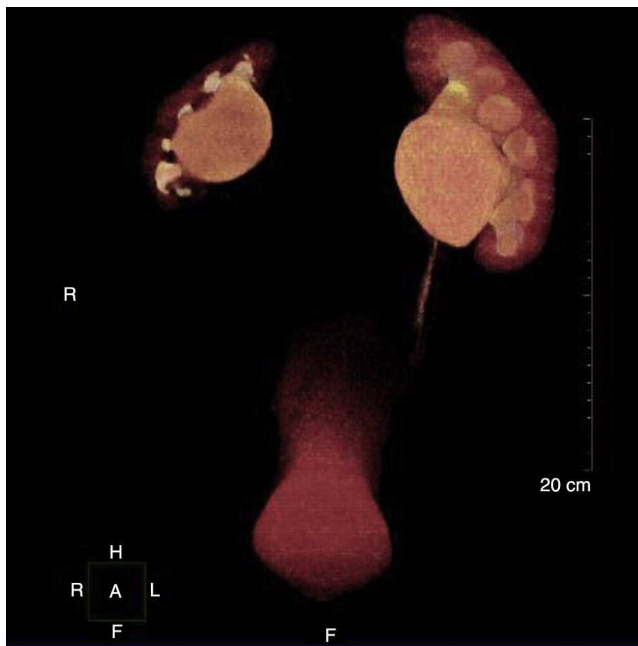


Figura 2 Imagen en tercera dimensión de urografía por TAC multicorte.

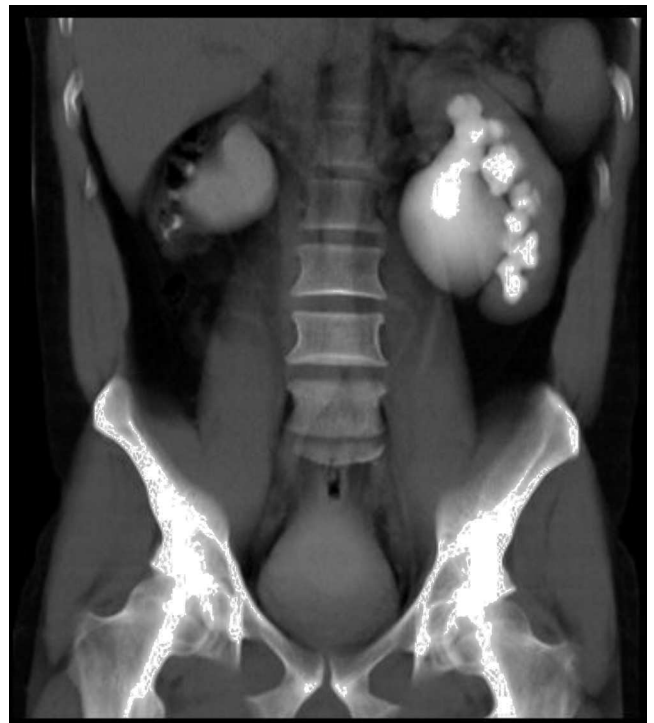

Figura 4 Imagen de urografía excretora por TAC.

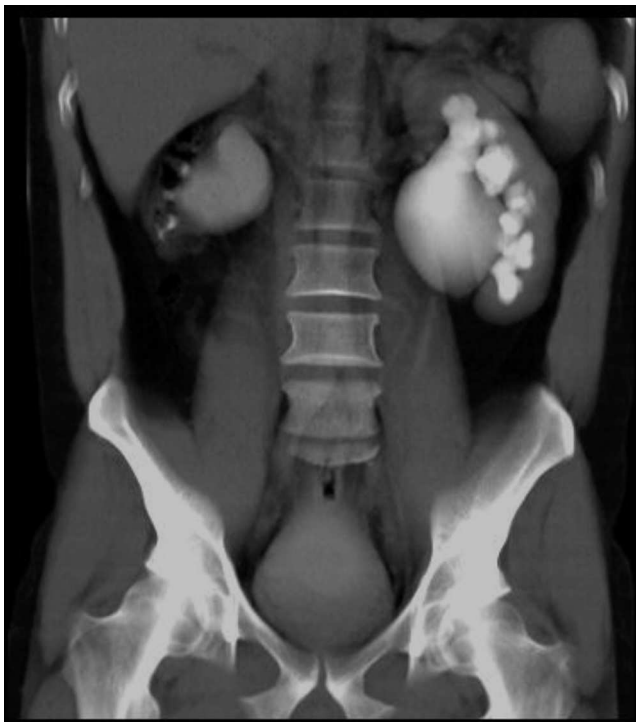

Figura 3 Imagen de urografía excretora.

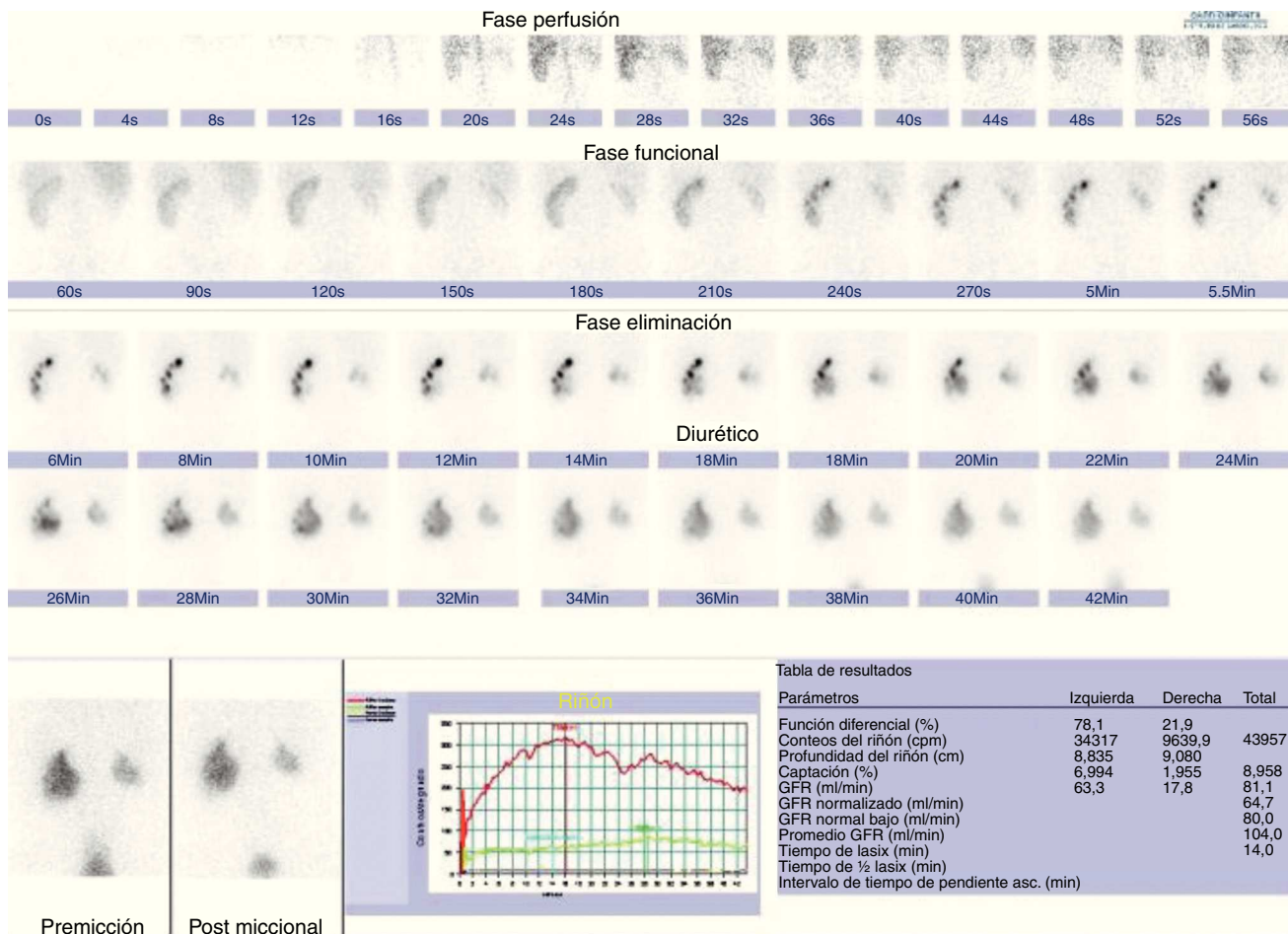


Figura 5 Renograma diurético DTPA.

¿Cuál sería su abordaje diagnóstico y terapéutico?