



REPORTE DE CASO

Manifestaciones clínicas de un tumor quístico adrenal. Reporte de caso



Enrique Usubillaga^a, Herney Andrés García-Perdomo^{b,c,*} y Andrés Díaz^d

^a Médico, Universidad del Valle, Cali, Colombia

^b MD, MSc EdDc PhDc Urology – Clinical Epidemiology – Education Professor and Researcher, Universidad del Valle, Cali, Colombia

^c Director asociado de Cochrane Group

^d Urólogo, Universidad del Valle, Cali, Colombia

Recibido el 6 de julio de 2014; aceptado el 25 de marzo de 2015

Disponible en Internet el 5 de mayo de 2015

PALABRAS CLAVE

Neoplasia;
Tumores
retroperitoneales;
Tumores adrenales

KEYWORDS

Neoplasms;
Retroperitoneal
neoplasms;
Adrenal gland
neoplasms

Resumen El schwannoma adrenal representa menos del 5% de los tumores retroperitoneales primarios en pacientes entre la cuarta y quinta década de la vida. Usualmente son benignos y se desarrollan a partir de células nerviosas. Se presenta el caso de una paciente de 66 años con dolor y sensación de masa abdominal en el examen físico. En la medición de la topografía adrenal mediante tomografía se evidenció una gran masa del lado derecho de 10,8 × 11 × 11 cm y se le realizó adrenalectomía sin complicaciones. El informe de patología fue una lesión tumoral de origen neural con acúmulos de linfocitos y de histiocitos, correspondiendo a un schwannoma celular benigno.

© 2014 Sociedad Colombiana de Urología. Publicado por Elsevier España, S.L.U. Todos los derechos reservados.

Clinical manifestations of adrenal cysts. Case report

Abstract The adrenal schwannoma accounts for less than 5% of primary retroperitoneal neoplasms in patients during their fourth and fifth decade of life. They are usually benign and originate from the nerve cells. The case is presented of a 66 year-old female patient who was seen the emergency room with pain, with palpation of an abdominal mass in the physical examination. A large mass was found by tomography in the adrenal topography measuring 10.8 × 11 × 11 cm. An open adrenalectomy was performed without any complication. The pathology report described a neoplasm of neural origin along with an accumulation of lymphocytes and histiocytes, corresponding to a benign cellular schwannoma.

© 2014 Sociedad Colombiana de Urología. Published by Elsevier España, S.L.U. All rights reserved.

* Autor para correspondencia.

Correo electrónico: Herney.garcia@correounivalle.edu.co (H.A. García-Perdomo).

Introducción

Los tumores retroperitoneales primarios ocurren entre la cuarta y quinta década de la vida, el 90% corresponden a sarcomas de tejidos blandos, seguido por lipomas e histiocitoma maligno fibroso¹. El schwannoma adrenal representa el 1-5% de los tumores retroperitoneales primarios². Estos son tumores, predominantemente benignos, del sistema nervioso periférico que se manifiestan principalmente en mujeres, especialmente en la cabeza y en el cuello. Su origen proviene de la envoltura neural mielinizada con las células de Schwann. Adicionalmente, en las imágenes diagnósticas se encuentran encapsulados y comprimiendo estructuras adyacentes con tendencia a encapsularse en el 66% de los casos³.

Dada su baja frecuencia y su manifestación infrecuente, es importante conocer la presentación clínica y radiológica. El objetivo del presente reporte fue presentar el caso de una paciente con un tumor benigno adrenal y revisar la literatura de una manera actualizada.

Presentación del caso

Una paciente de género femenino de 66 años de edad ingresó al servicio de Urología del Hospital Universitario del Valle, por la presencia de dolor abdominal localizado en el epigastrio e hipocondrio derechos, tipo punzada de 2 meses de evolución. Adicionalmente, refería hematoculia y estreñimiento. Como antecedentes de importancia se evidenció hipertensión arterial en tratamiento con hidroclorotiazida.

A la exploración clínica presentó signos vitales en rango aceptables, sin dificultad respiratoria, tenía dolor a la palpación profunda de hipocondrio derecho con sensación de masa, sin signos de irritación peritoneal.

El resultado de la colonoscopia que se le realizó fue normal y en una ecografía abdominal se evidenció la presencia de un pólipo vesicular y una masa sólida en fosa hepatorenal. Se le realizó una tomografía abdominopélvica que reportó una gran masa retroperitoneal en topografía de la glándula suprarrenal derecha con densidad heterogénea y presencia de áreas quísticas en su interior, midió 10,8 × 11 × 11 cm, de contornos bien definidos, con plano de clivaje y efecto compresivo al hígado, vena cava y páncreas con desplazamiento anterior (fig. 1).

Dada la presentación clínica, la ubicación y el aspecto de la masa se consideraron las siguientes opciones diagnósticas: feocromocitoma o leiomiomasarcoma retroperitoneal; y se decidió realizar estudios funcionales (metanefrinas y catecolaminas en orina y sangre), que fueron negativos.

De acuerdo a lo anteriormente descrito se decidió realizar una adrenalectomía por laparotomía. Se encontró un tumor adrenal derecho de 10 × 10 cm de consistencia sólida que rechazaba medialmente la vena cava y el riñón derecho de forma caudal con alta neovascularización, sin encontrar adenopatías visibles.

La patología reportó una masa que pesó 900g y midió 12,8 × 10,5 × 9 cm, de color pardo-rosado, de superficie lisa, encapsulada y de consistencia renitente. Al corte fue amarillento con zonas blanquecinas entremezcladas. Se identificó una lesión de aspecto quístico que midió 6 × 5,5 × 4 cm que estaba ocupada por material sanguinolento.

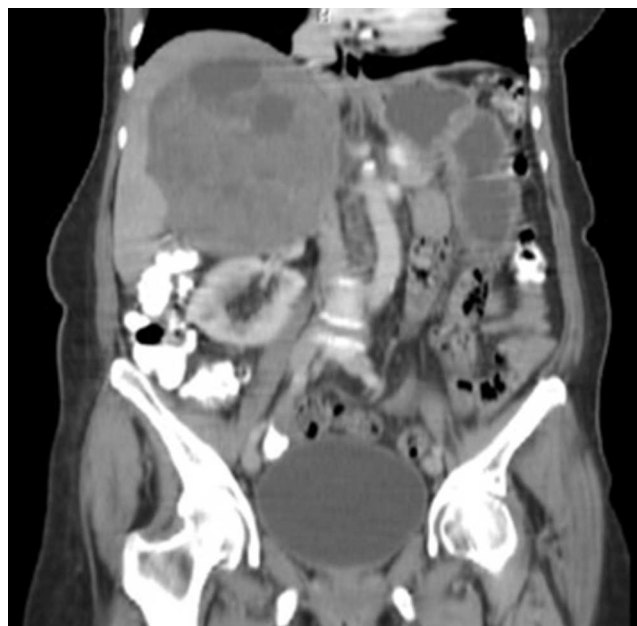

Figura 1 Cortes sagitales de la tomografía. Masa suprarrenal derecha.

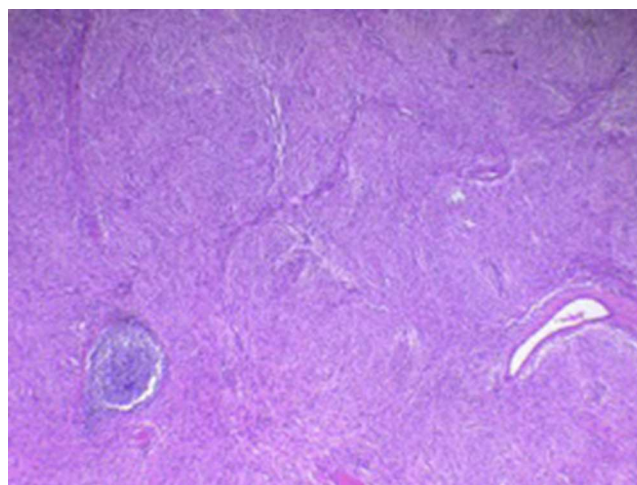


Figura 2 Área de Antoni A con cuerpos de Verocay.

La evaluación microscópica (fig. 2) evidenció una lesión neoplásica de origen neural con proliferación de células fusiformes con núcleos regulares, de cromatina homogénea, citoplasma eosinofílico, que se distribuían en un patrón verticilado. Esta lesión presentaba áreas celulares atípicas, sin evidencia de actividad mitótica ni necrosis tumoral, acúmulos de linfocitos y de histiocitos. El reporte de inmunohistoquímica fue positivo para S100 y muy baja positividad para Ki67, adicionalmente había abundantes áreas de Antoni A y cuerpos de Verocay (fig. 2), correspondiendo a un schwannoma celular benigno.

La paciente presentó buena evolución postoperatoria, se decidió tratamiento ambulatorio a los 2 días después de la cirugía. En el último control, 6 meses después de la cirugía, se encontró una paciente en buenas condiciones generales, activa en sus funciones, sin alteraciones en el examen físico y con una ecografía abdominal total sin alteraciones.

Tabla 1 Clasificación de Ackerman

Tejido de origen	Benigno	Maligno
<i>Mesodérmico</i>		
Adiposo	Lipoma	Liposarcoma
Músculo liso	Leiomioma	Leiomiomasarcoma
Músculo estriado	Rabdomioma	Rabdiomiosarcoma
Conectivo	Fibroma	Linfangiosarcoma
		Fibrosarcoma
Vasos linfáticos	Linfangioma	Mixosarcoma
Mesénquima primitivo	Mixoma	Angiosarcoma
Vasos	Hemangioma	Hemangiopericitoma maligno
	Hemangiopericitoma benigno	Histiocitoma fibroso maligno
Histiocito	Histiocitoma fibroso benigno	
Origen incierto	Xantogranuloma	
<i>Neuroectodérmico</i>		
Nervio periférico	Neurofibroma	Neurofibrosarcoma
	Neurilemoma benigno	Neurilemoma maligno
	Schwannoma benigno (neurinoma)	Schwannoma maligno
Sistema nervioso simpático	Ganglioneuroma benigno	Ganglioneuroma maligno
	Simpaticoblastoma	Neuroblastoma maligno
	Neuroblastoma benigno	
	Quemodectoma	
Tejido adrenal cortical heterotópico y tejido común	Ependimoma extraadrenal	Carcinoma de tejido cortical
	Paraganglioma	Paraganglioma maligno no cromafín
<i>Restos embrionarios y notocorda</i>		
	Teratomas benignos	Teratomas malignos
	Cordomas	

Discusión

La incidencia de los tumores retroperitoneales primarios se encuentra en el 0,3-3% de todos los tumores. Estos pueden ser sólidos o quísticos, benignos o malignos y se desarrollan a partir de células mesenquimales, germinales extragonadales, células de la cresta neural o glándulas primarias retroperitoneales⁴.

La clasificación de Ackerman de 1954 (tabla 1) ha permanecido como el estándar de los tumores retroperitoneales^{5,6} y ayuda a definir el seguimiento del paciente. La presentación más frecuente de los tumores retroperitoneales es el sarcoma, fundamentalmente el liposarcoma y el leiomiomasarcoma, como masas abdominales duras y de superficie irregular. El 85% de los tumores retroperitoneales son malignos y de ellos cerca del 50% son sarcomas⁷, lo que haría mucho más probable este diagnóstico en un paciente con la presentación clínica usual.

El diagnóstico de los tumores retroperitoneales primarios suele ser tardío pues el retroperitoneo se adapta a los cambios en volumen del tumor y este permanece asintomático durante largo tiempo⁸. Los síntomas digestivos se asocian en el 60% de los casos y los urológicos aparecen como compresión del tracto urinario a cualquier nivel; adicionalmente se puede encontrar hipertensión arterial por compresión de vasos renales⁸.

El diagnóstico se realiza mediante pruebas de imagen, en la radiografía puede haber signos indirectos de compresión

como elevación del hemidiafragma y desplazamiento de gases intestinales^{8,9}. La ecografía abdominal ofrece la ventaja de distinguir la naturaleza de la masa (quística vs. sólida), volumen y ubicación⁹. Sin embargo, la tomografía abdominal de 3 fases sería el estudio de elección, pues permite tomar la decisión del abordaje quirúrgico adecuado para la realización de una biopsia dirigida –en caso de que se considere pertinente– o para llevar a cabo el tratamiento de elección que es la cirugía radical, dado que en el 70% de los casos el tumor compromete otras estructuras viscerales. La angiografía guiada por tomografía o la resonancia magnética nuclear nos proporcionan información acerca de la vascularización del tumor en estos casos⁹.

El schwannoma adrenal es un tumor raro que ha sido reportado como benigno en la mayoría de los casos. En una serie de casos presentada en Japón se evidenció cómo alrededor del 70% de los casos cursan con una patología benigna^{10,11}. El schwannoma adrenal en la tomografía usualmente reporta una masa heterogénea con áreas quísticas en su interior; sin embargo, la imaginología no es suficiente para el diagnóstico^{12,13}. En este caso, la tomografía de abdomen reportó una gran masa retroperitoneal con densidad heterogénea y presencia de áreas quísticas principalmente en su aspecto superior, sin infiltración de las estructuras adyacentes. La patología confirmó un schwannoma benigno como es convencional, con positividad para S100 y áreas de Antoni A positivas¹⁴. La paciente está en buenas condiciones generales y no requiere tratamientos adyuvantes.

Conclusión

El schwannoma adrenal es una manifestación poco frecuente de los tumores retroperitoneales, su diagnóstico implica un complejo ejercicio clínico-diagnóstico, la imaginología y la patología son fundamentales para el diagnóstico y su tratamiento es quirúrgico en todos los casos.

Nivel de evidencia

III.

Responsabilidades éticas

Protección de personas y animales. Los autores declaran que para esta investigación no se han realizado experimentos en seres humanos ni en animales.

Confidencialidad de los datos. Los autores declaran que han seguido los protocolos de su centro de trabajo sobre la publicación de datos de pacientes.

Derecho a la privacidad y consentimiento informado. Los autores han obtenido el consentimiento informado de los pacientes y/o sujetos referidos en el artículo. Este documento obra en poder del autor de correspondencia.

Conflicto de intereses

Los autores declaran que no tienen conflicto de intereses.

Bibliografía

- Nishino M, Katsumi H, Manabu M. Primary retroperitoneal neoplasms: CT and MR imaging findings with anatomic and pathologic diagnostic clues. *Radiographics*. 2003;23:45-57.
- Strauss D, Qureshi Y, Hayes A, Thomas M. Management of benign retroperitoneal schwannomas: A single center experience. *Am J Surg*. 2011;202:194-8.
- Dadkhah F, Salimi M, Kaviani A. Benign retroperitoneal schwannoma mimicking adrenal mass. *Urol J*. 2005;2:49-51.
- Hernández-Domínguez S, Mugüerza-Huguet JM, Díez-Alonso MM, González-Estecha A. Schwannoma intranodal de localización suprarrenal. *Cir Esp*. 2014;92:695-6, <http://dx.doi.org/10.1016/j.ciresp.2012.09.007>.
- Ackerman LV. Tumors of retroperitoneum, mesentery and peritoneum. En: *Atlas of tumor pathology*. Washington D.C.: Armed Forces Institute of Pathology; 1954. Sec 6, fasc. 23 y 24. 136.
- Melicow M. Primary tumors of the retroperitoneum: A clinicopathologic analysis of 162 cases; review of the literature and tables of classification. *J Int Coll Surg*. 1953;19:401-49.
- An JY, Heo JS, Noh JH, Sohn TS, Nam SJ, Choi SH, et al. Primary malignant retroperitoneal tumors: Analysis of a single institutional experience. *Eur J Surg Oncol*. 2007;33:376-82.
- Merran S, Karila-Cohen P, Vieillefond A. Primary retroperitoneal tumors in adults. *J Radiol*. 2004;85 2 Pt 2:252-64.
- Tambo M, Fujimoto K, Miyake M, Hoshiyama F, Matsushita C, Hirao Y. Clinicopathological review of 46 primary retroperitoneal tumors. *Int J Urol*. 2007;14:785-8.
- Igawa T, Hakariya H, Tomonaga M. Primary adrenal schwannoma. *Nippon Hinyokika Gakkai Zasshi*. 1998;89:567-70.
- Hsiao HL, Li CC, Lin HC, Yeh HC, Huang CH, Wu WJ. Adrenal schwannoma treated with laparoscopic adrenalectomy: A case report. *Kaohsiung J Med Sci*. 2008;24:553-7.
- Xu YH, Guo KJ, Guo RX, Ge CL, Tian YL, He SG. Surgical management of 143 patients with adult primary retroperitoneal tumor. *World J Gastroenterol*. 2007;13:2619-21.
- Sofia L, Curro G, Lapichino G, Melita G, Lorenzini C, Cuccinota E. Retroperitoneal giant schwannoma: A case report and review of the literature. *Chir Ital*. 2008;60:141-6.
- Tarcoveanu E, Dimofte G, Bradea C, Moldovanu R, Vasilescu A, Anton R, et al. Adrenal schwannoma. *JSLs*. 2009;13:116-9.