

## REFLEXIÓN

# Criterios diagnósticos en 400 biopsias de adenocarcinoma de próstata

Alejandro Vélez Hoyos<sup>a</sup>, José Jaime Correa<sup>b</sup>, María Raquel Hessén<sup>c</sup>,  
Carlos Humberto Martínez<sup>d</sup>, Carlos Alberto Uribe<sup>e</sup>, Camilo Pérez<sup>f</sup> y Federico Escobar<sup>g</sup>

<sup>a</sup>Urólogo, Profesor, Universidad Pontificia Bolivariana, CES y Universidad de Antioquia. Departamento de Patología, Hospital Pablo Tobón Uribe, Dinámica IPS, Medellín, Colombia

<sup>b</sup>Urólogo, Departamento de Cirugía, División de Urología, Hospital Pablo Tobón Uribe, Universidad CES, Unidad de Cancerología, Hospital Pablo Tobón Uribe, Medellín, Colombia

<sup>c</sup>Residente, Departamento de Cirugía, División de Urología, Hospital Pablo Tobón Uribe, Universidad CES, Medellín, Colombia

<sup>d</sup>Urólogo, Departamento de Cirugía, División de Urología, Hospital Pablo Tobón Uribe, Universidad CES, Unidad de Cancerología, Hospital Pablo Tobón Uribe, Medellín, Colombia

<sup>e</sup>Endourólogo, Profesor titular de Endourología y Laparoscopia, Hospital Pablo Tobón Uribe, Medellín, Colombia

<sup>f</sup>Profesor, Universidad Pontificia Bolivariana, CES y Universidad de Antioquia. Departamento de Patología, Hospital Pablo Tobón Uribe. Dinámica IPS, Medellín, Colombia

<sup>g</sup>Urólogo, Profesor de Urología CES, Medellín, Colombia

Recibido el 14 de octubre de 2012; aceptado el 7 de abril de 2014

### PALABRAS CLAVE

Cáncer de próstata;  
Biopsias

### Resumen

**Objetivo:** Analizar un número determinado de biopsias de próstata evaluadas por un mismo patólogo, con el fin de buscar la frecuencia de los criterios histológicos mínimos de cáncer de próstata y los nuevos cambios en el consenso de urólogos de la clasificación de Gleason.

**Materiales y métodos:** Fueron evaluadas 400 biopsias realizadas con guía ecográfica, punción con aguja número 18, cuyos cortes histológicos fueron teñidos con hematoxilina-eosina; ocho casos necesitaron inmunohistoquímica para confirmar el diagnóstico.

**Resultados:** Las características histológicas en glándulas neoplásicas fueron: infiltración del estroma 100%, ausencia de capa basal 100%, nucléolo prominente (98%), múltiples nucléolos (60%), cristaloides intraluminales (40%), material eosinófilo amorfo intraluminal (70%), micronódulos de colágeno (1%), estructuras glomeruloides (10%), invasión perineural (20%), retracción del estroma (32%) e invasión de la grasa (1%). Se encontraron otros hallazgos histológicos asociados tales como atrofia, hiperplasia de células basales, proliferación atípica de pequeños acinos. Finalmente, se realizó la evaluación de la clasificación de Gleason de acuerdo con el nuevo consenso de urólogos, observando un incremento en los casos de Gleason 7.

Diseño del estudio: cohorte retrospectiva

\*Autor para correspondencia.

Correo electrónico: alejovelez28@hotmail.com (A. Vélez Hoyos).

**Conclusiones:** En el diagnóstico histológico del cáncer de próstata basado en este estudio los criterios más frecuentes en la biopsia son la infiltración estromal, la ausencia de membrana basal y el nucléolo prominente. Los patólogos deben estar familiarizados con esta clasificación y los cambios que ha tenido en el tiempo.

En casos difíciles se puede utilizar inmunohistoquímica P63, citoqueratina de alto peso molecular y racemasa.

© 2012 Sociedad Colombiana de Urología. Publicado por Elsevier España, S.L.

Todos los derechos reservados.

## KEYWORDS

Prostate cancer;  
Biopsy

## Diagnostic criteria in adenocarcinoma in 400 prostate biopsies using the new Gleason classification

### Abstract

**Objective:** To analyze a number of prostate biopsies evaluated by the same pathologist, to find the frequency of minimal histological criteria for prostate cancer and the new changes in the consensus of urologists in the Gleason classification.

**Materials and Methods:** A total of 400 ultrasound-guided biopsies performed using a number 18 needle, and with the hematoxylin-eosin stained sections being evaluated by the same pathologist.

**Results:** The histological characteristics in neoplastic glands were stromal infiltration (100%), no basal layer (100%), prominent nucleoli (98%), multiple nucleoli (60%), intraluminal crystalloids (40%), intraluminal amorphous eosinophilic material (70%), collagen micro nodules (1%), glomeruloid structures (10%), perineural invasion (20%), stromal retraction (32%) and invasion of fat (1%). Other associated histological findings were observed, such as atrophy, basal cell hyperplasia, atypical small acinar proliferation. Finally, was the assessment of the Gleason grading was assessed according to the new consensus of urologists seeing an increase in the number of cases with Gleason 7.

**Conclusions:** The histological diagnosis of prostate cancer based on this study show that the most common criteria are stromal infiltration, absence of basement membrane and prominent nucleoli. Pathologists should be aware, and become familiar with this classification, as well as the changes that have been made over time.

© 2012 Sociedad Colombiana de Urología. Published by Elsevier España, S.L. All rights reserved.

## Introducción

El cáncer de próstata (CaP) es la primera causa de cáncer masculino en el mundo. Con la aparición del antígeno específico de próstata y la biopsia con aguja, cada día el patólogo se ve enfrentado a la realización de una clasificación correcta del CaP para definir un tratamiento más acertado para el paciente.

En el presente artículo se realiza una revisión basada en el nuevo consenso de la Sociedad Internacional de Patología Urológica de la actualización de Gleason<sup>1-3</sup>.

Actualmente, el sistema aceptado en el mundo es el del doctor Donald F. Gleason, del Veterans Administration Cooperative Urological Research Group creado en 1966 como un sistema de clasificación para el carcinoma de próstata basado solamente en el patrón arquitectural del tumor del 1 al 5 y sumando los 2 grados más comunes en la muestra del tumor, que se reporta como el "puntaje de Gleason".

En 2005, se realiza la actualización del consenso de uropatólogos de San Antonio, Texas, en Estados Unidos, con algunas variaciones<sup>1-3</sup>.

El diagnóstico de adenocarcinoma de próstata tiene 3 criterios histológicos mayores: patrón de crecimiento infiltrativo, presencia de nucléolo y ausencia de células basales. Muchos

criterios diagnósticos han sido incluidos en la literatura, pero pocas de estas características son absolutamente específicas; muchos de ellos pueden estar presentes o simular glándulas de aspecto benigno, pequeñas proliferaciones acinares no neoplásicas, hiperplasia adenomatosa atípica y adenosis esclerosante.

El objetivo de este estudio es analizar biopsias de próstata evaluadas por un mismo patólogo, con el fin de buscar la frecuencia de los criterios histológicos mínimos de CaP y los nuevos cambios en el consenso de urólogos de la clasificación de Gleason.

## Materiales y métodos

Se revisaron 400 biopsias de próstata de biopsia con aguja número 18 diagnosticadas como cáncer realizadas en los laboratorios de patología del Hospital Pablo Tobón Uribe y Dinámica IPS en Medellín, Colombia, de enero de 2008 a junio de 2011. En estas instituciones, los urólogos y radiólogos realizan biopsias de diferentes áreas de la próstata de 6 u 8 scores de cada lado, con fijación en formol neutro al 10% y coloreados con hematoxilina y eosina.

El diagnóstico de cáncer se hizo usando el sistema de graduación de Gleason según la nueva actualización y usando

coloración de hematoxilina, en 8 casos, inmunohistoquímica como P63 y citoqueratina de alto peso molecular, que sirve para evaluar la ausencia de basal y la racemasa, que marca en las células neoplásicas.

### Resultados

En las biopsias se realizó la clasificación de Gleason con los nuevos cambios sugeridos por el consenso de uropatólogos.

Ocho casos fueron bien diferenciados (Gleason 4 y 5), 264 tumores fueron moderadamente diferenciados (Gleason 6), y 80, Gleason 7; el resto fueron de pobre a moderadamente diferenciados (Gleason 8 a 10), 48 casos. Los resultados de las diferentes características histológicas evaluadas se muestran en la tabla 1.

Hasta el momento, el factor pronóstico más importante en la decisión del tratamiento y manejo del CaP es la clasificación de Gleason acompañada del porcentaje de compromiso por tumor en la biopsia<sup>4,5</sup>.

Las características morfológicas observadas en las biopsias en la coloración de hematoxilina y eosina se pueden ver en la tabla 2.

El nucléolo prominente se presentó en 392 (98%), múltiples nucléolos fueron observados en 240 (60%). Los cristaloideos en glándulas malignas se presentaron en 160 (40%), el material amorfo eosinofílico intraluminal fue un hallazgo común en cáncer en 280 (70%).

Las estructuras glomeruloides en 40 (10%) (fig. 1), micronódulos de colágeno en 4 (1%). La invasión perineural estuvo presente en 80 (20%). En 4 casos (1%) hubo infiltración en el tejido graso, y la retracción del estroma en el 32%.

Se encontraron otras condiciones asociadas como neoplasia intraepitelial prostática de alto grado, 5%, atrofia en el 10% y malacoplauia en el 1%.

### Discusión

El diagnóstico de CaP en biopsia es el factor pronóstico más importante en decisión de tratamiento y manejo de cada paciente; para esto se deben conocer todos los actuales cambios en la clasificación de Gleason y las características microscópicas del cáncer<sup>6,7</sup>.

Se han publicado artículos como el de Epstein que reportó un análisis detallado de criterios diagnósticos, aunque limitados para el de adenocarcinoma en biopsias con aguja en 300 especímenes con CaP.

La presencia de nucléolo prominente fue tomada como criterio diagnóstico para CaP por Toten et al. en 1953. La prominencia nucleolar ha sido variablemente definida por el tamaño del nucléolo usado en biopsias fijadas con formol en las cuales pueden verse nucléolos prominentes<sup>8-11</sup>.

Los cristaloideos son estructuras que varían de forma y tamaño asociados con CaP; Holmes los demostró por primera vez en 1977. Nosotros encontramos cristaloideos en el 40% en adenocarcinomas; otros estudios mostraron una extensión variable de cristaloideos en un rango entre 10 y 64,5%.

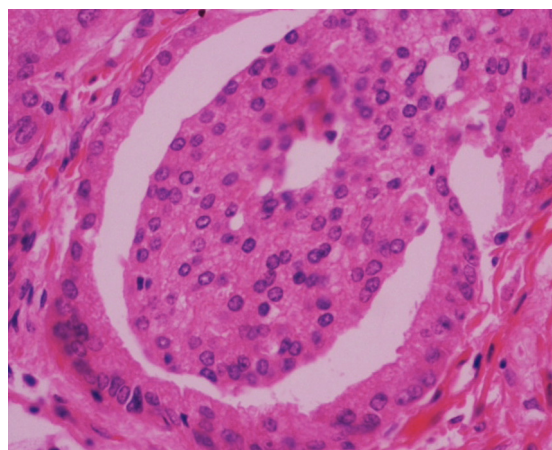
La presencia de material intraluminal amorfo eosinofílico en glándulas prostáticas malignas ha sido reconocida en recientes años. Este fue encontrado en el 53 a 100% de cánceres y, ocasionalmente, en glándulas benignas.

**Tabla 1** Distribución del score de Gleason

Score de Gleason	N° (%) de especímenes de biopsia con glándulas malignas según puntuación de Gleason
2	0 (0%)
3	0 (0%)
4	2 (0,5%)
5	6 (1,5%)
6	264 (66%)
7	80 (20%)
8	20 (5%)
9	24 (6%)
10	4 (1%)

**Tabla 2** Frecuencia de las características histológicas en el diagnóstico de adenocarcinoma en especímenes de biopsia con aguja

Característica histológica	Frecuencia de biopsias con glándulas malignas n.º (%)
Nuécleo prominente	98%
Nuécleo múltiple	60%
Cristaloideos intraluminales	40%
Material eosinofílico amorfo intraluminal	70%
Micronódulos de colágeno	1%
Estructuras glomeruloides	10%
Invasión perineural	20%
Retracción del estroma	32%
Invasión del tejido adiposo	1%



**Figura 1** Estructura glomeruloide cortesía de Dinámica IPS.

Nosotros hallamos material eosinofílico intraluminal en el 70% de los casos malignos.

Los micronódulos de colágeno son otro hallazgo observado descrito histológicamente en CaP; la frecuencia de micronódulos de colágeno es del 1% en cáncer<sup>11,12,13</sup>.

La existencia de invasión perineural fue considerada como equivalente al diagnóstico de malignidad, y el crecimiento circunferencial o la invasión intraneural puede ser patognomónico de cáncer. En este trabajo, encontramos un 18% de frecuencia en invasión perineural. La experiencia de Bastacky y Amin es del 20% de las biopsias. La invasión perineural está generalmente asociada con otras características histológicas de cáncer.

La presencia de estructuras glomeruloides en la próstata se considera Gleason 4. En este estudio, las estructuras glomeruloides se presentaron significativamente en un 10%.

La presencia de glándulas dentro del tejido adiposo es prácticamente diagnóstica de extensión extraprostática de adenocarcinoma (T3). Sin embargo, esta característica es rara vez encontrada en biopsias con aguja y fue hallada en 4 casos de consulta de pacientes con cáncer muy avanzado<sup>14,15</sup>.

En los casos difíciles, la inmunohistoquímica P63 y la citoqueratina de alto peso molecular, acompañadas de la racemasa, confirmaron el diagnóstico de cáncer mostrando ausencia de células basales con P63 y CQAPM, y marcación del tumor con la racemasa.

## Conclusión

Es muy importante conocer todos los criterios de CaP y hacer una adecuada clasificación del sistema de clasificación de Gleason para poder definir un adecuado manejo y tratamiento de CaP. Según Epstein, este es el factor pronóstico más importante por encima de las otras ayudas diagnósticas para una adecuado tratamiento del paciente.

En el diagnóstico histológico del carcinoma de próstata basado en este estudio, los 3 criterios más importantes que se deben considerar con mayor frecuencia son la infiltración estromal, la ausencia de membrana basal y el nucléolo prominente.

Los patólogos deben conocer y estar familiarizados con esta clasificación y los cambios que ha tenido en el tiempo.

## Nivel de evidencia

III.

## Conflicto de intereses

Los autores declaran que no tienen ningún conflicto de intereses.

## Bibliografía

1. Epstein J, Allsbrook W, Amin M. The 2005 international Society of urological pathology (ISUP). Consensus Conference on Gleason Grading of prostatic carcinoma. *Am J Surg Pathology*. 2005; 29:1228-42.
2. Bailar JC 3rd, Mellinger GT, Gleason DF. Survival rates of patients with prostatic cancer, tumor stage, and differentiation: preliminary report. *Cancer Chemother Rep*. 1966;50:129-36.
3. Amin M, Boccon-Gibod L, Egevad L, Epstein JI, Humphrey PA, Mikuz G, et al. Prognostic and predictive factors and reporting of prostate carcinoma in prostate needle biopsy specimens. *Scand J Urol Nephrol*. 2005;39:20-33.
4. Bastacky SI, Walsh PC, Epstein JI. Relationship between perineural tumor invasion on needle biopsy and radical prostatectomy capsular penetration in clinical stage B adenocarcinoma of the prostate. *Am J Surg Pathol*. 1993;17:336-41.
5. Durham JR, Lee MW, Amin MB, Schultz DS, Stetler-Stevenson WG. Cleaving in adenocarcinoma of the prostate gland (Abstract). *Am J Clin Pathol*. 1994;102:536.
6. Baisden BL, Kahane H, Epstein JI. Perineural invasion, mucinous fibroplasia, and glomerulations. diagnostic features of limited cancer on prostate needle biopsy. *Am J Surg Pathol*. 1999;23:918-24.
7. Gaudin PB, Epstein JI. Adenosis of the prostate histologic features in needle biopsy specimens. *Am J Surg Pathol*. 1995;19:737-47.
8. Bostwick DG. Evaluating prostate needle biopsy: therapeutic and prognostic importance. *CA Cancer J Clin*. 1997;47:297-319.
9. Ro JY, Grignon DJ, Troncoso P, Ayala AG. Intraluminal crystalloids in whole-organ sections of prostate. *Prostate*. 1998;13:233-9.
10. Anton RC, Chakraborty S, Wheeler TM. The significance of intraluminal prostatic crystalloids in benign needle biopsies. *Am J Surg Pathol*. 1998;22:446-9.
11. Halpert B, Sheehan EA, Schmalhorst WR, Scott RJ. Carcinoma of the prostate: a survey of 5000 autopsies. *Cancer*. 1965;16:737-42.
12. Epstein JI, Lieberman PH. Mucinous adenocarcinoma of the prostate gland. *Am J Surg Pathol*. 1985;9:299-308.
13. Epstein JI. Gleason score 2-4 adenocarcinoma of the prostate on needle biopsy: a diagnosis that should not be made. *Am J Surg Pathol*. 2000;24:477-8.
14. Epstein JI, Algaba F, Allsbrook J, et al. Acinar adenocarcinoma. In: Eble JN, Sauter G, Epstein JI, AM Marzo, L Egevad, UM Harper, M Rubin, D Parkin, R Montironi. *World Health Organization Classification of Tumours. Pathology & Genetics: Tumours of the Urinary System and Male Genital Organs*. Lyon, France: IARC Press, 2004:179-184.
15. Epstein JI, Amin M, Boccon-Gibod L, Egevad L, Humphrey PA, Mikuz G, et al. Prognostic factors and reporting of prostate carcinoma in radical prostatectomy and pelvic lymphadenectomy specimens. *Scand J Urol Nephrol*. 2005;39:34-63.