



SOCIEDAD  
COLOMBIANA  
DE CARDIOLOGÍA Y  
CIRUGÍA CARDIOVASCULAR

# Revista Colombiana de Cardiología

[www.elsevier.es/revcolcar](http://www.elsevier.es/revcolcar)



## CARDIOLOGÍA DEL ADULTO – PRESENTACIÓN DE CASOS

# Hemorragia alveolar difusa como complicación del síndrome coronario agudo



Amparo Valls-Serral<sup>a,\*</sup>, Eva Rumiz-González<sup>a</sup>, Daniela Dubois-Marques<sup>b</sup>  
y Salvador Morell-Cabedo<sup>a</sup>

<sup>a</sup> Servicio de Cardiología. Consorcio Hospital General Universitario de Valencia, Valencia, España

<sup>b</sup> Servicio de Cardiología. Hospital Doctor Peset, Valencia, España

Recibido el 20 de octubre de 2015; aceptado el 17 de abril de 2016

Disponible en Internet el 25 de mayo de 2016

### PALABRAS CLAVE

Síndrome coronario agudo;  
Complicaciones;  
Hemorragia;  
Pulmón

### KEYWORDS

Acute coronary syndrome;  
Complications;  
Hemorrhage;  
Lung

**Resumen** El tratamiento anticoagulante y antiagregante del síndrome coronario agudo puede derivar en complicaciones hemorrágicas graves. Una complicación que puede pasar desapercibida es la hemorragia alveolar difusa que causa insuficiencia respiratoria aguda y que es potencialmente mortal.

Se presentan dos casos del síndrome coronario agudo complicados con la hemorragia alveolar. Se discuten los factores predisponentes, el diagnóstico y el tratamiento de esta entidad.

© 2016 Sociedad Colombiana de Cardiología y Cirugía Cardiovascular. Publicado por Elsevier España, S.L.U. Este es un artículo Open Access bajo la licencia CC BY-NC-ND (<http://creativecommons.org/licenses/by-nc-nd/4.0/>).

### Diffuse alveolar hemorrhage as a complication of acute coronary syndrome

**Abstract** Anticoagulation and antiplatelet therapy of acute coronary syndrome can result in severe hemorrhagic complications. A complication that can go unnoticed is diffuse alveolar hemorrhage, which causes acute respiratory failure and is life-threatening.

We report two cases of acute coronary syndrome with complications of alveolar hemorrhage. Predisposing factors, diagnosis and treatment for this condition are analysed.

© 2016 Sociedad Colombiana de Cardiología y Cirugía Cardiovascular. Published by Elsevier España, S.L.U. This is an open access article under the CC BY-NC-ND license (<http://creativecommons.org/licenses/by-nc-nd/4.0/>).

\* Autor para correspondencia. Consorcio Hospital General Universitario de Valencia. Unidad Coronaria. Servicio de Cardiología Av Tres Cruces, 2. 46014 Valencia. España, Tel.: +963131800 Extensión 437781.

Correos electrónicos: [avallss@comv.es](mailto:avallss@comv.es) (A. Valls-Serral), [evarumiz@hotmail.com](mailto:evarumiz@hotmail.com) (E. Rumiz-González), [danieladubois@gmail.com](mailto:danieladubois@gmail.com) (D. Dubois-Marques), [smorellc@me.com](mailto:smorellc@me.com) (S. Morell-Cabedo).

<http://dx.doi.org/10.1016/j.rccar.2016.04.002>

0120-5633/© 2016 Sociedad Colombiana de Cardiología y Cirugía Cardiovascular. Publicado por Elsevier España, S.L.U. Este es un artículo Open Access bajo la licencia CC BY-NC-ND (<http://creativecommons.org/licenses/by-nc-nd/4.0/>).

## Introducción

Las complicaciones hemorrágicas derivadas del tratamiento antiagregante y anticoagulante en el síndrome coronario agudo son frecuentes y en ocasiones graves. La hemorragia alveolar difusa es una entidad poco frecuente y con una mortalidad elevada, pudiendo pasar desapercibida<sup>1</sup>. Esta patología viene definida por el sangrado dentro de los alvéolos, que se debe a la rotura de la membrana alvéolo-capilar causada por la lesión o inflamación de las arteriolas, las vénulas o los capilares alveolares. El síntoma más frecuente es la hemoptisis, produciéndose así mismo, la anemia del paciente y encontrando infiltrados alveolares en la radiología. Además, esta tríada se asocia a insuficiencia respiratoria aguda<sup>2,3</sup>.

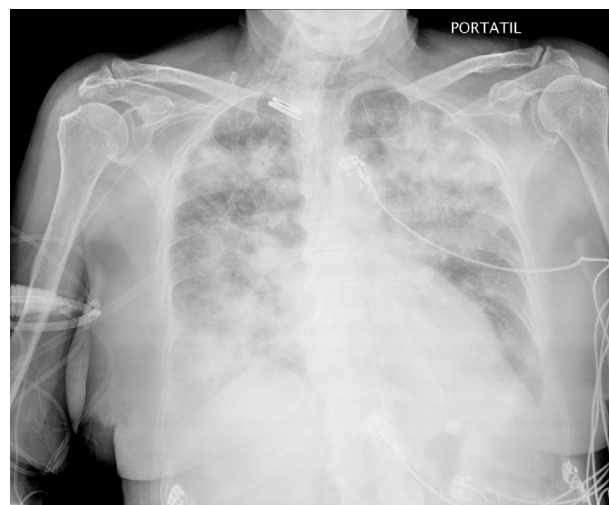
La hemorragia alveolar difusa frecuentemente está causada por: la vasculitis sistémica (granulomatosis de Wegener, el síndrome de Goodpasture, el síndrome de Churg-Strauss, la artritis reumatoide, etc.). Otras causas no inflamatorias incluyen: la valvulopatía mitral, las complicaciones del tratamiento anticoagulante, antiagregante y trombolítico; la toxicidad por fármacos como: gemtuzumab, infliximab, sirolimus, everolimus, penicilamina, rituximab o por drogas como la cocaína<sup>2,3</sup>.

Se han comunicado casos de hemorragia alveolar difusa como consecuencia del tratamiento antiagregante y anticoagulante<sup>4-8</sup>. También el tratamiento concomitante con la amiodarona puede precipitarla debido a la toxicidad pulmonar que este medicamento conlleva<sup>9,10</sup>.

Presentamos dos casos que ilustran esta complicación.

## Caso clínico

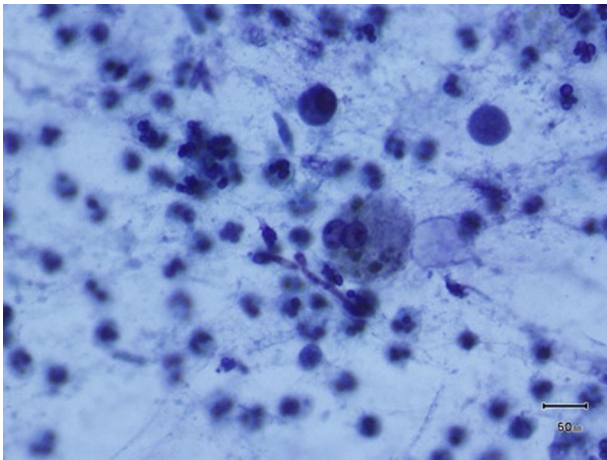
**Caso 1:** Varón de 71 años de edad, exfumador, con antecedentes de: hipertensión arterial, diabetes mellitus tipo 2 y dislipemia. Intervenido de triple derivación aorto-coronaria en el año 1993 y reintervenido en el año 2004. Presenta infarto agudo de miocardio con elevación del ST anterior realizándose fibrinólisis sin criterios de reperfusión remitiéndose a nuestro centro para la angioplastia de rescate, en situación de shock cardiogénico. La coronariografía muestra injerto de arteria mamaria interna a arteria descendente anterior ocluido en la anastomosis. Se realiza angioplastia a través de arteria mamaria interna implantándose 2 stents farmacoactivos en descendente anterior media-arteria mamaria izquierda y en posición distal al injerto de mamaria, administrándose 7000 UI de heparina sódica endovenosa durante el procedimiento. Inicialmente requiere: dopamina, dobutamina y balón de contrapulsación intraaórtico. Se trata con 100 mg de aspirina y 75 mg de clopidogrel diarios y enoxaparina ajustada a peso y función renal. A las 72 horas presenta episodio de fibrilación auricular recibiendo la amiodarona en perfusión endovenosa. El cuarto día de ingreso, presenta esputos hemoptoicos, febrícula e insuficiencia respiratoria hipoxémica precisando ventilación mecánica no invasiva y visualizando patrón radiológico alveolar bilateral. Presenta ligera anemia desde el ingreso (hemoglobina inicial 11,9 g/dl que desciende a 10,9 g/dl). Se considera inicialmente como diagnóstico diferencial: edema agudo de pulmón versus neumonía bilateral, administrando levofloxacin y ceftazidima e



**Figura 1** Imagen radiológica que muestra el patrón alveolar bilateral correspondiente al Caso 2.

intensificándose el tratamiento para la insuficiencia cardíaca. Ante la persistencia de hemoptisis junto al patrón radiológico alveolar bilateral, se realiza fibrobroncoscopia que evidencia hemorragia alveolar difusa. Las determinaciones de anticuerpos anticitoplasma neutrófilo y de anticuerpos antinucleares fueron negativas. Se interrumpe el tratamiento anticoagulante, antiagregante y la amiodarona. El paciente sufre empeoramiento respiratorio requiriendo intubación, seguido de parada cardiorrespiratoria que no responde a reanimación cardiopulmonar avanzada, resultando en el fallecimiento del paciente.

**Caso 2:** Mujer de 83 años de edad, con antecedentes de hipertensión arterial, que ingresa en la unidad coronaria por un infarto de miocardio con elevación del ST inferoposterior Killip III de más de 12 horas de evolución. La coronariografía urgente objetiva lesión suboclusiva en segmento proximal de la arteria circunfleja, implantándose stent convencional con éxito. Previo al procedimiento se administran 300 mg de aspirina y 150 mg de clopidogrel y durante el mismo 3000 UI de heparina sódica endovenosa. En las primeras 24 horas requiere tratamiento con: furosemda, dobutamina, balón de contrapulsación intraaórtico y ventilación mecánica no invasiva. Tras 48 horas presenta fibrilación auricular, que se maneja con la amiodarona y anticoagulación con la enoxaparina ajustada según peso y función renal. Al quinto día se produce mejoría clínica y radiológica, pero en las siguientes 24 horas presenta insuficiencia respiratoria con esputos hemoptoicos, caída de la hemoglobina (de 14,5 g/dL inicial a 8 g/dL) y aparición radiológica de patrón alveolar bilateral (fig. 1), precisando intubación orotraqueal y ventilación mecánica invasiva. Se realiza fibrobroncoscopia objetivando restos hemáticos con coágulos bilaterales más evidentes en el lóbulo superior derecho y el lóbulo medio, persistiendo restos hemáticos en los lavados secuenciales, sin sangrado activo. Mediante estudio anatomopatológico del lavado broncoalveolar se confirma el diagnóstico de hemorragia alveolar difusa al observar macrófagos cargados de hemosiderina (fig. 2). Los marcadores de autoinmunidad y vasculitis resultan negativos. Se retira: la anticoagulación, la antiagregación y la



**Figura 2** Tinción de Papanicolau a 400 aumentos en la que se observan los macrófagos cargados de hemosiderina correspondiente al Caso 2.

amiodarona, iniciándose el tratamiento con corticoides, a pesar de lo cual presenta empeoramiento progresivo desembocando en la muerte de la paciente.

## Discusión

Estos dos casos ponen de manifiesto una complicación hemorrágica grave del tratamiento del síndrome coronario agudo que puede pasar desapercibida al confundirse con otros diagnósticos.

Previamente en la literatura se han descrito casos de hemorragia alveolar difusa tras tratamiento con inhibidores de la glicoproteína IIb/IIIa asociados a: la aspirina, el clopidogrel y la heparina<sup>4-8</sup>. Los dos casos que presentamos no habían recibido inhibidores de la glicoproteína IIb/IIIa pero sí estaban con doble antiagregación oral y anticoagulados, debido a que habían presentado fibrilación auricular. Además, ambos pacientes recibieron tratamiento con la amiodarona, que puede inducir toxicidad pulmonar que precipita la aparición de hemorragia alveolar difusa<sup>9,10</sup>.

En un primer momento, se sospechó insuficiencia cardíaca al tratarse en los dos casos de infartos agudos de miocardio, lo que supuso un retraso en el diagnóstico. En el primer caso incluso se consideró el diagnóstico de neumonía bilateral debido a la febrícula, añadiéndose el tratamiento antibiótico. Ninguno de los pacientes presentó mejoría tras intensificar el tratamiento para la insuficiencia cardíaca y tampoco el primer caso al añadir el antibiótico. La presencia de la hemoptisis y la anemia de los pacientes fueron la clave para indicar la fibrobroncoscopia y el lavado broncoalveolar que condujo al diagnóstico correcto.

En ambos casos se produjo un desenlace fatal, pese a retirar la antiagregación, la anticoagulación y la amiodarona e iniciar el tratamiento con corticoides.

Hay que tener en cuenta que ante el diagnóstico de una hemorragia alveolar difusa hay que descartar: una vasculitis sistémica o una enfermedad del tejido conectivo, siendo los resultados analíticos de nuestros casos negativos, por lo que se consideró como causante la doble antiagregación junto a la anticoagulación con la influencia de la toxicidad pulmonar por la amiodarona.

La mortalidad de la hemorragia alveolar difusa es muy elevada, pero su sospecha temprana puede llevarnos a un diagnóstico precoz que contribuye a mejorar el pronóstico.

## Conclusiones

El diagnóstico de la hemorragia alveolar difusa requiere un alto grado de sospecha, ya que los signos y los síntomas son inespecíficos y pueden retrasar el diagnóstico. La hemoptisis, la anemia, el patrón radiológico de infiltrados alveolares y la insuficiencia respiratoria hipoxémica en pacientes con alto riesgo de sangrado, debe hacernos sospechar la posibilidad de la hemorragia alveolar difusa e indicar una fibrobroncoscopia temprana para su diagnóstico. El tratamiento consiste en suspender la anticoagulación, la antiagregación y en su caso el tratamiento con la amiodarona, y en la administración de corticoides sistémicos. Un diagnóstico e intervención temprana puede salvar la vida del paciente.

## Responsabilidades éticas

**Protección de personas y animales.** Los autores declaran que para esta investigación no se han realizado experimentos en seres humanos ni en animales.

**Confidencialidad de los datos.** Los autores declaran que han seguido los protocolos de su centro de trabajo sobre la publicación de datos de pacientes.

**Derecho a la privacidad y consentimiento informado.** Los autores declaran que en este artículo no aparecen datos de pacientes.

## Conflicto de intereses

No existe ningún conflicto de intereses.

## Bibliografía

- Lara AR, Schwarz MI. Diffuse alveolar hemorrhage. *Chest*. 2010;137:1164-71.
- Park MS. Diffuse alveolar haemorrhage. *Tuberc Respir Dis*. 2013;74:151-62.
- Gómez-Román JJ. Diffuse alveolar haemorrhage. *Arch Bronconeumol*. 2008;44(8):428-36.
- Rodríguez-Gómez FJ, Sánchez A, Martínez FJ, Andreu J, Álvarez A, Pujol E. Hemorragia pulmonar por abciximab. Factores de riesgo y papel de la protamina. *Rev Esp Cardiol*. 2005;58(4):453-5.
- Conley M, Patino G, Romick B, Almaleh M, Campbell C, Hawkins K, Moore S, Allan P. Abciximab-induced alveolar hemorrhage after percutaneous coronary intervention. *Can J Cardiol*. 2008;24:149-51.
- Ilhan E, Güvenç TS, Güzelburç Ö, Altay S, Özer N, Soylu Ö, Hasdemir H, Ergelen M. A fatal complication of tirofiban in an octogenarian: Diffuse alveolar hemorrhage. *Journal of Cardiology Cases*. 2010;2:e48-51.
- Ikeda M, Tanaka H, Sadamatsu K. Diffuse alveolar haemorrhage as a complication of dual antiplatelet therapy for acute coronary syndrome. *Cardiovasc Revasc Med*. 2011;12:407-11.

8. Guo J, Xu M, Xi Y. Tirofiban-induced diffuse alveolar haemorrhage after primary angioplasty. *Tex Heart Inst J.* 2012;39(1):99–103.
9. Iskandar SB, Abi-Saleh B, Keith RL, Byrd RP Jr, Roy TM. Amiodarone-induced alveolar hemorrhage. *South Med J.* 2006;99:383–7.
10. Tanawuttiwat T, Harindhanavudhi T, Hanif S, Sahloul MZ. Amiodarone-induced alveolar haemorrhage: A rare complication of a common medication. *Heart, Lung and Circulation.* 2010;19:435–7.