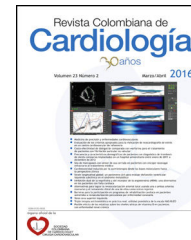




SOCIEDAD  
COLOMBIANA  
DE CARDIOLOGÍA Y  
CIRUGÍA CARDIOVASCULAR

# Revista Colombiana de Cardiología

[www.elsevier.es/revcolcar](http://www.elsevier.es/revcolcar)



## CARDIOLOGÍA DEL ADULTO – PRESENTACIÓN DE CASOS

### MitraClip para el reparo de insuficiencia mitral severa



Celin Malkun<sup>a,\*</sup>, Jaime Fonseca<sup>b</sup>, Carlos Cotes<sup>a</sup>, Alfonso Muñoz<sup>c</sup> y Miguel Benítez<sup>b</sup>

<sup>a</sup> Departamento de Cardiología y Hemodinamia, Clínica Iberoamérica, Barranquilla, Colombia

<sup>b</sup> Departamento de Cardiología y Hemodinamia, Angiografía de Occidente, Cali, Colombia

<sup>c</sup> Departamento de Cardiología y Ecocardiografía, Clínica Iberoamérica, Barranquilla, Colombia

Recibido el 8 de noviembre de 2015; aceptado el 19 de enero de 2016

Disponible en Internet el 6 de marzo de 2016

#### PALABRAS CLAVE

Insuficiencia  
cardiaca;  
Disfunción mitral;  
Insuficiencia mitral

#### KEYWORDS

Cardiac insufficiency;  
Mitral dysfunction;  
Mitral insufficiency

#### Resumen

**Objetivo:** Reportar el primer caso de implante de MitraClip realizado en la costa atlántica.

**Material y métodos:** Paciente femenina de 69 años de edad, con diagnóstico de: cardiopatía dilatada de 10 años de evolución con aumento progresivo de deterioro funcional. Ha presentado edema pulmonar recidivante.

**Resultados:** Se realiza procedimiento de implante del dispositivo. Mediante cateterismo transeptal, se procede a introducir el MitraClip con maniobras del sistema de posicionamiento pasando la válvula mitral guiado por el ETE 3D y se realiza la captura de ambos bordes de la válvula en el sitio de mayor regurgitación A2/P2 sujetando los bordes por él. Se observa persistencia de la insuficiencia moderada por lo que se coloca un segundo MitraClip en forma satisfactoria. Se realizan las mediciones Doppler observando una insuficiencia residual mínima. Se corrobora por la angiografía y el ETE su adecuada implantación. Se considera un éxito pudiendo realizar el implante del dispositivo en forma rápida, adecuada y sin complicaciones.

**Conclusiones:** Se reporta el primer caso de implante de MitraClip para el manejo de la IM severa, en la ciudad de Barranquilla, siendo la segunda ciudad de Colombia, después de Cali, donde se implanta este tipo de dispositivos para el reparo de la insuficiencia mitral severa.

© 2016 Sociedad Colombiana de Cardiología y Cirugía Cardiovascular. Publicado por Elsevier España, S.L.U. Este es un artículo Open Access bajo la licencia CC BY-NC-ND (<http://creativecommons.org/licenses/by-nc-nd/4.0/>).

#### MitraClip for the repair of severe mitral insufficiency

#### Abstract

**Objective:** To report the first case if MitraClip implantation performed in the Atlantic coast.

**Material and methods:** 69 year-old female patient diagnosed with dilated cardiomyopathy with a 10-year course suffering from gradual functional deterioration. She developed relapsing pulmonary edema.

\* Autor para correspondencia.

Correo electrónico: [cmalkun@yahoo.com](mailto:cmalkun@yahoo.com) (C. Malkun).

**Results:** Device implantation is performed. By means of a transeptal catheterization MitraClip is inserted with positioning system operations below the mitral valve guided by 3D TEE and captures both valve leaflets on the place where most A2/P2 regurgitation is located, thus holding the leaflets. Mild insufficiency is still observed, so a second MitraClip is implanted successfully. Doppler measurements reveal minimal residual insufficiency. Angiography and TEE confirm correct implantation. Procedure is considered a success, being able to conduct device implantation in a fast, proper and uncomplicated way.

**Conclusions:** The first case of MitraClip implant for management of severe MI in Barranquilla is presented, this being the second Colombian city after Cali where this type of device is implanted for the repair of severe mitral insufficiency.

© 2016 Sociedad Colombiana de Cardiología y Cirugía Cardiovascular. Published by Elsevier España, S.L.U. This is an open access article under the CC BY-NC-ND license (<http://creativecommons.org/licenses/by-nc-nd/4.0/>).

## Introducción

La Insuficiencia Mitral (IM), es una enfermedad valvular cardiaca que se produce por el cierre incompleto de las valvas mitrales, lo que permite que la sangre fluya durante la sístole desde el ventrículo izquierdo hacia la aurícula izquierda. El tratamiento de la IM leve y moderada se basa principalmente, en el tratamiento médico dirigido a mejorar la capacidad funcional y el alivio de los síntomas. La IM severa puede requerir de la reparación quirúrgica o del reemplazo de la válvula mitral afectada. La IM no tratada puede conducir a la insuficiencia cardiaca congestiva y/o a las arritmias cardiacas graves. La insuficiencia mitral (IM) es la enfermedad valvular más frecuente en la población y su prevalencia aumenta con la edad, estimándose que el 7% en la población mayor de 75 años tiene una IM al menos moderada<sup>1</sup>. El mecanismo de la IM puede tener su origen en las valvas (afectación mixoide, reumática o degenerativa), en el aparato subvalvular (alargamiento o retracción de cuerdas, rotura o disfunción de músculos papilares), o en el miocardio ventricular (disfunción global o segmentaria). En los países desarrollados la mayor parte de las IM significativas son de origen degenerativo y/o isquémico.

La IM crónica, inicialmente suele ser asintomática y bien tolerada, con el tiempo conduce a dilatación ventricular, disfunción sistólica del VI, fibrilación auricular e insuficiencia cardiaca. El seguimiento ecocardiográfico y clínico estrecho permite identificar a pacientes con pocos síntomas pero mal pronóstico antes de que la disfunción ventricular establecida comprometa los resultados del tratamiento quirúrgico.

El reparo percutáneo de la IM severa, mediante dispositivo de MitraClip® (Abbott Laboratories, Abbott Park, IL, USA), es un novedoso procedimiento de reparo de la válvula mitral transcatereterismo, que está basado en la técnica quirúrgica de cierre "borde a borde" de las valvas de la Mitral, introducida por Alfieri<sup>2</sup>. Desde el primer uso en humanos del MitraClip<sup>3</sup>, la selección, la indicación, la técnica y el seguimiento ha avanzado en forma considerable y ya en muchos centros se encuentran en capacidad para su implantación.

## Presentación del caso

Se trata de una paciente femenina de 69 años de edad, con antecedentes de: hipertensión, hiperuricemia, dislipidemia,

neuropatía crónica con diagnóstico de cardiopatía dilatada secundaria a cardiopatía hipertensiva de 10 años de evolución con aumento progresivo de deterioro hemodinámico, disnea de medianos y pequeños esfuerzos que ha progresado en el último año a disnea de mínimos esfuerzos y en reposo. Ha presentado cuadros a repetición de edema pulmonar por lo que ha motivado varias hospitalizaciones, la última fue el 21 de octubre de 2014, que presentó un cuadro de edema pulmonar por lo que requirió entubación orotraqueal y ventilación mecánica.

Antecedentes quirúrgicos de colecistectomía. Tratamiento con: carvedilol, candesartan, epleronone, ASA 100, rosuvastatina, alopurinol y furosemide.

Al examen físico, presentó: peso: 54 k, talla: 1.56, IMC: 22, superficie corporal: 1.45 m<sup>2</sup>, TA: 90/60, FC: 88 lpm, FR: 18 rpm.

A la auscultación cardiaca se evidencia soplo holosistólico grado III/IV en foco mitral, IV. Pulmones con leves estertores húmedos en bases pulmonares. Hepatomegalia leve 2-2-2 cms. PRDRD lisa no dolorosa. No esplenomegalia. Pulsos periféricos normales. Edema grado II en los miembros inferiores.

El ecocardiograma transtorácico evidencia el ventrículo izquierdo dilatado con hipocinesia generalizada con fracción de eyección calculada por planimetría del 20%, se evidencia insuficiencia mitral severa 4+ en zona P2-A2 con prolapso leve de P2, PISA 1,2 cm.

La paciente fue valorada por cirugía cardiovascular donde se concluye que es de alto riesgo para morbilidad para cirugía de reemplazo mitral.

El caso fue presentado en sesión médico-quirúrgica de dos centros cardiovasculares donde concluyen que la paciente tiene mal pronóstico para cirugía de reemplazo valvular mitral, por alta morbilidad, con cálculo de riesgo EuroSCORE aditivo de 12 y logístico cálculo de la mortalidad esperada del 39% por lo que se considera que es candidata para reparación percutánea de la IM con dispositivo MitraClip.

Como protocolo de implante de este dispositivo se solicita el ecocardiograma transesofágico y las mediciones de distancia de coaptación de las valvas, el "jet" primario no debe ser en las comisuras, el área mitral debe ser > 4 cm<sup>2</sup>, la calcificación mínima en las valvas, no debe haber (Cleft) hendidura en el área del despliegue del clip. El ETE de la

paciente cumple todos los criterios ecocardiográficos para el implante del dispositivo.

Se solicita a la EPS autorización del mismo mediante el lleno de los requisitos por ser un procedimiento fuera del Plan Obligatorio de Salud y se completa el formato del comité médico científico (CTC).

## Procedimiento

El día 13 de mayo de 2015 en el servicio de hemodinamia de la Clínica Iberoamérica, se realiza el procedimiento del implante del dispositivo de MitraClip. Paciente bajo anestesia general y entubación orotraqueal, se monitoriza en forma invasiva.

Inicialmente, se monta el sistema de cateterización transeptal compuesto por: el dilatador, el introductor y la aguja de Brockenbrough en el exterior con el objeto de observar el ajuste correcto de todo el sistema y mejorar la adaptación del catéter guía. El ecocardiograma transesofágico continuo.

Se canaliza la vena femoral derecha con introductor 7 F y se pasa guía 0.35'' hasta la vena cava superior. A continuación, en proyección anteroposterior, o en oblicua anterior izquierda a 10° previa introducción de una guía hasta la vena cava superior, se avanza el dilatador y el introductor hasta ella. Una vez retirada la guía, se introduce la aguja de Brockenbrough hasta un punto en el que no sobresalga todavía por la punta del sistema. Seguidamente, en proyección oblicua anterior izquierda y con un grado de inclinación de 45°, se gira la aguja en sentido horario hasta que la flecha localizada en la parte externa de la aguja marque las 4. A continuación se comienza el descenso desde la vena cava superior a la aurícula derecha hasta caer en el área de la fosa oval, tras un salto hacia la derecha visto en la fluoroscopia. Una vez consideramos que el sistema está en la fosa oval, de nuevo en proyección oblicua anterior izquierda. Por la ecocardiografía TE se puede apreciar la imagen característica en tienda de campaña (Tenting), procurando que la medida mínima entre el tenting y el plano de coaptación de la válvula mitral sea de aproximadamente 4,5 a 5 cms. A continuación se avanza la aguja de Brockenbrough y se traspasa el septum, aspiramos la sangre e inyectamos el contraste para comprobar que se trata de la aurícula izquierda antes de empujar el resto del sistema.

Una vez estimamos que la punta del dilatador está en la aurícula izquierda, se retira la aguja y se avanza una guía a través del sistema, colocando la punta en la vena pulmonar superior izquierda, la fluoroscopia podrá confirmarnos que nos encontramos en la aurícula izquierda a la vena pulmonar. En este momento procedimos a realizar la heparinización con 5000 unidades de heparina no fraccionada.

Sobre la guía colocada en la vena pulmonar superior derecha, se procede a pasar la camisa del sistema de liberación del MitraClip y mediante la guía del ETE se pasa esta a la aurícula izquierda. Se extrae el dilatador y la guía, se procede a pasar el dispositivo montado en su sistema de liberación. (Ver fig. 1).

Mediante maniobras especiales y siempre guiado por el ETE se procede a pasar la válvula en forma perpendicular a la apertura de las valvas a nivel del plano de unión A2/P2. El Eco tridimensional tiene su utilidad en este momento para

direccionar la maniobra. Se pasa la válvula y se procede a capturar la valva ajustando el MitraClip. Después de corroborar el grado de insuficiencia por Doppler se procede a liberar el MitraClip. (Ver fig. 2).

Se revisa mediante el ETE observado que quedó un flujo de regurgitación mitral importante por lo que se procede a colocar y liberar un segundo MitraClip, (ver fig. 3), con este último, la insuficiencia mitral se redujo de grado 4+ a una insuficiencia mitral mínima, por lo que se da por terminado el procedimiento con éxito. No se presentaron complicaciones.

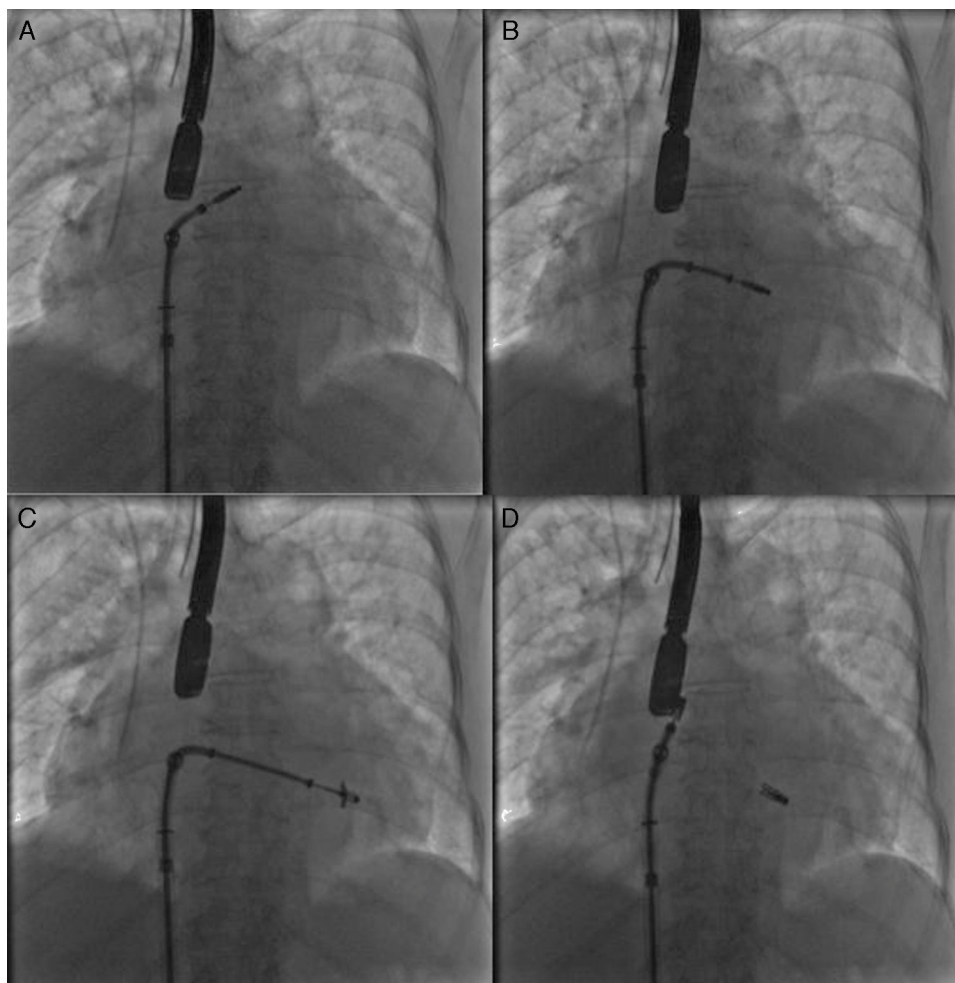
La paciente tolera adecuadamente el procedimiento manteniéndose hemodinámicamente estable y fue enviada a la UCI para cuidados postprocedimiento. La evolución fue satisfactoria sin presentar complicaciones y a los dos días se da de alta de la clínica con el tratamiento que venía recibiendo y se adiciona antiagregante plaquetario y controles por consulta externa.

## Discusión

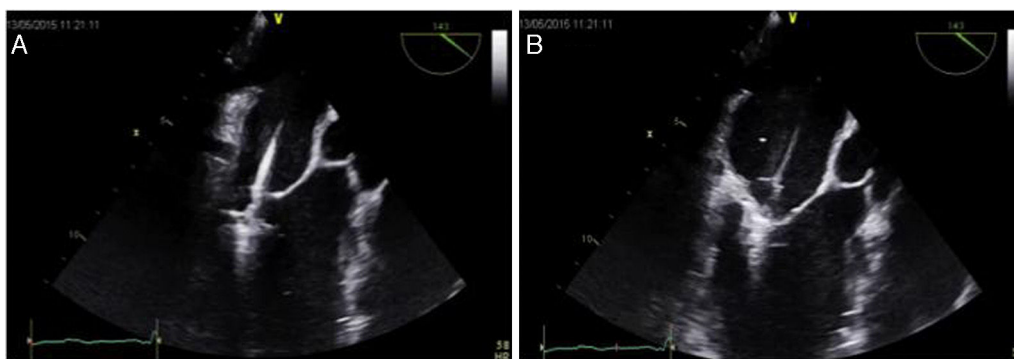
Las guías de manejo de la ACC/AHA<sup>4,5</sup>, apoyan la cirugía de la válvula mitral para los pacientes con IM severa (3+, 4+), que sean sintomáticos, con las dimensiones y la función del VI conservada, o asintomáticos con la disfunción del VI o con el tamaño del VI aumentado, o que tienen diagnóstico de fibrilación auricular reciente inicio o evidencia de hipertensión pulmonar, o en pacientes sintomáticos con severa disfunción ventricular izquierda (FEVI, 30%) a pesar del tratamiento médico óptimo. Las directrices se refieren al hecho de que la mortalidad global de la cirugía MV para los pacientes mayores de 75 años de edad puede ser significativa, especialmente, cuando se combina con CABG, con mortalidad operatoria superior al 14%<sup>6</sup>. Esto constituye el objetivo potencial para la terapia percutánea con MitraClip. Las guías de la Sociedad Europea de Cardiología (ESC)<sup>5</sup>, en el año 2007 mencionan la reparación percutánea de borde a borde, pero afirman que es necesaria una evaluación adicional antes de poder establecer el papel específico de esta técnica. Esto probablemente, se refiere a la importancia de tener datos de la eficacia y la durabilidad de los nuevos enfoques percutáneos.

Se han realizado estudios de eficacia y seguridad para este nuevo dispositivo. El estudio EVEREST I<sup>7,8</sup>, es un estudio multicéntrico prospectivo no controlado, con diseño antes-después, diseñado para evaluar la seguridad y eficacia del sistema de reparación percutáneo de la válvula mitral con MitraClip®. Este estudio incluyó 107 pacientes (79% con IM degenerativa o mixta, 21% IM funcional). Fueron excluidos los pacientes con estenosis mitral (área valvular mitral menor de 4 cm<sup>2</sup>), al igual que aquellos con calcificación significativa. Los resultados encontrados en este estudio fueron los siguientes:

Se consideró «éxito en la implantación» cuando se conseguían colocar uno o más clips con buen resultado, obteniendo una IM grado 2+ o menor. Este resultado se consiguió en el 74% de los pacientes. A los 12 meses de seguimiento se observó una mejoría en la clase funcional de los pacientes observándose una disminución del porcentaje de pacientes en CF III/IV de la clasificación de la New York Heart Association (NYHA), de 55 a 8%. A los 3 años de seguimiento,



**Figura 1** Imágenes fluoroscópicas de los diferentes momentos de la colocación y la liberación del dispositivo MitraClip: A) El sistema de entrega y el dispositivo son colocados en la aurícula izquierda. B) El MitraClip es avanzado a través de la MV al vi. C) Momento en que las valvas son capturadas. D) El MitraClip es cerrado y liberado.

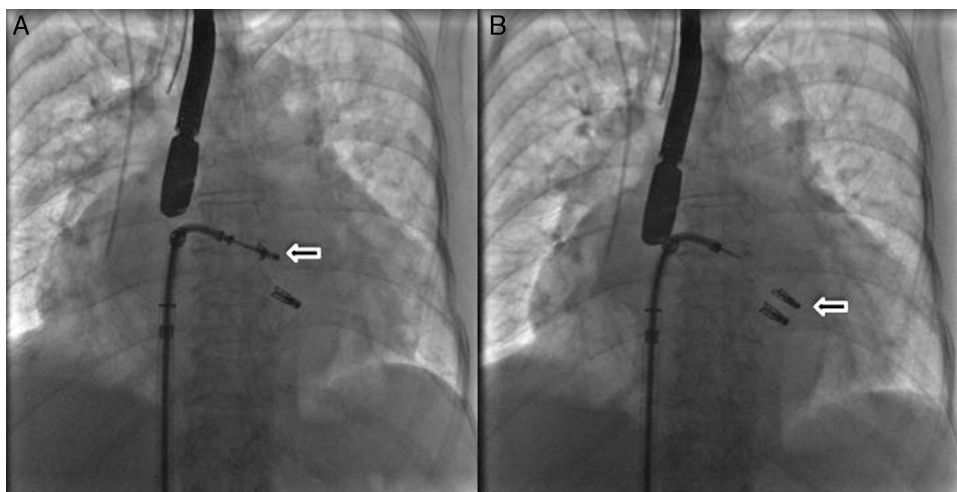


**Figura 2** El ecocardiograma transesofágico donde se muestra en: A) La posición del MitraClip abierto para atrapar ambas valvas de la mitral, y B) Ambas valvas han sido capturadas por el MitraClip y este es cerrado para determinar el adecuado cierre mediante el Doppler.

el 70% de los pacientes no habían requerido intervención quirúrgica. El 38% de los pacientes que tuvieron que ser reintervenidos tuvieron una implantación exitosa<sup>7,8</sup>.

En el ensayo clínico controlado aleatorizado EVEREST II<sup>9,10</sup>, el objetivo fue comparar la seguridad y eficacia de

la reparación mitral percutánea con el sistema MitraClip® frente a la reparación o reemplazo quirúrgico de la válvula mitral transtorácica. Se reclutaron 279 pacientes en los Estados Unidos y Canadá con IM moderada-severa (3+) o severa (4+) candidatos a cirugía de la válvula mitral. Estos



**Figura 3** A) Segundo dispositivo de MitraClip (flecha) está siendo introducido y colocado al lado de primero. B) Segundo dispositivo es liberado adecuadamente.

fueron aleatorizados en una relación 2:1 en un grupo de intervención percutánea con inserción del MitraClip®, y en un grupo control con cirugía mitral transtorácica (reparación o sustitución). Los criterios anatómicos de inclusión exigidos fueron que el jet primario de la regurgitación se originase por mala coaptación de los segmentos medios (A2 y P2) de las valvas mitrales. Si existía un jet secundario, este debía de ser clínicamente insignificante.

A los 12 meses de seguimiento se objetivaron los siguientes resultados:

- 1) Menor eficacia en el grupo con el MitraClip® analizada mediante una variable compuesta (ausencia de fallecimiento, ausencia de cirugía mitral o ausencia de IM grado 3+ o 4+). Esta medida de resultado se observó en el 55% de los pacientes del grupo MitraClip® frente a 73% en el grupo control ( $p=0,0007$ ).
- 2) La mortalidad fue similar en ambos grupos (6% en cada grupo), aplicando un análisis por intención de tratar.
- 3) Los pacientes del grupo con MitraClip® requirieron más frecuentemente, una intervención por disfunción valvular (20% frente a 2,2% en el grupo control).
- 4) Se objetivaron menos pacientes en CF III/IV en el grupo con el dispositivo MitraClip® que en el grupo con intervención transtorácica: 2% vs. 13%, respectivamente,  $p=0,0002$ .
- 5) El subgrupo de pacientes con mejores resultados fue aquel con edad mayor de 70 años ( $p=0,009$ ), y/o con IM funcional frente a IM degenerativa ( $p=0,02$ ). En resumen, en los pacientes con IM operables por cirugía transtorácica, la reparación percutánea parece mejorar la situación basal de los pacientes, pero hasta la fecha no se ha demostrado que sea más eficaz que la cirugía convencional.

## Conclusiones

Se reporta el primer caso de implante del MitraClip para el manejo de la IM severa, en la ciudad de Barranquilla, primera experiencia en la región caribe, es la segunda ciudad

de Colombia, después de Cali, donde se implanta este tipo de dispositivos para reparar la insuficiencia mitral severa en pacientes que no son candidatos para la cirugía. Se obtuvo un éxito total con mejoría de la insuficiencia severa 4+ pasó a una insuficiencia mínima sin relevancia clínica. No se presentaron complicaciones, la paciente tolera adecuadamente el procedimiento. El control ecocardiográfico a los tres meses mantiene una insuficiencia mitral mínima.

## Responsabilidades éticas

**Protección de personas y animales.** Los autores declaran que para esta investigación no se han realizado experimentos en seres humanos ni en animales.

**Confidencialidad de los datos.** Los autores declaran que en este artículo no aparecen datos de pacientes.

**Derecho a la privacidad y consentimiento informado.** Los autores declaran que en este artículo no aparecen datos de pacientes.

## Conflicto de intereses

Los autores reportamos no tener ningún conflicto de intereses.

## Agradecimiento

Los autores agradecen a todos los médicos que colaboraron en el procedimiento y al personal paramédico y administrativo de la Clínica Iberoamérica por el apoyo prestado para la realización de este caso.

## Bibliografía

1. Hernández-Antolín R, Almería C, García E. Tratamiento percutáneo de la insuficiencia mitral con el dispositivo Mitraclip. *CardiCore*. 2012;47:99-104.

2. Alfieri O, Maisano F, De Bonis M, Stefano PL, Torracca L, Oppizzi M, et al. The double-orifice technique in mitral valve repair: a simple solution for complex problems. *J Thorac Cardiovasc Surg.* 2001;122:674–81.
3. Condado JA, Acquatella H, Rodríguez L, Whitlow P, Vélez-Gimo M, St Goar FG. Percutaneous edge-to-edge mitral valve repair: 2-year follow-up in the first human case. *Catheter Cardiovasc Interv.* 2006;67:323–5.
4. Bonow RO, Carabello BA, Chatterjee K, de Leon AC Jr, Faxon DP, Freed MD, et al. Focused update incorporated into the ACC/AHA 2006 guidelines for the management of patients with valvular heart disease: a report of the American College of Cardiology/American Heart Association Task Force on Practice Guidelines (Writing Committee to Revise the 1998 Guidelines for the Management of Patients With Valvular Heart Disease): endorsed by the Society of Cardiovascular Anesthesiologists, Society for Cardiovascular Angiography and Interventions, and Society of Thoracic Surgeons. *Circulation.* 2008;118:e523–661.
5. Vahanian A, Baumgartner H, Bax J, Butchart E, Dion R, Filippatos G, et al. Guidelines on the management of valvular heart disease: the Task Force on the Management of Valvular Heart Disease of the European Society of Cardiology. *Eur Heart J.* 2007;28:230–68.
6. Glower D, Ailawadi G, Argenziano M, Mack M, Trento A, Wang A, et al., EVEREST II Investigators. EVEREST II randomized clinical trial: predictors of mitral valve replacement in de novo surgery or after the MitraClip procedure. *J Thorac Cardiovasc Surg.* 2012;143:S60–3.
7. Feldman T, Wasserman HS, Herrmann HC, Gray W, Block PC, Whitlow P, et al. Percutaneous mitral valve repair using the edge-to-edge technique: six-month results of the EVEREST Phase I Clinical Trial. *J Am Coll Cardiol.* 2005;46:2134–40.
8. Feldman T, Kar S, Rinaldi M, Fail P, Hermiller J, Smalling R, et al. Percutaneous mitral repair with the MitraClip system: safety and midterm durability in the initial EVEREST (Endovascular Valve Edge-to-Edge REpair Study) Cohort. *J Am Coll Cardiol.* 2009;54:686–94.
9. Mauri L, Garg P, Massaro JM, Foster E, Glower D, Mehoular P, et al. The EVEREST II Trial: design and rationale for a randomized study of the Evalve mitralclip system compared with mitral valve surgery for mitral regurgitation. *Am Heart J.* 2010;160:23–9.
10. Feldman T, Foster E, Glower DD, Kar S, Rinaldi MJ, Fail PS, et al. Percutaneous repair or surgery for mitral regurgitation. *N Engl J Med.* 2011;364:1395–406.